

## PENGARUH PEMBERIAN EKSTRAK ETANOL DAUN KEMANGI (*Ocimum basilicum* L.) TERHADAP JUMLAH SEL SPERMATOGENIK TIKUS PUTIH (*Rattus norvegicus*) GALUR WISTAR JANTAN YANG DIINDUKSI MONOSODIUM GLUTAMAT

Mahidin<sup>1</sup>, Andi Muh. Maulana<sup>1</sup>, Susiyadi<sup>1</sup>

<sup>1</sup>Fakultas Kedokteran, Universitas Muhammadiyah Purwokerto

### ABSTRAK

**Latar Belakang** : Penggunaan Monosodium Glutamat (MSG) secara berlebihan dan atau penggunaan dalam jangka waktu yang cukup lama akan berbahaya bagi tubuh karena dapat menyebabkan terbentuknya radikal bebas dan menimbulkan stres oksidatif. Radikal bebas dan stres oksidatif dapat terjadi pada testis dan sistem hipotalamus-hipofisis-gonad yang dapat menyebabkan terganggunya proses spermatogenesis sehingga terjadi penurunan jumlah sel spermatogenik. Kerusakan sel dan jaringan yang diakibatkan oleh radikal bebas dapat dicegah dan diperbaiki oleh senyawa flavonoid sebagai antioksidan alami terkandung dalam daun kemangi (*Ocimum basilicum* L.).

**Tujuan** : Mengetahui pengaruh pemberian ekstrak etanol daun kemangi (*Ocimum basilicum* L.) terhadap jumlah sel spermatogenik tikus putih (*Rattus norvegicus*) galur wistar jantan yang diinduksi MSG.

**Metode** : Tikus putih (*Rattus norvegicus*) galur wistar jantan sebanyak 30 ekor dibagi menjadi 5 kelompok, yang terdiri dari kelompok kontrol negatif (K-), kelompok kontrol positif (K+), kelompok perlakuan 1 (P1), kelompok perlakuan 2 (P2), dan kelompok perlakuan 3 (P3). Hewan coba akan diterminasi, dibedah, diambil organ testisnya, dan selanjutnya dilakukan pembuatan preparat histolgi dengan pewarnaan HE. Preparat tersebut diamati menggunakan mikroskop cahaya dengan pembesaran 400X dan dihitung menggunakan aplikasi *image-J*.

**Hasil** : Kelompok P1, P2, dan P3 memiliki jumlah sel spermatogenik yang lebih banyak dibandingkan dengan kelompok kontrol positif (K+) yang menunjukkan bahwa ekstrak etanol daun kemangi (*Ocimum basilicum* L.) dapat memperbaiki jumlah sel spermatogenik yang rusak akibat pemberian MSG.

**Kesimpulan** : Pemberian ekstrak etanol daun kemangi (*Ocimum basilicum* L.) dapat mempengaruhi jumlah sel spermatogenik tikus putih (*Rattus norvegicus*) galur wistar jantan yang diinduksi MSG.

**Kata Kunci**: ekstrak etanol daun kemangi (*Ocimum basilicum* L.), sel spermatogenik, Monosodium Glutamat(MSG)

# THE EFFECT OF EXTRACT ETANOL OF BASIL LEAF (*Ocimum Basilicum L*) TO THE NUMBER OF WHITE GALUR WISTAR MALE RAT CELLS SPERMATOGENIC (*Rattus Norvegicus*) INDUCED WITH MONOSODIUM GLUTAMATE

Mahidin<sup>1</sup>, Andi Muh. Maulana<sup>1</sup>, Susiyadi<sup>1</sup>  
<sup>1</sup>Faculty of Medicine, Universitas Muhammadiyah Purwokerto

## ABSTRACT

**Background** : The excessive use of Monosodium Glutamate (MSG) and or a long-term use of MSG will be harmful to its body as it may affect free radicals to form and cause oxidative stress. Free radicals and oxidative stress is able to occur in the testis and hipotalamus-hipofisis -gonad system carrying a cause of disruption spermatogenesis process which by then resulted in a decrease number of spermatogenic cells. The damage of cells and system caused by free radicals can be prevented and improved by flavonoid compounds function as natural antioxidants contained in basil leaves (*Ocimum Bacilimum*)

**Purpose**: To find out the effect of basil leaf ethanol extract (*Ocimum Basilimum L.*) to the number of spermatogenic cells of white male rat (*Rattus norvegicus*) in induction line.

**Method** : As many as 30 white males wistar rat divided into 5 groups, consisting of negative control group (K-), positive control group (K +), treatment group 1 (P1), treatment group 2 (P2), and treatment group 3 (P3 ). The rat is then laid in surgery and was taken its testicular organs which by then made into histology preparat with HE staining. The final preparation was observed by using a Microsoft light with 400X enlargement and calculated by using the application image-J.

**Result** : The groups of P1, P2, and P3 had more spermatogenic cells number compare to that of positive control group (K+) which then showed that basil leaf ethanol extract (*Ocimum Basilicum L.*) could likely to improve the number of spermatogenic cells damaged by MSG.

**Conclusion** : The administration of basil leaf extract of ethanol (*Ocimum basilicum L.*) can affect the number of spermatogenic cells of galur wistar white male rat (*Rattus norvegicus*) induced by MSG.

**Keywords** : basil leaf extract of ethanol (*Ocimum Basilicum L*) spermatogeni cells, Monosodium Glutamate (MSG)

## PENDAHULUAN

Monosodium Glutamat (MSG) merupakan bubuk kristal berwarna putih yang sudah lama digunakan sebagai bahan tambahan pada berbagai jenis makanan. MSG digunakan di berbagai negara sebagai penguat dan penyedap rasa<sup>1</sup>. Penggunaan MSG yang diperbolehkan atau *Acceptable Daily Intake* (ADI) ditetapkan oleh World Health Organization (WHO) yaitu sebesar 120 mg/kgBB/hari<sup>2</sup>. Penggunaan MSG di dunia semakin meningkat dengan rata-rata konsumsi 3-4 g/ hari dari tahun 1995 sampai tahun 2007<sup>3</sup>.

Penggunaan MSG secara berlebihan dan atau penggunaan dalam jangka waktu yang cukup lama akan berbahaya bagi tubuh<sup>4</sup>. Penggunaan MSG yang berlebihan dapat menyebabkan terbentuknya radikal bebas dan menimbulkan stres oksidatif<sup>5</sup>. Radikal bebas dan stres oksidatif pada testis akan mengakibatkan kerusakan dan penurunan jumlah sel spermatogenik yang dapat mengganggu proses spermatogenesis sehingga menyebabkan produksi spermatozoa di dalam testis berkurang<sup>6</sup>.

Radikal bebas dan stres oksidatif yang diakibatkan MSG juga akan menimbulkan adanya efek neurotoksin pada sistem hipotalamus-hipofisis-gonad. Radikal bebas dan stres oksidatif tersebut menimbulkan kerusakan pada nukleus arkuata di hipotalamus yang menyebabkan terjadinya penurunan hormon reproduksi, sehingga dapat mengganggu proses spermatogenesis dan mengakibatkan diameter tubulus semineferus mengecil, jumlah lapisan sel-sel spermatogenik berkurang dan kepadatan sel interstisial menurun<sup>7</sup>. Peningkatan radikal bebas dan stress oksidatif pada

sistem reproduksi dapat menyebabkan infertilitas, dan sekitar 36 persen kasus infertilitas terjadi pada laki-laki<sup>8,9</sup>.

Kerusakan sel dan jaringan yang diakibatkan oleh radikal bebas dapat dicegah dan diperbaiki oleh senyawa flavonoid<sup>10</sup>. Flavonoid sebagai antioksidan alami terkandung dalam daun kemangi (*Ocimum basilicum* L.)<sup>11</sup>. Kemangi (*Ocimum basilicum* L.) juga mengandung arginin<sup>12</sup>. Arginin merupakan asam amino non-esensial yang berperan dalam sistem pertahanan tubuh sebagai imunitas seluler dan juga berperan aktif dalam proses spermatogenesis (pembentukan spermatozoa)<sup>13</sup>.

Oleh karena itu, peneliti tertarik untuk melakukan penelitian tentang pengaruh pemberian ekstrak etanol daun kemangi (*Ocimum basilicum* L.) terhadap jumlah sel spermatogenik tikus putih (*Rattus norvegicus*) galur wistar jantan yang diinduksi MSG

## BAHAN DAN METODE

Penelitian ini menggunakan jenis penelitian eksperimental laboratorium dengan rancangan penelitian *post test only controlled group design*. Subyek penelitian yang digunakan pada penelitian ini yaitu 30 tikus (*Rattus norvegicus*) galur wistar jenis kelamin jantan yang berusia 8-12 minggu dengan berat badan 200-300 gram yang didapatkan dari MS. BRAM MOUSE FARM. Hewan coba Hewan coba diberi pakan standar AD-2 dan air minum berupa akuades selama proses penelitian.

Hewan coba kemudian diaklimatisasi selama 5 hari, kemudian dibagi menjadi 5 kelompok, yang terdiri dari kelompok kontrol negatif (K-) yang tidak diberikan

MSG ataupun ekstrak etanol daun kemangi (*Ocimum basilicum* L.), kelompok kontrol positif (K+) yang hanya diberikan MSG dengan dosis 7 g/kgBB/hari, kelompok perlakuan 1 (P1) sebagai kelompok perlakuan 1 yang diberikan MSG dengan dosis 7 g/kgBB/hari kemudian diberikan ekstrak etanol daun kemangi (*Ocimum basilicum* L.) dengan dosis 87,5 mg/kgBB/hari, kelompok perlakuan 2 (P2) yang diberikan MSG dengan dosis 7 g/kgBB/hari kemudian diberikan ekstrak etanol daun kemangi (*Ocimum basilicum* L.) dengan dosis 175 mg/kgBB/hari, dan kelompok perlakuan 3 (P3) yang diberikan MSG dengan dosis 7 g/kgBB/hari kemudian diberikan ekstrak etanol daun kemangi (*Ocimum basilicum* L.) dengan dosis 350 mg/kgBB/hari

Monosodium Glutamat (MSG) yang digunakan berupa MSG *food* yang didapatkan dari PT. Global Chemindo Megatrading Semarang. MSG tersebut dilarutkan dengan akuades sebanyak 2 cc. MSG diberikan secara oral menggunakan sonde lambung diberikan selama empat belas hari. Ekstrak etanol daun kemangi (*Ocimum basilicum* L.) yang akan digunakan didapatkan dari PT. LANSIDA Yogyakarta. Ekstrak etanol daun kemangi (*Ocimum basilicum* L.) dilarutkan dengan Na-CMC 1% sebanyak 2 cc. Dosis ini diberikandiberikan secara oral menggunakan sonde lambung selama sepuluh hari.

Setelah proses perlakuan selesai, kemudian hewan coba akan diterminasi dengan metode *cervical dislocation*, dibedah, dan diambil organ testisnya. Organ testis yang sudah diambil kemudian akan dibersihkan,

difiksasi dan dibuat preparat histologi menggunakan metode pewarnaan HE (*Hematoxylin-Eosin*). Setiap ekor tikus putih (*Rattus norvegicus*) galur wistar jantan akan dibuat tiga buah preparat. Preparat histologi yang sudah jadi kemudian diamati menggunakan mikroskop cahaya Olympus CX-21 dengan pembesaran 400X dan dihitung menggunakan aplikasi *image-J*.

Jumlah sel spermatogenik yang akan diamati dan dihitung meliputi jumlah spermatogonia, spermatosit, spermatid, serta jumlah total sel spermatogenik. Pengamatan akan dilakukan pada 5 tubulus seminiferous yang memiliki bentuk hampir sama pada masing-masing preparat. Jumlah sel spermatogenik akan dihitung kemudian dirata-rata hasilnya.

Hasil yang sudah didapatkan kemudian dilakukan analisis data dengan uji normalitas menggunakan Saphiro-Wilk, kemudian dilanjutkan dengan uji homogenitas menggunakan *Levene's test*. Data yang sudah dinyatakan normal dan homogen akan dilanjutkan dengan uji hipotesis menggunakan *One-way Anova* dengan tujuan untuk mengetahui apakah terdapat pengaruh pemberian ekstrak etanol daun kemangi (*Ocimum basilicum* L.) terhadap jumlah sel spermatogenik tikus putih (*Rattus norvegicus*) galur wistar jantan yang diinduksi MSG atau tidak, kemudian untuk mengetahui perbedaan antar kelompok dilakukan uji *post hoc* dengan LSD

## **HASIL**

Hasil pengamatan dan perhitungan jumlah sel spermatogenik menunjukkan rata-rata jumlah sel

spermatogenik pada masing masing kelompok sebagai berikut: Kelompok kontrol negatif (K-) menunjukkan hasil rata-rata sel spermatogonia sebanyak 142,48, sel spermatosit sebanyak 235,788, sel spermatid sebanyak 182,294 dan jumlah total sel spermatogenik sebesar 560,562. Kelompok kontrol positif (K+) didapatkan rata-rata sel spermatogonia sebanyak 78,186, sel spermatosit sebanyak 121,812, sel spermatid sebanyak 98,184 dan jumlah total sel spermatogenik sebesar 298,182. Kelompok perlakuan 1 (P1) didapatkan rata-rata sel spermatogonia sebanyak 93,014, sel spermatosit sebanyak 151,574, sel spermatid sebanyak 120,214 dan jumlah total sel spermatogenik sebesar 364,802. Kelompok perlakuan 2 (P2) didapatkan rata-rata sel spermatogonia sebanyak 114,6, sel spermatosit sebanyak 185,786, sel spermatid sebanyak 130,134 dan jumlah total sel spermatogenik sebesar 430,52. Kelompok perlakuan 3 (P3) didapatkan didapatkan rata-rata sel spermatogonia sebanyak 126,332, sel spermatosit sebanyak 203, 374, sel spermatid sebanyak 146,652 dan jumlah total sel spermatogenik sebesar 476,358 (**Gambar 1 dan gambar 2**).

Data yang diperoleh kemudian dilakukan analisis data. Uji normalitas menggunakan Shapiro-Wilk menunjukkan bahwa data terdistribusi normal dengan  $p > 0,05$  (**Tabel I**). Uji homogenitas dengan menggunakan *Levene's test* menunjukkan bahwa varian data homogen dengan  $p > 0,05$  (**Tabel II**). Uji hipotesisnya menggunakan *One-way Anova* memiliki hasil  $p < 0,05$  yang menunjukkan bahwa terdapat pengaruh

Mengetahui pengaruh pemberian ekstrak etanol daun kemangi (*Ocimum basilicum* L.) terhadap jumlah sel spermatogenik tikus putih (*Rattus norvegicus*) galur wistar jantan yang diinduksi MSG. Hasil uji LSD menunjukkan terdapat perbedaan antar kelompok kecuali antara kelompok dengan  $p < 0,05$ .

## **DISKUSI**

Hasil penelitian ini menunjukkan kelompok kontrol positif (K+) yang hanya diberikan MSG 7 g/kgBB/hari menunjukkan hasil lebih rendah yaitu dengan rata-rata sel spermatogonia sebanyak 78,186, sel spermatosit sebanyak 121,812, sel spermatid sebanyak 98,184 dan jumlah total sel spermatogenik sebesar 298,182 dibandingkan dengan kelompok kontrol negatif (K-) yang memiliki hasil rata-rata sel spermatogonia sebanyak 142,48, sel spermatosit sebanyak 235,788, sel spermatid sebanyak 182,294, dan jumlah total sel spermatogenik sebesar 560,562.

Hasil penelitian ini sesuai dengan penelitian sebelumnya yang menunjukkan bahwa bahwa dengan pemberian MSG sebanyak 500 mg/mL selama 14 hari menunjukkan distorsi pada jaringan testis, disorganisasi sel tubulus seminiferus, penurunan jumlah spermatogonia, dan penurunan sel sperma matang di dalam tubulus seminiferus, serta sel leydig lebih jarang. Pemberian MSG 1 g/mL selama 14 hari menunjukkan bentuk tubulus seminiferus tidak beraturan dan ukurannya yang berkurang, peningkatan ruang pada jaringan ikat interstisial, dan terjadi penurunan jumlah sel sperma di lumen tubulus, serta penurunan populasi sel leydig<sup>14</sup>.

Kelompok P1, P2, dan P3 merupakan kelompok perlakuan yang diberikan ekstrak etanol daun kemangi (*Ocimum basilicum* L.) dengan dosis 87,5 mg/kgBB/hari, 175 mg/kgBB/hari, dan 350 mg/kgBB/hari. Ekstrak etanol daun kemangi (*Ocimum basilicum* L.) ini diberikan selama 10 hari setelah pemberian MSG. Hasilnya kelompok P1, P2, dan P3 ini memiliki jumlah sel spermatogenik yang lebih banyak dibandingkan dengan kelompok K+ sebagai kelompok kontrol positif, yang menunjukkan bahwa ekstrak etanol daun kemangi (*Ocimum basilicum* L.) dapat memperbaiki jumlah sel spermatogenik yang rusak akibat pemberian MSG.

Flavonoid merupakan salah satu senyawa metabolit sekunder yang paling banyak ditemukan di dalam tumbuhan. Flavonoid termasuk dalam golongan senyawa phenolik dengan struktur kimia C6-C3-C6<sup>15</sup>. Kandungan flavonoid dalam daun kemangi memiliki subgrup seperti flavone, flavonol, flavonone<sup>16</sup>.

Flavonoid merupakan senyawa yang berperan sebagai antioksidan. Mekanisme antioksidan dari flavonoid adalah pertama sebagai senyawa yang paling efektif sebagai scavenger spesies reaktif bekerja dengan cara mentransfer atom H<sup>+</sup>. Kedua pencegahan terbentuknya ROS (*Reactive Oxygen Species*) oleh flavonoid dilakukan dengan cara mencegah reaksi redoks yang dapat menghasilkan radikal bebas yang baru. Ketiga flavonoid merupakan antioksidan yang berperan dalam melindungi antioksidan lipofilik sehingga dapat menguatkan antioksidan seluler didalam tubuh<sup>17</sup>.

Pengaruh flavonoid yang lain adalah dapat meningkatkan proses regenerasi dari sel. Flavonoid meningkatkan proses regenerasi dengan cara mendestruksi radikal bebas, menyediakan substrat kompetitif untuk lipid tak jenuh dalam membran dan atau mempercepat mekanisme perbaikan membran sel yang rusak<sup>18</sup>.

Senyawa kimia lain yang terdapat dalam daun kemangi adalah asam amino arginin<sup>19</sup>. Asam amino arginin dapat meningkatkan hormon testosteron dan berperan dalam proses spermatogenesis<sup>20</sup>. Testosteron mengontrol perkembangan organ reproduksi seperti pada proses spermatogenesis yaitu diperlukan pada saat pembelahan sel-sel germinal untuk spermatogenesis (pembentukan spermatozoa) dan mengontrol perkembangan tanda seks sekunder pada pria berupa pembesaran laring, perubahan suara, pertumbuhan rambut ketiak, pubis, dada, kumis dan jenggot serta untuk pertumbuhan otot dan tulang<sup>21</sup>.

Asam amino arginin juga berfungsi sebagai pembentuk GnRH<sup>22</sup>. GnRH yang dihasilkan oleh hipotalamus akan menimbulkan pelepasan FSH dan LH. FSH berfungsi untuk pematangan sperma oleh sel sertoli didalam testis dan mengatur spermatogenesis didalam testis. FSH berikatan dengan reseptor spesifik FSH yang berada melekat didekat sel sertoli didalam tubulus seminiferus. FSH ini akan mengakibatkan sel sertoli untuk tumbuh dan menghasilkan unsur-unsur yang dibutuhkan dalam proses spermatogenik. LH berfungsi untuk merangsang sel leydig untuk sintesis hormon testosteron. Secara bersamaan hormon testosteron yang

yang dihasilkan berdifusi ke dalam tubulus seminiferus juga memiliki efek trofis yang kuat terhadap spermatogenesis, oleh karena itu dibutuhkan peran FSH dan testosteron dalam proses spermatogenesis<sup>23</sup>.

## KESIMPULAN

Pemberian ekstrak etanol daun kemangi (*Ocimum basilicum* L.) dengan dosis 87,5 mg/kgBB/hari, 175 mg/kgBB/hari, dan 350 mg/kgBB/hari dapat mempengaruhi jumlah sel spermatogenik tikus putih (*Rattus norvegicus*) galur wistar jantan yang diinduksi MSG

## UCAPAN TERIMAKASIH

Kami ucapkan terimakasih kepada Fakultas Kedokteran Universitas Muhammadiyah Purwokerto, Laboratorium Farmakologi Fakultas Kedokteran Universitas Jendral Soedirman, Laboratorium Riset Fakultas Kedokteran Universitas Jendral Soedirman, serta semua pihak yang telah mendukung dan membantu penelitian ini.

## REFERENSI

1. Sukmaningsih. A. A. SG. A, Ermayanti. I. G. A. M., Wiratmini. N. I., & Sudatri. N. W.. (2011). Gangguan spermatogenesis setelah pemberian monosodium glutamat pada mencit (*Mus musculus* L.). *Jurnal biologi*. 15(2): 49–52.
2. Yonata. A. & Iswara. I. (2016). Efek toksik konsumsi monosodium. *Majority*. 5(3): 100-104.
3. Contini, M. del C., Fabro, A., Millen, N., Benmelej, A., Mahieu, S., 2017. Adverse effects in kidney function, antioxidant systems and histopathology in rats receiving *monosodium glutamate* diet. *Experimental and Toxicologic Pathology*. doi:10.1016/j.etp.2017.03.003
4. Jinap. S & Hajeb. P.. (2010). Glutamate, its applications in food and contribution to health. *Elsevier*. 55(1): 1-10.
5. Sukmaningsih. A. A. SG. A, Ermayanti. I. G. A. M., Wiratmini. N. I., & Sudatri. N. W.. (2011). Gangguan spermatogenesis setelah pemberian monosodium glutamat pada mencit (*Mus musculus*

- L.). *Jurnal biologi*. 15(2): 49–52.
6. Hadi. R. S.. (2011). Apoptosis pada sperma sebagai pertanda adanya gangguan kesuburan pria. *Majalah kesehatan pharma medika*. 3 (2)
7. Sylvia. R. S., Durry. M., & Lintong. P.. (2016). Gambaran histopatologik testis tikus wistar (*Rattus norvegicus*) setelah pemberian monosodium glutamate. *Jurnal e-Biomedik (eBm)*. 4(2)
8. Kalsum. U., Ilyas. S., & Hutahaean. S.. (2009). Pengaruh pemberian vitamin C dan E terhadap gambaran histologis testis mencit (*Mus Musculus* L.) yang dipajankan monosodium glutamat (MSG). *Universitas Sumatera Utara*: 7–12.
9. Sa'adah. N., & Purnomo. W.. (2016). Karakteristik dan perilaku berisiko pasangan infertil di klinik fertilitas dan bayi tabung tiara cita Rumah Sakit Putri Surabaya. *Jurnal biometrika dan kependudukan*. 5(1): 61–69.
10. Puspitasari. M. L., Wulansari. T. V., Widyaningsih. T. D, Maligan. J. M., & Nugrahini. N. I. P.. (2016). Aktivitas antioksidan suplemen herbal daun sirsak (*Annona muricata* L.) dan kulit manggis (*Garcinia mangostana* L.). *Jurnal Pangan dan Agroindustri*. 4(1): 283-290
11. Da'I. M., Ratnaningrum. A. D., Wahyuni. A. S., Melannisa. R., & Trisharyanti. I.. (2012). Uji aktivitas antiradikal ekstrak etanol daun *elephantopus schaber* L., *Ocimum basilicum* L. *Forma citratum back.*, *Graptophyllum pictum griff*, dan *Gynura procumbens merr*. dengan metode dpph (1,1- difenil-2- pikril hidrazil) serta penetapan kadar fenolik totalnya. *PHARMACON*. 13(2): 41-46.
12. Burducea. M., Lobiuc. A., Costica. N., & Zamfirache. M. M.. (2016). The influence of Preceding Plant Cultivation on Growth and Physiology of an *Ocimum basilicum* L. Cultivar. *Scientific papers. Series b, horticulture*. Vol. LX: 225-232.
13. Weldimira. V., Susantiningih. T., Apriliana. E., & Sutiyarso.. (2016). The influence of giving ethanolic extract of red ginger (*Zingiber officinale roxb var rubrum*) to the white rat (*Rattus norvegicus*) sprague dawley spermatogenic cell count exposed to cigarette smoke. *Faculty medicine of Lampung University*. ISSN 2337-3776: 173-180
14. Kadir. R. E., Omotoso. G. O., Balogun T. J., & Oyewovo. A.O.. (2011). Effects of monosodium glutamate on semen quality and the cytoarchitecture of the testis of adult wistar rats . *International journal of biomedical and health sciences*. 7(1): 39-46.
15. Redha, A. 2010. Flavonoid: Struktur, Sifat Antioksidatif Dan Peranannya Dalam Sistem Biologis. *Jurnal Belian*. 9(2): 196 – 202.
16. Kumar, S. dan A. K. Pandey. (2013). Chemistry and biological activities of flavonoid: an overview. *The Scientific World Journal*. 1-16
17. Hardiningtyas S. D., Sri P., Ekowati H., 2014. Aktivitas antioksidan dan efek hepatoprotektif daun

bakau api-api putih. *JPHPI*, 17(1)

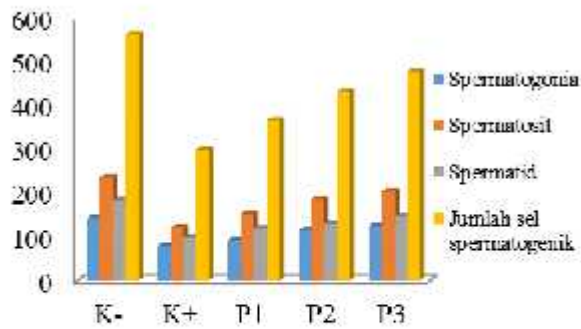
18. Sharma N, Shukla S. 2011. Hepatoprotective potential of aqueous extract of *Butea monosperma* against CCl<sub>4</sub> induced damage in rats. In press: 1-11.
19. Khan, D.I., Khan, D.I. & Khan, D.I. (2011) *Phytochemical Constituents and Pharmacological Activities of Sweet Basil- Ocimum basilicum L. (Lamiaceae)*. 23 (9), 3773–3782.
20. Madianung. V., Satiawati. L., & Tendean L.. (2016). Pengaruh susu kacang kedelai (*Glycine max* L.Merr.) terhadap kualitas spermatozoa tikus wistar (*Rattus norvegicus*). *Jurnal e-Biomedik (eBm)*. 4(1): 188-192.
21. Permatasari A. A P. & Widhiantara I G. (2017). Terapi testosteron meningkatkan jumlah sel leydig dan spermatogenesis mencit (*Mus Musculus*) yang mengalami hiperlipidemia. *Jurnal media sains* 1 (2) : 77-83
22. Karnila R.,Made A., Sukarno, & Tutik W., 2011. Karakteristik konsentrat protein teripang pasir (*Holothuria scabra* J.) Dengan bahan pengekstrak aseton. *Jurnal Perikanan dan Kelautan* 16 (1) : 90-102
23. Guyton A.C., Hall J.E.2012. Buku ajar fisiologi kedokteran. Edisi 11. Jakarta : Penerbit Buku Kedokteran EGC.



**GAMBAR**

Tabel II. Uji homogenitas data

	Levene Statistic	df1	df2	Sig.	Wilk	
					df	Sig.
Spermatogonia	2.715	4	20	.059	5	.919
Spermatisit	2.161	4	20	.111	5	.693
Spermatid	1.812	4	20	.166	5	.586
Jumlah sel spermatogenik	1.198	4	20	.342	5	.575
Spermatisit	E			.955	5	.760
	A			.918	5	.517
	B			.906	5	.444
	C			.859	5	.224
	D			.905	5	.439
Spermatid	E			.924	5	.555
	A			.782	5	.057
	B			.852	5	.202
	C			.956	5	.781
	D			.908	5	.453
Jumlah sel spermatogenik	E			.910	5	.468
	A			.796	5	.075
	B			.857	5	.218
	C			.904	5	.430
	D			.864	5	.242
	E			.899	5	.402



**Gambar 1. Diagram batang rata-rata jumlah sel spermatogenik.**

ketorangan:

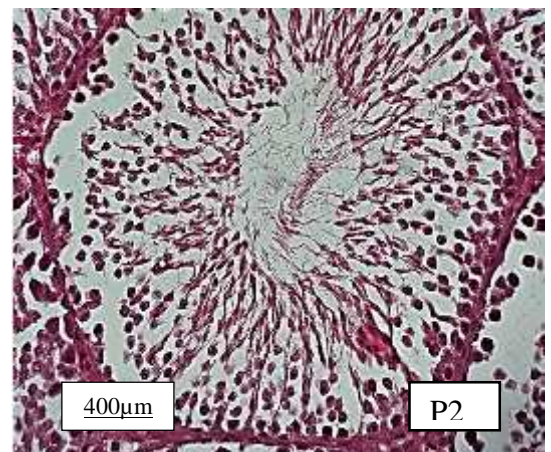
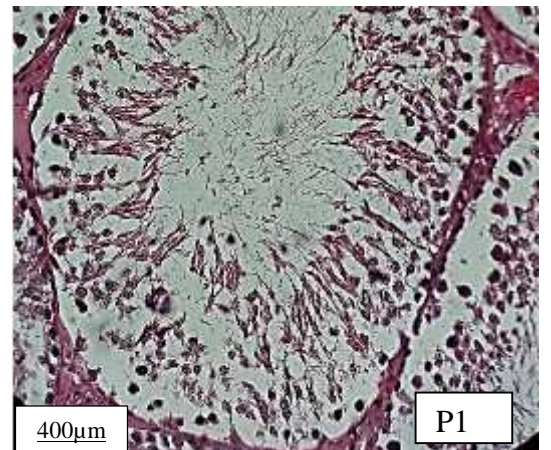
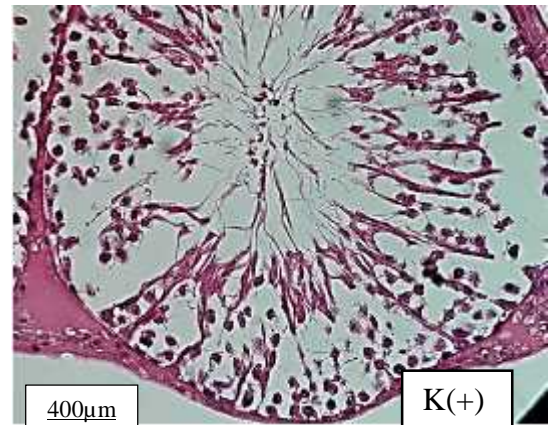
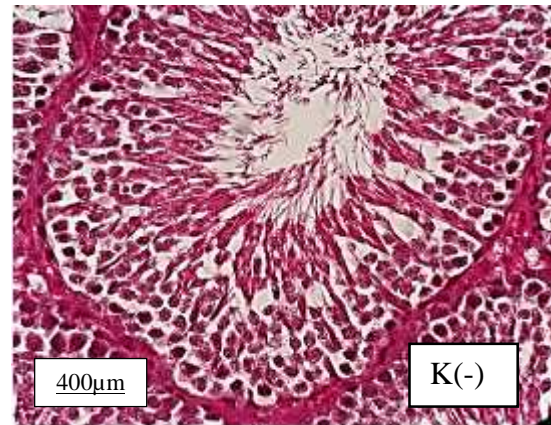
K- : sebagai kelompok kontrol negatif tidak diberikan MSG ataupun ekstrak etanol daun kemangi (*Ocimum basilicum* L.)

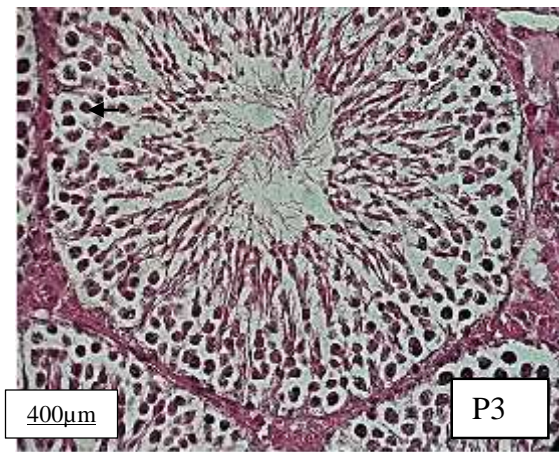
K+ : sebagai kelompok kontrol positif hanya diberikan MSG dengan dosis 7 g/kgBB/hari

P1 : sebagai kelompok perlakuan 1 yang diberikan MSG dengan dosis 7 g/kgBB/hari kemudian diberikan ekstrak etanol daun kemangi (*Ocimum basilicum* L.) dengan dosis 87,5 mg/kgBB/hari

P2 : sebagai kelompok perlakuan 2 diberikan MSG dengan dosis 7 g/kgBB/hari kemudian diberikan ekstrak etanol daun kemangi (*Ocimum basilicum* L.) dengan dosis 175 mg/kgBB/hari,

P3 : sebagai kelompok perlakuan 3 dengan dosis 7 g/kgBB/hari kemudian diberikan ekstrak etanol daun kemangi (*Ocimum basilicum* L.) dengan dosis 350 mg/kgBB





**Gambar 2. Tubulus seminiferus testis potongan melintang perbesaran 400x**

K- sebagai kelompok kontrol negatif tidak diberikan MSG ataupun ekstrak etanol daun kemangi (*Ocimum basilicum* L.), K+ sebagai kelompok kontrol positif hanya diberikan MSG dengan dosis 7 g/kgBB/hari, P1 sebagai kelompok perlakuan 1 yang diberikan MSG dengan dosis 7 g/kgBB/hari kemudian diberikan ekstrak etanol daun kemangi (*Ocimum basilicum* L.) dengan dosis 87,5 mg/kgBB/hari, P2 sebagai kelompok perlakuan 2 diberikan MSG dengan dosis 7 g/kgBB/hari kemudian diberikan ekstrak etanol daun kemangi (*Ocimum basilicum* L.) dengan dosis 175 mg/kgBB/hari, P3 sebagai kelompok perlakuan 3 dengan dosis 7 g/kgBB/hari kemudian diberikan ekstrak etanol daun kemangi (*Ocimum basilicum* L.) dengan dosis 350 mg/kgBB/, (a) sel spermatogonia, (b) sel spermatosit, (c) sel spermatid.

#### SATUAN UKURAN

1. Jumlah sel Spermatogenik : Rata-rata jumlah sel
2. Perbesaran mikroskop : 400X

#### DAFTAR SINGKATAN

1. ADI: *Acceptable Daily Intake*
2. FSH: *Follicle Stimulating Hormone*
3. GnRH: *Gonadotropin Releasing Hormone*
4. LH: *Luteinizing Hormone*
5. MSG: *Monosodium Glutamat*
6. WHO: *World Health Organization*
7. HE : *Hematoxylin-Eosin*
8. ROS: *Reactive Oxygen Species*



K(-)

