View metadata, citation and similar papers at core.ac.uk
brought to you by CORE

盛岡赤十字病院紀要　Vol. 27, No. 1, 13－16, 2018

原著論文

当院におけるNuck管水腫に対するMarcy法の手術成績

盛岡赤十字病院　外科
石橋　正久・川村　英伸・佐藤　　馨・有末　篤弘
伊藤　千絵・青木　毅一・畠山　　元・杉村　好彦

Surgical Outcome of Marcy repair for hydrocele of the canal of Nuck

Masahisa Ishibashi, Hidenobu Kawamura, Kaoru Sato, Atsuhiro Arisue
Chie Ito, Ki-chi Aoki, Gen Hatakeyama, Yoshihiko Sugimura

Department of Surgery, Morioka Red Cross Hospital

Abstract

Background : There are no treatment policy for hydrocele of the canal of Nuck. We have treated hydroceles of the canal of Nuck in childbearing young female patients by resection of hydrocele and Marcy repair. We validate the surgical outcome and the usefulness of our strategy for hydrocele of the canal of Nuck.

Method : We considered characteristics of 14 childbearing young female patients with hydrocele of the Canal of Nuck in 2007-2017, and surgical outcome, recurrence, frequency of analgesic, and pathological finding.

Results : Average age of this group was 37. All patient had indirect inguinal hernia, 11 patients had I-1 type, 3 patients had I-2 type. Average operation time was 79 min. Average amount of bleeding was 7g. There were no complication. Only 1 patient used an additional analgesic, once on the operated day. 1 patient was diagnosed with endometriosis in hydrocele by pathological finding. There was no recurrence of hydrocele and hernia in this group.

Conclusion : Marcy repair and resection of the hydrocele are thought to be useful for hydrocele of the canal of Nuck for childbearing young women.

Key words : Hydrocele of the Canal of Nuck, Marcy repair

【はじめに】

Nuck管水腫は，男性の精索・陰嚢水腫に相当する疾患であり，女性における鼠径部腫瘤の鑑別の一つに含まれる。通常小児期に無痛性腫瘤として発症することが多いが，成人女性で臨床的に経験することは比較的稀な疾患である。Nuck管水腫に対する手術方法は，従来鼠径部切開法による水腫切除や鼠径ヘルニア手術が行われており，最近は腹腔鏡による治療報告も散見されるが，現在のところ明確な治療指針は存在しない。

当院ではNuck管水腫の診断となった若年女性患者に対して，人工膜による修復後に妊娠した際の安全性が確立されていないことも含め，原則的に鼠径部切開法による水腫切除およびMarcy法による内鼠径輪縫縮を行っている。今回その手術成績と術式の

有用性を検討したので，若干の文献的考察を加えて報告する。

【対象と方法】

当院ではNuck管水腫が疑われた症例に対して，原則的に全例超音波検査およびCT検査を行い，鑑別診断を除外したうえで，全身麻酔下に手術を行っている。鼠径部切開法で鼠径管を開放し（図１），術中に陰部大腿神経の陰部枝を同定し温存したのちに，水腫切除（図２）および内鼠径輪の縫縮（Marcy法）を施行している（図３，図４）。また術後は１病日の朝からのNSAIDsの内服を５日間処方している。

2007年から2017年１月までにNuck管水腫の診断となった14例を対象として，患者背景，合併症や術後在院日数などを含めた手術成績，術後に追加で使用した鎮痛剤の有無，水腫の病理学的診断結果，また術後再発の有無を検討した。

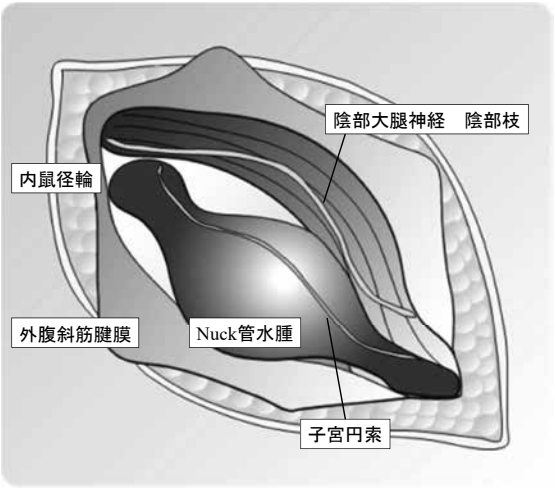

図１　外腹斜筋腱膜を切開し鼠径管を開放すると子宮円索に沿って水腫が確認される

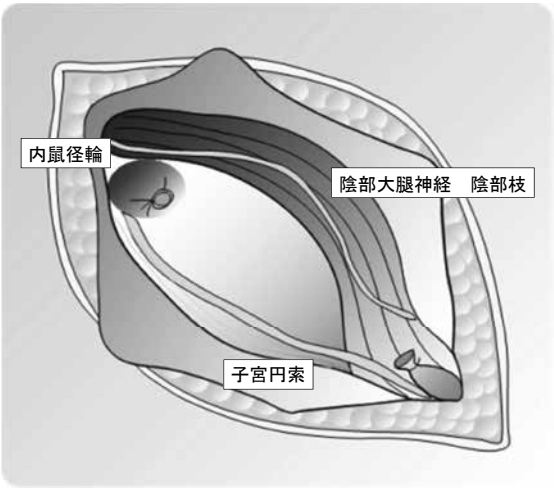

図２　陰部大腿神経の陰部枝を温存し水腫の切除を行う

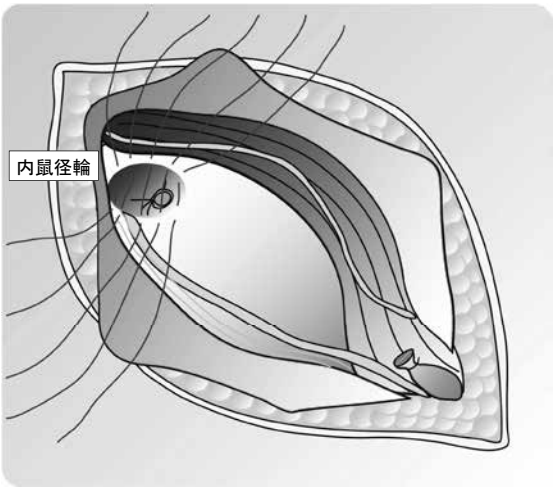

図３　吸収糸を用いて内鼠径輪の縫縮を行う

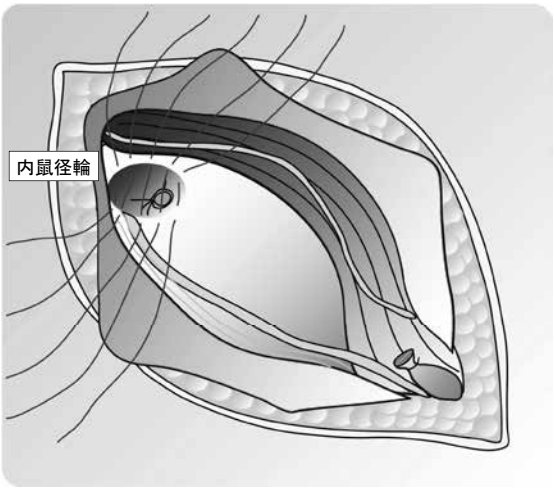

図４　内鼠径輪の縫縮を確認した後，外腹斜筋腱膜を縫合し鼠径管を閉鎖する

【結　　果】

対象の平均年齢は37歳（23～49）。右側が12例，左側２例。日本ヘルニア学会（Japanese Hernia Society，以下JHS）によるヘルニア分類でI-1が11例，I-2が３例であった。手術時間は平均79分（55～133），出血量は７g（１～30），術後在院日数の最頻値は１日（１～４）。術中および術後合併症は全例で認めなかった。術後に追加鎮痛剤を使用したのは１例のみ（術当日）であった。14例中10例で水腫の病理診断を行っており，１例に子宮内膜症の合併を認めた。現在まで全例において水腫および鼠径ヘルニアの再発は認めていない（表１）。

表１

平均年齢	37歳（23～49）
JHSヘルニア分類　I－1 I－2	11例 ３例
右／左	12例／２例
平均手術時間	79分（55～133）
平均出血量	7g（1～30）
術後在院日数（最頻値）	１日（１～４）
術後合併症	なし
術後鎮痛剤の追加使用	１例（術当日のみ）
病理所見	子宮内膜症１例
再発	なし

【考　　察】

Nuck管水腫は，胎生期に子宮円索の生成に従って鼠径管に入り込んだ腹膜鞘状突起が閉鎖されずに遺残し，嚢胞として形成させることで生じると考えられている。通常Nuck管は生後１年以内に閉鎖するが，これが遺残し内部に液体貯留を生じ嚢胞を形成するとNuck管水腫となる[1]。Nuck管水腫は腹腔内との交通性・非交通性のものに分類される。その鑑別は，水腫を用手的に圧迫し縮小すれば交通性，大きさに変化がなければ非交通性と診断できる。交通性のものは１歳未満の乳児に多く認められ，腹膜鞘状突起の閉鎖が不完全であることが多いと言われている。

女性の鼠径部の腫脹を来すものは，Nuck管水腫の他に，外鼠径ヘルニア，子宮内膜症，腫瘍，膿瘍，リンパ節腫脹などがある。特に鼠径部の嚢胞性腫瘤を形成するものとしては，子宮内膜症，卵巣嚢腫の鼠径ヘルニア内への滑脱などがあり，鑑別を必要とする[2]。

Nuck管水腫の術前診断には超音波検査，MRI検査，CT検査などが用いられる。子宮円索の走行と一致する嚢胞性腫瘤として描出されることから診断は比較的容易であるが，術前診断で卵巣嚢腫のヘルニア内への滑脱や嵌頓との鑑別が困難であったという報告もある[3]。当院では視触診に加え，全例に超音波検査およびCT検査を行っており，手術を行った症例はいずれも術前にNuck管水腫の診断が得られていた。

成人Nuck管水腫の多くは鼠径ヘルニアと診断され，鼠径部切開法による水腫切除や鼠径ヘルニア手術が行われている[4]。成人では水腫に子宮内膜症などの病理学的変化の合併が報告されており，病理学的検査を行ったNuck管水腫の40％程度に子宮内膜症を合併するという報告がある[5]。当科でも14例中10例で病理検査を施行しており，そのうち１例に子宮内膜症の合併を認めた。子宮内膜症では子宮内膜を発生母地とした悪性腫瘍の発生を伴う場合があり[6]，Nuck管水腫では全例に外科的切除による水腫を含んだ腫瘤の摘出と，術後の病理検査が必要であると思われる。当科で施行している鼠径部切開法による水腫切除は，水腫を恥骨結節まで確実に摘出することが可能であり，後述する腹腔鏡下手術よりも完全摘出という点で優れていると考えられた。Nuck管水腫と鼠径ヘルニアの合併率は小児例では41％と報告されているが[7]，成人において70％程度という報告がある[5]。成人における報告では内鼠径輪の開大や後壁の脆弱性が認められたため，メッシュ法やiliopubic tract法などの従来法で鼠径ヘルニアの修復がなされていた。昨今ではNuck管水腫に対して腹腔鏡下手術を施行し，水腫切除およびメッシュ留置を行ったという報告も散見される[8),9]。当科ではJHSの鼠径ヘルニア分類におけるI-2を３例（21％）に認めたが，全例に内鼠径輪のわずかな開大を認めたため，Marcy法による修復を施

行した。人工膜の安全性が妊娠に関して確立していないことからの配慮であるが，現在まで再発がないことから，Nuck管水腫に合併した鼠径ヘルニアに対する術式として有用と考えられる。

【ま と め】

当院の若年女性に対するNuck管水腫に対する水腫切除およびMarcy法の手術成績は，合併症が無く，かつ疼痛の訴えも少なく，良好であった。子宮内膜症や鼠径ヘルニアを伴う症例に対しても，水腫切除およびMarcy法はNuck管水腫に対する治療法として有用であると考えられた。

（本論文の要旨は平成29年６月２日　第15回日本ヘルニア学会学術集会で発表した）

利益相反の開示：とくになし

文　献

1）Walter H. Stickel, Martin Manner : Female Hydrocele (Cyst of the Canal of Nuck) Sonographic Appearance of a Rare and Little-Known Disorder. J ULTRASOUND MED 23: 429-32, 2004
2）Schneider CA, Festa S, Spillert CR, et al : Hydrocele of the canal of Nuck. N J Med 91: 37-8, 1994
3）曽我耕次，下間正隆，齋藤卓也ほか：鼠径部に滑脱下卵巣嚢腫との鑑別が困難であった成人のNuck管嚢腫の一例（A case of hydrocele of Nuck in adult posting difficulty in differentiating from sliding inguinal hernia with ovarial cyst）．京都府立医科大学雑誌, 113 (7) : 437-42, 2004
4）棚瀬信太郎，牧野永城：鼠径ヘルニアと大腿ヘルニア．新外科学体系第25巻B．腹壁・腹膜・イレウスの外科Ⅱ．中山書店，1990, pp24-126
5）三木明寛，西平友彦，南貴人ら：成人Nuck管水腫の臨床的検討.臨床外科, 70 (5) : 626-31, 2015
6）小林　浩：子宮内膜症の悪性化とその分子メカニズム.HORM FRONT GYNECOL 19: 345-9, 2012
7）植村貞繁，戸谷拓二，渡辺泰宏ら：鼠径部とその周辺疾患の診療　ヌック水腫，精索陰嚢水腫.小児外科26: 1320-3, 1994
8）藤原一郎，松崎太郎，菅野兼史：成人Nuck管水腫に対する腹腔鏡下ヘルニア手術の経験. 日臨外会誌 76 (11) : 2635-9, 2015
9）足立利幸，伊藤信一郎，野田和雅ら：腹腔鏡下手術が有用であった腹腔交通型の水腫を認めるNuck管水腫の１例. 日鏡外会誌 21 (5) : 611-6, 2016