

Helicobacter pylori の急性感染が疑われた急性胃粘膜病変の1例

高松赤十字病院 卒後臨床研修センター¹⁾ 消化器科²⁾

川井 伸彦¹⁾, 柴峠 光成²⁾, 盛田 真弘²⁾, 大村亜紀奈²⁾, 野田 晃世²⁾,
久保 敦司²⁾, 小川 力²⁾, 松中 寿浩²⁾, 玉置 敬之²⁾

要 旨

症例は60歳、女性。前日午後から突然胃重感を自覚し改善しないため、翌日朝当院内科を受診し、同日入院となった。制酸剤静注等で第2病日の朝には、症状は軽減したが、上部消化管内視鏡検査で多発胃潰瘍を認め、急性胃粘膜病変 (AGML) と診断した。また、迅速ウレアーゼ試験 (RUT) は陽性を示し、*Helicobacter pylori* (HP) 感染ありと診断した。入院時、血清抗 HP IgG 抗体は < 3.0 U/mL と陰性であった。1か月後、内服加療を終了した後も症状の再燃は無く、4か月後の内視鏡再検で多発潰瘍は治癒し、RUT は陰性化していた。発症時の抗 HP 抗体が陰性で、経過中に RUT が陰性化したことから、当症例は、HP の急性一過性感染により AGML を発症したものと考えられた。本邦では、HP 感染による AGML の報告はわずかとなっているが、AGML の診療の際には、HP 感染の関与を十分に念頭において対応すべきと考えられた。

キーワード

腹痛, ヘリコバクター感染症, 急性胃粘膜病変

はじめに

Helicobacter pylori (HP) は、ヒトの幼少期に感染し慢性胃炎などを発症することが広く知られている。一方、成人への HP 初感染から急性胃粘膜病変 (AGML) を来した症例報告は散見されるが、その感染経路、AGML 発症に至る頻度、治療方針等、不明な点も多い。今回 AGML を発症し入院に至った症例で、感染経路不明の HP 急性感染が疑われた1例を経験したので、若干の文献的考察を加え報告する。

症 例

患者：60歳、女性

主訴：心窩部痛、嘔吐

既往歴：網膜色素変性症

現病歴：201X年9月25日朝に賞味期限の過ぎたマーガリンをつけてパンを食べたところ、午後から突然心窩部鈍重感を自覚し改善しないため、翌日朝当院内科を受診した。血液検査や腹部エコーで著変を認めなかったが、心窩部痛が強く嘔

吐も繰り返すため、同日入院となった。

入院時現症：体温 36.9℃、血圧 115/65mmHg、心拍数 66bpm、SpO₂ 98% (room air)、眼瞼結膜正常、呼吸音 清、副雑音聴取せず、心音 整、心雑音聴取せず、腹部 平坦・軟、心窩部に軽度圧痛あり、反跳痛なし、下腿浮腫なし、四肢冷感なし、血液・食物残渣を含まない嘔吐を少量認めた。

入院時検査所見：WBC 9600/ μ L、RBC 451 $\times 10^4$ / μ L、Hb 13.9g/dL、Ht 41.1%、Plt 28.3 $\times 10^4$ / μ L、TP 7.1g/dL、Alb 3.8g/dL、ChE 327IU/L、AST 22IU/L、ALT 22IU/L、LDH 176IU/L、 γ -GTP 30IU/L、s-AMY 60IU/L、CRP 0.08mg/dL、BUN 15.9mg/dL、Cre 0.46mg/dL、Na 139mEq/L、K 3.6mEq/L、Ca 8.9mEq/L

上部消化管内視鏡検査：胃角部から前庭部中心に多発性のびらん、潰瘍を認め (図1)、AGML と診断した。また迅速ウレアーゼ試験 (RUT) は陽性を示し、HP 感染ありと診断した。

病理組織学的検査：胃角部小弯の潰瘍部辺縁の粘膜からの生検では、粘膜浮腫と好中球主体の炎症細

胞浸潤を認め、表面には桿菌が散見された(図2)。

入院後経過：急激に発症した上腹部痛、嘔吐の症例であり、AGMLが最も疑われたため、胃潰瘍に準じて加療を行う方針とした。絶食とし、補液を行いながら、ファモチジンを静注したところ、翌第2病日には症状は軽快した。上部消化管内視鏡検査を行い、AGMLと診断した上で退院

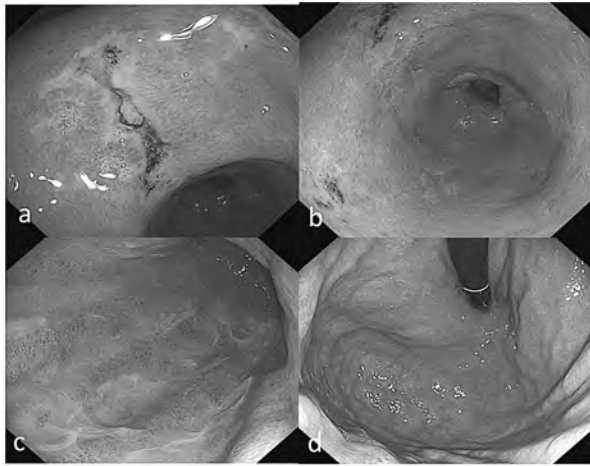


図1 上部消化管内視鏡所見(初診時) a, b: 胃前庭部～胃角部にかけて白苔を伴う潰瘍性病変あり。c: 胃体部大弯の発赤、粘液産生亢進あり。d: 胃穹窿部に異常なし。

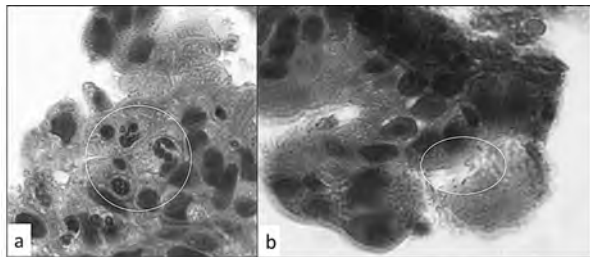


図2 生検病理所見 a: 好中球浸潤を認める。b: 粘膜表面に桿菌を認める。

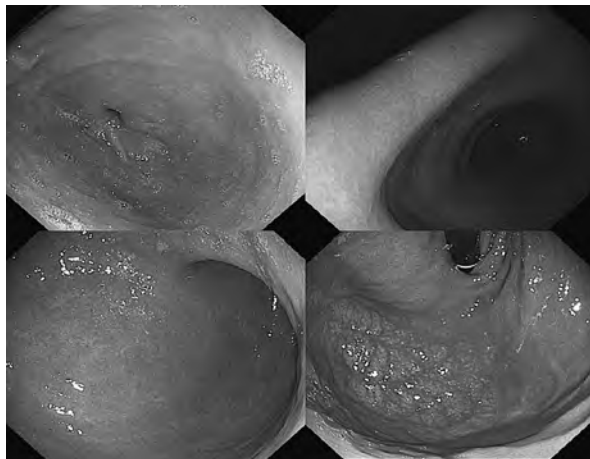


図3 上部消化管内視鏡所見(4ヶ月後) 胃潰瘍は治癒し、発赤所見も認めなくなっている。

とし、エソメプラゾール内服での加療を継続した。入院時、血清抗HP IgG抗体は< 3.0 U/mLと陰性であった。1か月後、内服加療を終了したが、その後も症状の再燃はなかった。4か月後、内視鏡検査で多発潰瘍は治癒し(図3)、RUTは陰性化していた。

考 察

急性胃粘膜病変(acute gastric mucosal lesions; AGML)は、acute erosive gastritis, acute gastric ulcer, hemorrhagic gastritisの3つの病態、およびそれらの混在するものから成り立つ疾患概念で、1965年にKatzらが初めて提唱した¹⁾。並木はAGMLを、「突発する上腹部痛、吐き気、嘔吐、時に吐血・下血の症状を伴って発症し、この際早期に内視鏡で観察すると、多くの場合、胃粘膜面に急性の異常所見、すなわち明らかな炎症性変化、出血、潰瘍性病変(びらん、潰瘍)が観察されるもの」と定義している²⁾。主な成因としては、精神的・身体的ストレス、NSAIDsなどの薬剤、腐食性薬物、アルコールなどの食物に加え、*Helicobacter pylori* (HP)の感染があり、肝動脈塞栓術などの医療行為により引き起こされる場合もある^{3) 4)}。成人へのHP初感染が急性胃炎を引き起こすことは、Marshall, Morrisらが行ったHP培養液摂取による人体への感染実験で証明されている^{5) 6)}。

一般に、HPはヒトの幼少期に感染し慢性胃炎などを発症することが広く知られ、慢性のHP感染症に対してはガイドラインに基づいた感染診断ならびに除菌療法が積極的に行われている^{7) 8)}。一方、本邦では、かつて上部消化管内視鏡検査を介したHP急性感染によるAGMLの報告が多く見られた。1980年代に上部消化管内視鏡検査後に発症するAGMLの報告が増加し、1990年代にはその多くが洗浄・消毒が不十分な内視鏡を介したHP感染によることが解明されている⁹⁾。近年、ガイドラインの普及¹⁰⁾、自動洗浄機の導入・普及により、内視鏡の洗浄・消毒が徹底されるようになり、内視鏡後のAGMLは見られなくなっていった。その後もHPの初感染・急性感染によるAGMLの報告は散見されるが^{11) 12) 13) 14) 15)}、HP初感染・急性感染の診断基準は必ずしも明確ではなく、また感染経路も多くの場合不明である。

既報では、内視鏡的にAGMLと診断され、胃粘膜あるいは便中にHPの存在が確認でき、さら

に診断時の抗 HP IgG 抗体 (HP-Ab) が陰性であることが、HP 初感染・急性感染による AGML の診断根拠となっている。今回我々が経験した症例は、発症早期の上部消化管内視鏡検査で AGML と診断され、その際の迅速ウレアーゼ試験 (RUT) が陽性でかつ血清 HP-Ab が陰性であったことから、HP の急性感染が疑われた。発症前のストレスや NSAIDs 等の内服歴、飲酒歴も特になく、また発症 4 か月目に RUT が陰性化していたことから、HP の急性一過性感染が関与した AGML であったことが強く示唆された。AGML 時の HP 感染診断については、RUT が有用との報告¹²⁾ もあれば、RUT では半数に偽陰性がみられ便中抗原法が有用であったとの報告¹⁵⁾ もある。福田らは、既報と自験例 6 例の解析結果から、HP 急性感染を念頭においた AGML 時の正確な HP 感染診断は、①なるべく急性期に実施すること、② RUT、鏡検法、培養法などの検体採取は病変周囲から行うこと、③便中抗原法を含めた複数の検査法を組み合わせる判断すること、が重要であると述べている¹⁵⁾。自験例では、急性期に病変近くから検体を採取し RUT を行っていたことが、HP 感染の診断に至ったポイントであったと思われる。HP-Ab については、AGML 発症後、弱陽性化するとの報告もあるが^{11) 13)}、陽転化しなかったとの報告もあり^{14) 15)}、AGML 発症時と数か月経過時点でのペア血清で抗体価の推移をみても初感染の証明が困難なこともあるようである¹⁵⁾。HP 初感染・急性感染の診断は、上述の福田らの考察を参考に、内視鏡像も含めた総合的な診断が必要であると思われる。

HP 感染経路については、自験例では賞味期限の過ぎたマーガリンをつけたパンを摂取したことが発症契機となっていたことから、当初マーガリンが HP に汚染されていた可能性も考えた。しかし Marshall らの感染実験や内視鏡後の AGML 発症例では、感染契機があつてから症状発現までの期間は 2～7 日程度と報告されており^{5) 6) 9) 12)}、自験例が朝マーガリンを摂取して同日午後から症状を訴えている点で、発症までの期間が短く、感染契機は別に数日前にあつた可能性も考えられる。一方、Kamada らは歯科治療後に発症した 3 例の AGML を報告し、歯科処置が成人の HP 感染経路となっている可能性を示唆しているが¹³⁾、3 例のうち 1 例は歯科治療後 6 時間後に心窩部痛を自覚しており、HP 感染同日に AGML を発症

する例も全くないわけではない。いずれにしても、自験例では、患者・家族の生活習慣や HP 感染歴、歯科治療歴を含めた詳細な病歴を聴取できず、感染経路は不明なままである。上下水道が整備され、内視鏡の洗浄・消毒が徹底している本邦では、日常生活の中での HP 感染の機会是非常に少ない状況にあると思われるが、今後 AGML の症例に遭遇した場合には、HP 急性感染の関与を念頭におき、詳細な生活歴・病歴・家族歴の聴取を行うなどして、感染経路の特定に努めるべきと考える。さらに今後の症例の集積により、AGML を引き起こしやすい HP 菌株があるのか、AGML を発症しやすい宿主の特徴があるのか等が検討され、解明されることも期待したい。

HP 感染による AGML の治療については、胃潰瘍に準じた H₂ 受容体拮抗薬やプロトンポンプ阻害剤投与などが使用されることが多く⁸⁾、実際自験例でも非常に有効であった。また、成人の HP 初感染例では持続感染が起きにくいとされており⁸⁾、本症例でも 4 ヶ月後の内視鏡検査時に持続感染は証明されず、除菌治療には至らなかった。しかし感染実験や症例報告で慢性感染移行例の報告もあり^{6) 8) 13) 15)}、AGML の診療の際には、HP 感染診断を必ず行うようにし、感染があつた場合は慢性感染への移行の有無をしっかりと評価し対応をすべきと考える。自然除菌の有無に関わらず AGML 発症後早期の除菌実施が望ましいとの意見もあるが^{12) 15)}、この点についても今後の症例の集積による検討が必要と思われる。

おわりに

HP の急性感染が疑われた急性胃粘膜病変の 1 例を経験した。本症例については、日本内科学会第 115 回四国地方会にて報告した。

●文献

- 1) Katz D, Siegel HI: Erosive gastritis and acute gastrointestinal mucosal lesion. *Progress in Gastroenterology*, Glass GB (ed): 67, Grune & Stratton, New York, 1968.
- 2) 並木正義: AGML に関する研究—その歩みと最近の話題. 急性胃粘膜病変—その基礎と臨床の最新情報. 並木正義 (編): 1-8, 医学図書出版, 東京, 1994.
- 3) 佐藤 公: 急性胃粘膜病変. 図説 胃と腸用語集

2012. 胃と腸 47 (5) : 753, 2012.
- 4) 佐藤 公, 吉田貴史, 榎本信幸: 急性胃粘膜病変. 胃疾患アトラス. 消化器内視鏡 28 (8) : 1272-1273, 2016.
 - 5) Marshall BJ, Armstrong JA, McGeachie DB, et al: Attempt to fulfil Koch's postulates for pyloric Campylobacter. Med J Aust 142 : 436-439, 1985.
 - 6) Morris A, Nicholson G: Ingestion of Campylobacter pyloridis causes gastritis and raised fasting gastric pH. Am J Gastroenterol 82 : 192-199, 1987.
 - 7) 高橋信一: これでわかるピロリ除菌療法と保険適応 改訂第5版: 南江堂, 東京, 2016.
 - 8) *H.pylori* 感染の診断と治療のガイドライン, 日本ヘリコバクター学会ガイドライン作成委員会 (編): 先端医学社, 東京, 2016.
 - 9) 仲 紘嗣, 杉山敏郎, 加藤元嗣, 他: 上部消化管内視鏡後の急性胃粘膜病変 - 原因に関する研究経過と残された問題点. Gastroenterol Endosc 41 (9) : 2035-2943, 1999.
 - 10) 赤松泰次, 石原 立, 佐藤 公, 他: 消化器内視鏡の感染制御に関するマルチソサエティ実践ガイド. Gastroenterol Endosc 56 (1) : 89-107, 2014.
 - 11) 八木一芳, 中村厚夫, 関根厚雄: Regular arrangement of collecting venules (RAC) 像より内視鏡施行時 *H. pylori* 初感染と診断された AGML の 2 例. Gastroenterol Endosc 44 (3) : 656-660, 2002.
 - 12) 野村秀幸: *Helicobacter pylori* 初感染による急性胃炎の病態と経過. Helicobacter Res 10 (1) : 17-20, 2006.
 - 13) Kamada T, HATA J, Manabe N, et al: Can dental treatment be the infection route of *H. pylori* transmission in adults? Three cases of acute gastric mucosal lesions after dental treatment. Dig Endosc 19 : 32-35, 2007.
 - 14) 茶谷 成, 矢田智之, 大久保恒希, 他: *H.pylori* 感染を契機に急性胃粘膜病変を発症した 1 例. Progress of Digestive Endoscopy 81 (2) : 84-85, 2012.
 - 15) 福田容久, 篠崎香奈, 佐々木貴英, 他: *Helicobacter pylori* の急性感染が疑われた急性胃粘膜病変 - 6 例の臨床経過と *H.pylori* 感染の診断の問題点について. 日本消化器病学会雑誌 111 (5) : 899-908, 2014.