View metadata, citation and similar papers at core.ac.uk
brought to you by CORE

気管切開術後の気管・腕頭動脈瘻が死亡原因となった一例

石川　雅士

臨床経過

死亡の約２ヶ月前に誤嚥性肺炎の診断にて入院。治療にて軽快し、退院予定であった。しかし、入院約２週間後、昼食後に喀痰排出困難を訴え、同日、夕、心肺停止状態となる。CPR後、心拍再開し、ICUに転棟し、以後ICU管理となる。ICU転棟後、十日目に気管切開を施行し、呼吸器による管理を開始した。その後、状態が改善したために、レスピレーターを離脱、カニューレを抜去し、経口挿管に切り替えようとしたところ、気管切開部付近から大量出血があり、治療を行うも、永眠された。尚、死亡前日の夜、気管切開部より拍動性の出血と血圧低下を一時的に認めた。

臨床上の疑問

気管出血の原因。　気管・腕頭動脈瘻の有無。

主要病理所見

①（気管切開術後）気管・腕頭動脈瘻
②誤嚥性肺炎
③肺胞空内への血液の充満

病理学的考察の概要

本例は気管切開後の患者で、剖検にて気管と腕頭動脈の間に瘻孔形成が認められた。

瘻孔は気管切開部の直下と腕頭動脈が右総頚動脈と鎖骨下動脈に分岐する部分との間にできていた。

組織学的に気管切開部の外側では、多核巨細胞をまじえる肉芽組織が増生しており、その一部は腕頭動脈壁に達していた。

以上の所見から、気管切開に伴う炎症が遷延化し、慢性の炎症が動脈壁に達したために、気管との間に瘻孔を形成したものと推定された。

また、気管側の病巣が気管切開部の直下であったことから、一時的な出血の停止は、死亡前日の夜の出血時に、挿管チューブを操作したことにより、カフが出血点を圧迫したためと推定される。

死因は気管・腕頭動脈瘻が形成された結果、多量の血液が肺に流入し、換気障害を引き起こしたためと考える。

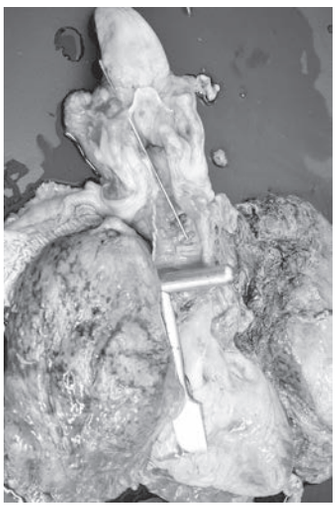
写真１

写真２

沖縄赤十字病院　病理診断科