

大腸悪性狭窄に対する金属ステントの有用性の検討 —経肛門的イレウス管との成績比較—

石倉 久嗣¹⁾ 木村 秀¹⁾ 阪田 章聖¹⁾ 上田 紗代²⁾ 辻 真一郎²⁾
 宮本 佳彦²⁾ 中井 陽²⁾ 山本 英司²⁾ 桑山 泰治²⁾ 島田 直²⁾
 野々木理子²⁾ 後藤田康夫²⁾ 佐藤 幸一²⁾

Find a citation and similar papers at core.ac.uk

brought to you by

1) 徳島赤十字病院 消化器外科

2) 徳島赤十字病院 消化器内科

要 旨

当科では大腸悪性腫瘍による腸閉塞に対し、これまで経肛門的イレウス管を留置してきた。2012年より金属ステントが使用可能となり、当科でも同年5月から導入した。その有用性について2013年5月までにステントを留置した13例と、2011年4月から2013年5月までに経肛門的イレウス管を留置した14例とを比較検討した。ステント群は右側結腸への留置が可能で、留置後早期に経口摂取を再開でき、一時退院が可能であった。また肛門の異物感もなくQOLの向上に寄与することが示唆された。反面、硬便を有する症例の減圧効果に乏しく、術前減圧率に関してはステント群80%、イレウス管群100%とイレウス管のほうが優れていたという比較結果となった。2013年に、左側結腸においては術前ステント留置群の予後が不良であるという報告もあり、ステントによる腫瘍や腸管の圧排に関して、腫瘍学的な予後の検討は今後の課題といえる。

キーワード：大腸悪性腫瘍，金属ステント，経肛門的イレウス管

はじめに

当科では大腸悪性腫瘍による腸閉塞に対し、従来は緊急手術や一時的人工肛門造設，経肛門的イレウス管留置による減圧後の手術で対応してきた。2012年より本邦で大腸用金属ステントの保険収載に伴い、当科でも積極的に導入している（図1）。大腸ステントの有用性について、これまで行ってきた経肛門的イレウス管留置との成績を retrospective に比較検討した。

対 象

2012年5月から2013年5月までに悪性腫瘍に伴う大腸狭窄に対しステントを留置した13例（以下，S群）と、2011年4月から2013年5月までに経肛門的イレウス管を留置した14例（以下，I群）に対して年齢，性別，腫瘍の局在および進行度，留置後状況および期間，合併症について比較検討した。



図1 ステントの種類
 Wall Flex™ Colonic Stent (BOSTON SCIENTIFIC 社)
 ステント径：22mm，25mm
 ステント長：6 cm，9 cm，12cm

結 果

結果を表1～4に示す。

平均年齢はS群69.3歳（54-82歳，男女比8：5）に対し，I群74.4歳（48-91歳，男女比9：5）とI群のほうが高齢の傾向であった。

留置目的はS群では術前減圧10/13（76.9%），緩和3/13（23.1%），I群ではすべて術前減圧で14/14（100%）であった。

閉塞部位はS群では盲腸～上行結腸3/13（23.1%），横行結腸2/13（15.4%），S状結腸7/13（53.8%），

表1 患者背景

	ステント群 (n=13) 2012年5月～2013年5月	イレウス管群 (n=14) 2011年4月～2013年5月
年齢	平均69.3歳 (54-82歳)	平均74.4歳 (48-91歳)
留置目的	術前減圧 10 (76.9%) 緩和 3 (23.1%)	術前減圧 14 (100%)
閉塞部位	盲腸-上行結腸 3 (23.1%) 横行結腸 2 (15.4%) S状結腸 7 (53.8%) 直腸 1 (7.7%)	下行結腸 3 (21.4%) S状結腸 11 (78.6%)
臨床病期	I 0 (0%) II 1 (7.7%) III 8 (61.5%) IV 4 (30.8%)	I 0 (0%) II 4 (28.6%) III 6 (42.9%) IV 4 (28.6%)

表2 ステント留置群の手術までの期間と術式

症例	年齢	性別	部位	留置期間	術式
1	50代	男	盲腸	12日	回盲部切除
2	80代	男	上行結腸	11日	結腸右半切除
3	70代	女	上行結腸	21日	審査腹腔鏡*
4	70代	男	上行結腸	34日	結腸右半切除*
5	60代	男	横行結腸	18日	結腸右半切除
6	80代	女	横行結腸	27日	結腸右半切除*
7	50代	男	S状結腸	22日	S状結腸切除
8	70代	男	S状結腸	27日	S状結腸切除*
9	50代	男	S状結腸	38日	人工肛門造設術
10	50代	女	直腸S状部	24日	直腸高位前方切除*

*：腹腔鏡下手術

表3 イレウス管群の手術までの期間と術式

症例	年齢	性別	部位	留置期間	術式
1	80代	女	S状結腸	4日	人工肛門造設
2	70代	女	S状結腸	6日	S状結腸切除
3	60代	男	S状結腸	7日	S状結腸切除
4	70代	男	S状結腸	10日	人工肛門造設
5	80代	男	S状結腸	11日	S状結腸切除
6	80代	男	S状結腸	12日	S状結腸切除
7	90代	女	S状結腸	12日	人工肛門造設
8	40代	男	S状結腸	14日	直腸高位前方切除*
9	70代	男	S状結腸	14日	S状結腸切除*
10	70代	女	S状結腸	16日	S状結腸切除+人工肛門造設
11	80代	男	S状結腸	32日	S状結腸切除
12	80代	男	下行結腸	8日	結腸左半切除*
13	70代	男	下行結腸	11日	下行結腸切除
14	60代	女	下行結腸	13日	結腸左半切除

*：腹腔鏡下手術

表4 成績比較

	ステント群 (n=13) 2012年5月～2013年5月	イレウス管群 (n=14) 2011年4月～2013年5月
性差	8：5	9：5
食事再開までの期間	2.8日 (1-4日)	12.0日 (2-36日)
手術までの期間	23.4日 (11-38日)	12.1日 (4-32日)
術後在院日数	12.2日 (9-22日)	12.1日 (9-17日)
減圧成功率	8/10 (80%)	14/14 (100%)

直腸1/13(7.7%)，I群では下行結腸3/14(21.4%)，S状結腸11/14（78.6%）であった。

大腸癌取扱い規約第7版¹⁾における臨床病期はそれぞれS群/I群でI期（0%/0%），II期（7.7%/28.6%），III期（61.5%/42.9%），IV期（30.8%/28.6%）であった。

S群では留置後1-4日（平均2.8日）と早期に経口摂取を再開することができたが，I群では術前に食事を再開できたのは1例のみであった。またS群は術前の一時帰宅も可能であった。

留置から手術までの平均期間はS群23.4日，I群12.1日で，そのうちS群5/10（50%），I群3/14（21.4%）で腹腔鏡下手術が可能であった。

ステント留置時の合併症については，ステント留置

時ガイドワイヤーによる腸管穿孔を1例に認めたが重篤化せず保存的に軽快した。また屈曲と硬便による減圧不良を2例に認めた(図2, 3)。術前減圧成功率はS群8/10(80%), I群14/14(100%)であった。

術後合併症は両群共に認めず、術後在院日数はそれぞれS群12.2日, I群12.1日と差はなかった。

考 察

ステントはイレウス管と異なり留置後のチューブ管理を要さず、肛門の異物感を感じることもない。また

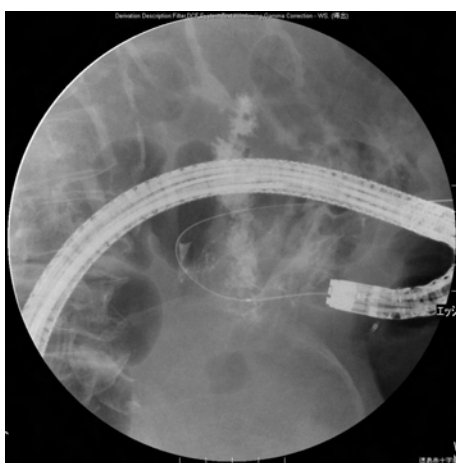


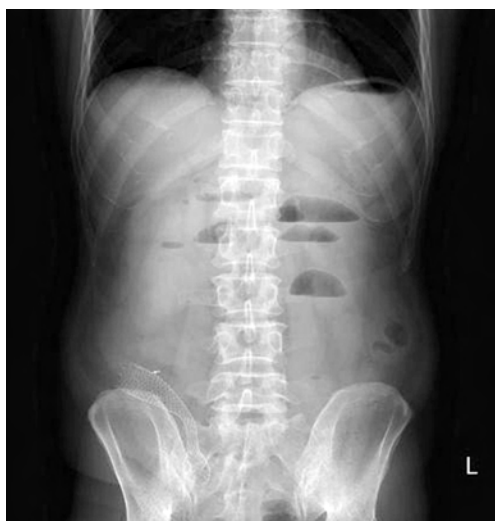図2 ステント合併症
ステント留置時ガイドワイヤーによる穿孔

早期に食事を再開でき、術前に一時退院が可能な場合もあるなど、QOLの向上はステントの大きな利点と言える。

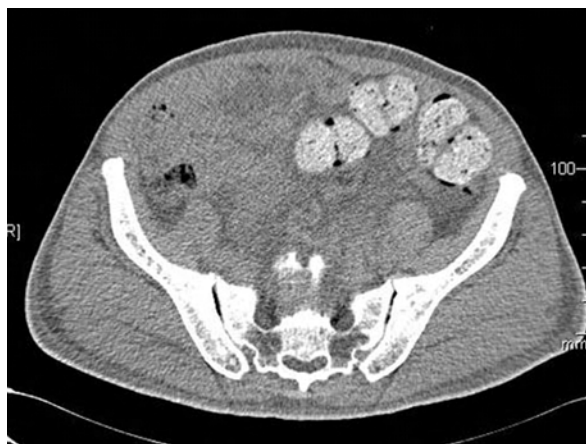今回の検討では、経肛門的イレウス管留置は左側結腸例に限られるが、ステント留置は回腸末端を含めた右側結腸へのアプローチも可能であった。その反面、ステントでは硬便がある場合や屈曲が強い部位に留置する場合は十分な減圧が得られない可能性があり、術前減圧の確実性に関してはイレウス管に劣るため、そのような症例に対してはイレウス管を選択するべきであると考えられる。

術前消化管減圧目的にステントとイレウス管のどちらを選択するべきかは、上記のような特性を踏まえた上で決定しなければならず、患者のPS, ADLなどの全身状態はもとより、癌の進行度や予定される術式なども含めて考慮されるべきである。今回の検討ではいずれの減圧法も周術期合併症を増加させることはなく、安全に施行し得たため最終的には患者希望も踏まえた上で治療選択を行うことも認容されるものと考えられる。一方、症状緩和を主体とした場合のステント留置は良い適応であると考えられる²⁾。

大腸ステント治療は比較的新しい治療アプローチであり、左側結腸においては術前ステント留置群の予後が不良である³⁾という報告もある。ステントによる腫瘍や腸管の圧排に関して、腫瘍学的な予後の検討は今後の課題といえる。



屈曲



硬便

図3 減圧不良

文 献

- 1) 大腸癌研究会編「大腸癌取扱い規約第7版」, 東京:金原出版 2009
- 2) 大腸ステント安全手技研究会:大腸ステント安全留置のためのミニガイドライン [internet]. <http://www.colon-stent.com/> [accessed 2013-10-31]
- 3) Sabbagh C, Browet F, Diouf M, et al: Is stenting as “a bridge to surgery” an oncologically safe strategy for the management of acute, left-sided, malignant, colonic obstruction? A comparative study with a propensity score analysis. *An Surg* 2013 ; 258 : 107–15

A study on the usefulness of metallic stents for malignant colorectal stenosis compared to that of transanal ileus tube

Yuya NAKANO¹⁾, Hiroshi OKITSU¹⁾, Yuri MASUDA¹⁾, Shunsuke KURAMOTO¹⁾,
Daisuke MATSUMOTO¹⁾, Atsushi TOMIBAYASHI¹⁾, Masakazu GOTO¹⁾, Yoko HAMADA¹⁾,
Yasuhiro YUASA¹⁾, Taeko KAWANAKA¹⁾, Hisashi ISHIKURA¹⁾, Suguru KIMURA¹⁾,
Akihiro SAKATA¹⁾, Sayo UEDA²⁾, Shinichiro TUJI²⁾, Yoshihiko MIYAMOTO²⁾,
Yo NAKAI²⁾, Eiji YAMAMOTO²⁾, Yasuharu KUWAYAMA²⁾, Sunao SHIMADA²⁾,
Michiko NONOGI²⁾, Yasuo GOTODA²⁾, Koichi SATO²⁾

- 1) Division of Gastrointestinal Surgery, Tokushima Red Cross Hospital
- 2) Division of Gastroenterology, Tokushima Red Cross Hospital

We had previously been using an anal ileus tube for gastrointestinal obstruction due to colon cancer. In 2012, metallic stents became available and they were introduced to our department in May of that year, accordingly. In this report, we studied the usefulness of metallic stents in 13 patients up to May 2013, compared with 14 patients who received an anal ileus tube from August 2008 to March 2012. The stent was placed to the right of the colon; patients could resume oral intake early after stent placement and be discharged from the hospital temporarily before the operation. Because of the absence of the sensation of having a foreign body in the anus, the metallic stent also improves the patients' quality of life. However, owing to the effect of reducing the pressure of the gastrointestinal tract with hard stool, the ileus tube provided better results, with the preoperative decompression rate being 80% in the stent group and 100% in the ileus tube group. In 2013, the prognosis of the preoperative stent group was reported to worsen in the left colon. Our future challenge is to investigate oncological prognosis after exclusion of tumors and intestinal tracts by metallic stent.

Key words: colon cancer, metallic stent, anal ileus tube

Tokushima Red Cross Hospital Medical Journal 19:13–16, 2014
