

## 症 例 報 告

### 当科初診の腸間膜リンパ管腫の3例

京都第二赤十字病院 小児科

田川 晃司    長村 敏生    大前 禎毅  
久保 裕    河辺 泰宏    平尾多恵子  
長谷川雅文    木戸脇智志    東道 公人  
小林 奈歩    久保 樹里    清沢 伸幸

京都府立医科大学 小児外科

文野 誠久    田尻 達郎

**要旨：**2011年9月から2012年5月までの9か月間に当科を初回受診した腸間膜リンパ管腫の3症例を報告する。症例1は3歳11か月、男児。徐々に増悪する腹痛で発症し、腹部は板状硬で全体に圧痛と筋性防御を認め、造影CTで腸間膜リンパ管腫と画像診断された。抗生剤、ステロイド投与により症状は消失したが、4か月後に小腸捻転を合併し、腫瘍全摘、回腸切除術が緊急に施行された。症例2は3歳10か月、男児。上気道炎症状と腰背部のだるさを訴え、施行した造影CT・MRIで腸間膜リンパ管腫が発見されたが、早急な切除適応はなく、経過観察中である。症例3は3歳6か月、女児。徐々に増悪する臍周囲部の腹痛、嘔吐のため入院となり、造影CTで腸間膜リンパ管腫と画像診断された。抗生剤投与により腹痛はいったん消失するも、4週後と6週後に再出現し、緊急開腹下に腫瘍全摘、小腸切除（10 cm）術が施行された。種々の腹部症状（特に持続性もしくは反復性腹痛）に対しては腸間膜リンパ管腫も念頭に置いた積極的な画像検査が有用であると考えられた。

**Key words：**腸間膜リンパ管腫，小児，腹部症状，急性腹症，画像検査

## 緒 言

リンパ管腫は胎生期のリンパ管形成中に何らかの異常を生じて形成された良性腫瘍で、その内部にはリンパ液が貯留している<sup>1,2)</sup>。好発部位は胎生期にリンパ嚢を形成する頸部、腋窩とされる<sup>2)</sup>が、解剖学的にリンパ管が走行する部位であればどの部位であってもリンパ管腫は発生しうる。

阿曾沼ら<sup>3)</sup>は1999年1月から2004年4月までの約5年間に九州・沖縄地区の小児外科疾患診療施設23施設において経験されたリンパ管腫217例を対象とするアンケート調査を実施した結果、リンパ管腫の発生部位は頸部が87例（40.1%）と最も多く、次いで体幹49例（22.6%）、腋窩35例（16.1%）の順で、腸間膜発生例は8例（3.7%）にすぎなかったと述べている。

今回、我々は2011年9月から2012年5月までの9か月間に比較的稀とされる腸間膜リンパ管腫

を3例経験したので、その臨床的特徴について若干の文献的考察を交えて報告する。

## 症 例 1

3歳11か月、男児。

家族歴・既往歴：特記すべきことなし。

現病歴：2011年9月某日夜より腹痛が出現し、徐々に増強し、経口摂取も不可能となった。3病日午前に近医を受診し、腸炎の診断下にホスホマイシンを処方されたが、腹痛がさらに増強するため同日夕に前医を再受診したところ、腹部板状硬で血液検査では白血球数22,900/ $\mu$ l、CRP 15.9 mg/dlと炎症所見を認めたため、腹膜炎の疑いで21時に当科紹介受診となった。

受診時現症：体温36.6℃、意識清明。腹部は板状硬で、腹部全体に圧痛と筋性防御を認めた。

入院時検査所見：血液検査では白血球数22,600/ $\mu$ l、CRP 18.45 mg/dlであったが、肝・腎機能、電

解質をはじめとして生化学検査には異常を認めなかった。凝固系検査で PT-INR の上昇を認めたが、厚生省 DIC 診断基準<sup>4)</sup>における DIC スコアは2点で診断基準は満たさなかった(表1)。腹部単純 CT (図1A) では内部が均一に低信号で、一部に隔壁を有する巨大な多房性嚢胞状腫瘍を膀胱直上から胃の近傍にかけて認め、腸間膜リンパ管腫を疑って同日中に京都府立医科大学小児科へ高次搬送した。

同科で翌日1時に実施された腹部造影 CT では腸管虚血や捻転像は認めず、巨大リンパ管腫に感染を合併したと判断された。メロペネム(MEPM: 80 mg/kg/日, 静注), メチルプレドニゾロン(1 mg/kg/日, 静注)投与により腹痛・腹部膨満は徐々に改善し、6病日には消失した。10病日に施行された腹部 MRI (図1B) では内部が均一に T1 強調像で低信号, T2 強調像で高信号となる多房性嚢胞状腫瘍が確認され、隔壁のみに造影効果を認めたため腫瘍は腸間膜リンパ管腫であったことが裏付けられた。17病日には炎症反応が陰性化した(CRP 0.58 mg/dl)ため MEPM を中止した。この時点で腹痛がなかったこと, MRI では腫瘍が大きい切除するには広範な腸管切除が必要となる可能性があったことから早急な切除は行わない方針となり、24病日に退院し、同科外来で経過観察となっていた。

しかし、退院4か月後に同様の腹痛が再出現したため京都府立医科大学小児科に緊急入院とな

表1 各症例の初回血液・尿検査結果

	症例1	症例2	症例3
血液一般			
白血球数 (/ $\mu$ l)	22,600	4,200	10,400
赤血球数 ( $\times 10^4$ / $\mu$ l)	455	519	485
血色素量 (g/dl)	12.3	12.7	13
ヘマトクリット (%)	34.2	38.3	37.8
血小板数 ( $\times 10^4$ / $\mu$ l)	51.8	27.0	26.0
凝固系検査			
PT (秒)	14.0	未実施	12.1
PT-INR	1.41	未実施	1.04
APTT (秒)	36.4	未実施	25.0
Fibrinogen (mg/dl)	568	未実施	281
Ddimer ( $\mu$ g/ml)	1.45	未実施	<0.30
生化学・血清学的検査			
CRP (mg/dl)	18.45	0.23	0.06
AST (U/L)	22	42	28
ALT (U/L)	8	18	15
BUN (mg/dl)	10.5	13.0	11.5
Cre (mg/dl)	0.22	0.31	0.22
Na (mEq/L)	135	134	143
K (mEq/L)	4	3.6	3.7
Cl (mEq/L)	99	99	106
Ca (mg/dl)	9.5	9.4	10.3
Glu (mg/dl)	153	102	120
総蛋白量 (g/dl)	6.7	7.5	7.3
総ビリルビン (mg/dl)	0.6	0.4	0.3
LDH (U/L)	260	251	292
CPK (U/L)	30	146	97
尿検査			
pH	未実施	6.5	未実施
比重	未実施	1.01	未実施
Alb	未実施	(-)	未実施
糖	未実施	(-)	未実施
潜血	未実施	(1+)	未実施
ケトン体	未実施	(-)	未実施
白血球	未実施	(-)	未実施
細菌	未実施	(-)	未実施

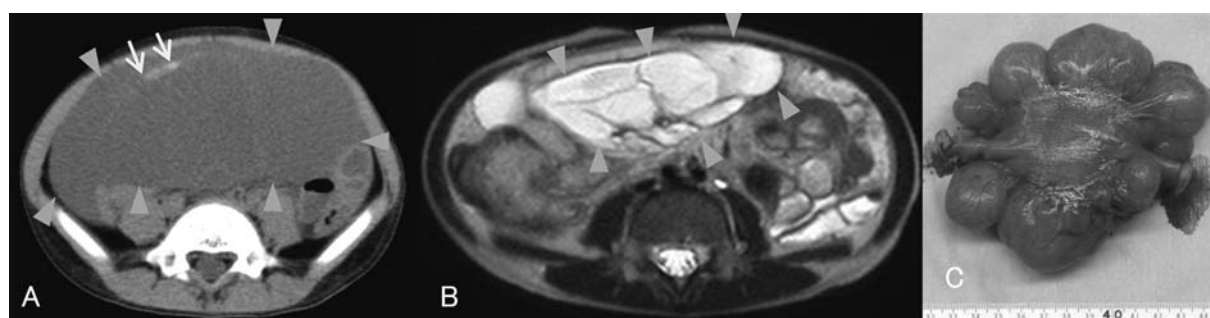


図1 症例1の画像所見と摘出標本

A: 当科受診時の腹部単純 CT (3 病日)

内部が均一に低信号で、一部に隔壁(↓)を有する巨大な多房性嚢胞状腫瘍(▽で囲まれた部分)を膀胱直上から胃の近傍にかけて認めた。

B: 京都府立医科大学小児科での腹部 MRI (10 病日)

内部が均一で、T1 強調像で低信号, T2 強調像で高信号となる多房性嚢胞状腫瘍(▽で囲まれた部分)が確認され、隔壁のみに造影効果を認めた。

C: 京都府立医科大学小児外科での緊急手術の摘出標本  
腫瘍は病理組織学的にリンパ管腫と確定診断された。

り、腹部造影 CT でニボー像を形成する拡張腸管を認めたため、小腸捻転が疑われてイレウス管が挿入された。保存的に経過観察するも改善なく、入院翌日には同院小児外科において緊急開腹術が施行された。術中所見ではリンパ管腫が回盲部から 30 cm 口側に小腸を巻き込む形で存在し、反時計回りに 360 度捻転していたため、手動的に捻転を解除後にリンパ管腫を回腸と一塊にして切除した。摘出腫瘍 (図 1 C) は病理組織学的に腸間膜リンパ管腫と確定診断された。術後経過は良好で、10 日後に退院となり、術後 1 年 10 か月の現在も同院小児外科で経過観察中であるが、良好に経過している。

## 症 例 2

3 歳 10 か月、男児。

家族歴：特記すべきことなし。

既往歴：以前より腰部のだるさを訴えることがよくあった。

現病歴：2012 年 1 月某日、発熱と咳嗽のため当科救急外来を受診してクラリスロマイシンを処方されるも症状は持続し、第 3 病日に両側眼球結膜の充血、第 4 病日には腰部のだるさも訴えたため、当科再受診後入院となった。

受診時現症：体温 38.5℃、意識清明。両側眼球結膜の充血と咽頭の軽度発赤を認めたが、口唇紅潮、莓舌、頸部リンパ節腫脹、皮疹、四肢の硬性浮腫はみられなかった。また、胸部理学所見に異

常はなく、腹部は平坦・軟で、圧痛はなかった。入院時検査所見：血液検査では白血球数 4,200/ $\mu$ l、CRP 0.23 mg/dl と炎症反応は陰性で、生化学検査、尿検査にも異常なく (表 1)、鼻腔・血液・尿の各種培養検査は陰性だった。入院翌日 (5 病日) の腹部超音波検査 (図 2 A) では肝彎曲部近傍に 4 cm 大の嚢胞状腫瘍を認め、6 病日に施行した腹部造影 CT (図 2 B) では同部位に多房性嚢胞状腫瘍を認め、その内部を腸管膜動脈が通過していた。

入院後の経過：発熱の原因はウイルス性上気道炎と考えて輸液と鎮咳去痰剤内服を開始したところ、翌日には解熱して咳嗽と両側眼球結膜充血も改善したが、腰部のだるさは持続した。さらに、腹部超音波検査および腹部造影 CT 所見よりリンパ管腫または奇形腫が疑われたため、9 病日に精査目的で京都府立医科大学小児科へ転院となった。

同科で再度施行された腹部 MRI により腸間膜リンパ管腫と画像診断された。しかし、転院時には腰部のだるさが消失していたことに加えて腫瘍内部を右結腸動脈が走行していたため、腫瘍の完全切除には右半結腸 (回盲部～横行結腸口側半分) 切除術が必要となることから早急な外科的処置は適さないと判断され、10 病日に退院となった。退院後は京都府立医科大学小児科・小児外科外来でフォロー中であるが、1 年 10 か月後の現在、順調に経過している。

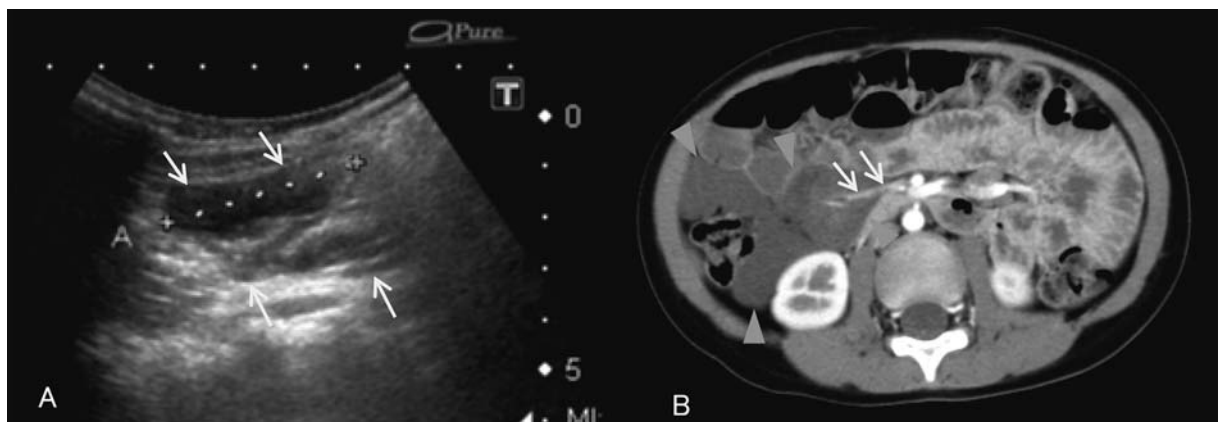

図 2 症例 2 の画像所見

A：当科での腹部超音波検査 (5 病日)

肝彎曲部近傍に 4 cm 大の嚢胞状腫瘍を認めた。

B：当科での腹部造影 CT (6 病日)

肝彎曲部に多房性嚢胞性腫瘍 (▽で囲まれた部分) を認め、その内部を腸管膜動脈 (↓) が通過していた。

## 症 例 3

3歳6か月，女児。

家族歴：特記すべきことなし。

既往歴：以前より排便で軽快する腹痛を再三訴えていた。

現病歴：2012年5月某日夕より臍周囲の間欠的腹痛を訴え，2回の排便後も腹痛は増強・持続するようになり，嘔吐も出現したため23時に当科救急外来受診後に入院となった。

受診時現症：体温36.4℃，意識清明，顔色不良，胸部理学所見に異常なく，腹部は平坦・軟で，臍周囲に自発痛と圧痛がみられたが，筋性防御は認めなかった。

入院時検査所見：血液検査では白血球数10,600/ $\mu$ l，CRP 0.06 mg/dlと白血球数の軽度上昇を認めたが，生化学検査，凝固系検査には異常なかった（表1）。腹部単純X線ではニボー像はなかったが，2病日に施行した腹部単純CT（図3A）では内部が均一で，多房性の嚢胞状腫瘍を右側腹部の膀胱上方に認めた。

入院後の経過：腹部単純X線所見より腸管の明らかな閉塞はなく，単純CT所見より腹痛は腸間膜リンパ管腫に感染を合併したことが原因と考え，フロモキセフ（80 mg/kg/日，静注）を開始した。腹痛は3病日に消失し，4病日の白血球数は6,800/ $\mu$ lと正常化した。7病日に施行した腹部造影CT（図3B）では単純CT（図3A）において膀胱の右側に存在していた腫瘍が膀胱の左側に移動していた。以上の経過から，腹痛は腫瘍のた

めに腸間膜が捻転し，絞扼したことにより出現したと考えられた。

その後は腹痛を認めないため9病日に退院となり，翌日京都府立医科大学小児科および小児外科を紹介受診した。受診時には腹痛がなかったことに加えて腫瘍が上腸間膜動脈を巻き込んでいるため根治には広範な腸管切除術が必要となる可能性があることを考慮し，後日待機的に腹腔鏡検査を施行する予定となった。しかし，受診の4週後と6週後に当科入院前と同様の腹痛が再出現し，捻転を反復している可能性が疑われ，6週後の再受診時にそのまま入院となって同日緊急開腹術が施行された。術中所見では上腸間膜動脈の根部で小腸が捻転しており，腸間膜リンパ管腫は空腸に存在し，上腸間膜動脈からは離れた部位に位置していた。用手的に捻転を解除し，空腸を10 cm合併切除した後にリンパ管腫が切除された。摘出腫瘍（図3C）は病理組織学的に腸間膜リンパ管腫と確定診断された。術後11日に退院となり，同院小児外科で経過観察中であるが，術後1年4か月の現在も経過は良好である。

## 考 察

腸間膜リンパ管腫は緒言でも述べたように稀な疾患で，我々が検索した限り，本邦における本症の報告は2007年から2012年の6年間に学会報告の抄録11例も含めて15例認められたにすぎなかった<sup>5-17)</sup>。報告症例15例に自験例3例を加えた18例の臨床的特徴のまとめを表2に示した。なお，18例の診断時の年齢は0～12歳（平均4.8±3.7歳）

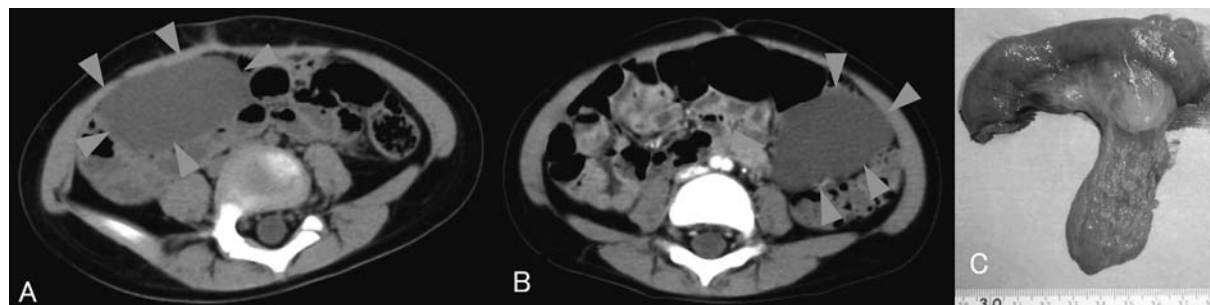


図3 症例3の画像所見と摘出標本

- A：当科での腹部単純CT（2病日）  
内部が均一かつ多房性の嚢胞状腫瘍（▽で囲まれた部分）を右側腹部の膀胱上方に認めた。
- B：当科での腹部造影CT（7病日）  
単純CT（図3A）では膀胱の右側に存在した腫瘍（▽で囲まれた部分）が膀胱の左側に移動していた。
- C：京都府立医科大学小児外科での緊急手術の摘出標本  
腫瘍は病理組織学的にリンパ管腫と確定診断された。

表 2 2007～2012 年における腸間膜リンパ管腫本邦報告例 15 例と自験例 3 例のまとめ

No.	年齢 (歳)	性別	初発症状			摘出術 の有無	緊急 手術	緊急手術 の理由	診断から 手術まで の期間	腸管 合併 切除術	報告者 (年度)
			腹部症状		その他 の症状						
			腹痛	腹痛以外 の症状							
1	6	男	+	-	-	+	+	腸軸捻転	2 日後	+	城田ら <sup>5)</sup> (2007)
2	4	女	+	-	-	+	+	腸軸捻転	即日	+	室ら <sup>6)</sup> (2009)
3	0	女	-	不機嫌, 全 身状態不良	発熱	+	+	汎発性腹膜炎	即日	+	東ら <sup>7)</sup> (2009)
4	3	男	+	-	-	+	+	嚢胞内出血	n.d.	n.d.	加藤ら <sup>8)</sup> (2010)
5	0	男	-	腹部膨満	発熱	+	+	腹痛持続	4 日後	+	梶屋ら <sup>9)</sup> (2011)
6	5	男	+	-	発熱	+	+	腹痛持続	1 日後	+	佐伯ら <sup>10)</sup> (2012)
7	3	男	+	-	-	+	+	腸軸捻転	4 か月後	+	症例 1 (2012)
8	3	女	+	-	-	+	+	腸軸捻転	2 か月後	+	症例 3 (2012)
9	9	男	+	-	-	+	-	/	n.d.	+	大矢知ら <sup>11)</sup> (2008)
10	12	男	+	-	頻尿	+	-	/	n.d.	+	大矢知ら <sup>11)</sup> (2008)
11	4	男	-	嘔気・嘔吐	-	+	-	/	n.d.	+	高瀬ら <sup>12)</sup> (2008)
12	8	男	+	-	発熱	+	-	/	n.d.	n.d.	柳澤ら <sup>13)</sup> (2008)
13	4	男	+	下痢	発熱	+	-	/	6 か月後	-	吉利ら <sup>14)</sup> (2010)
14	1	男	-	-	発熱	+	-	/	n.d.	-	綱脇ら <sup>15)</sup> (2010)
15	1	女	+	-	発熱	+	-	/	5 日後	+	上山ら <sup>16)</sup> (2010)
16	10	女	+	-	発熱	+	-	/	n.d.	+	緒方ら <sup>17)</sup> (2011)
17	11	女	-	便秘	-	+	-	/	n.d.	+	佐伯ら <sup>10)</sup> (2012)
18	3	男	-	-	腰部違和 感, 発熱	-	-	/	/	/	症例 2 (2012)

腹部症状 16 例 (89.9%)  
うち腹痛 12 例 (75.0%)

n.d.: 未記載

と広範に分布しており, 男女比は 2:1 であった。

腸間膜リンパ管腫の臨床症状は腹部膨満, 腹部腫瘍触知, 腹痛, 悪心, 嘔吐, 便秘, 下痢など多彩で, 特異的なものはないとされている<sup>18, 19)</sup>。しかし, 今回の検討では初発症状として 18 例中 16 例 (89.9%) に腹部症状が認められ, 腹部症状 16 例中 12 例 (75.0%) は腹痛であった。自験例でも症例 1 は 2 日前から, 症例 3 は同日からの腹痛を主訴に外来を受診していたように, 腹痛を初発症状とする小児では腸間膜リンパ管腫の可能性についても考慮する必要がある。また, 腹痛以外の腹部症状としては不機嫌・全身状態不良, 腹部膨満, 嘔気・嘔吐, 下痢, 便秘が各 1 例ずつみられた。なお, No.3 は論文<sup>7)</sup>中に腹部症状に関する明らかな記載はなかったが, 汎発性腹膜炎で緊急手術が施行されていることを踏まえて不機嫌・全身状態不良を腹部症状と考えた。さらに, 腹部以外

の症状としては発熱が 9 例 (50.0%) で, 頻尿, 腰部違和感が各 1 例において認められた。

いったん本症を疑って腹部超音波検査, 腹部 CT (特に造影 CT), 腹部 MRI などの画像検査を行えば, 本症の臨床診断は容易<sup>20)</sup>とされている。しかし, No.1 は腹痛を主訴に 2 年間に合計して 7 回以上複数の医療機関を受診していたが, 結局画像検査は実施されないまま経過観察となり, 腸軸捻転のため緊急手術を実施してはじめて診断が確定されている<sup>5)</sup>。さらに, 先天的に存在する本症の診断確定年齢が 0~12 歳と広範に分布していた結果は, 本症の早期診断が難しいことを示唆するものでもあろう。従って, 反復性腹痛においては特に本症の可能性に留意する必要がある。本症が疑われる場合には積極的な画像検査を行うことが早期発見に重要と考えられた。

本症の治療は外科的手術が原則であり, 急性腹

症を呈する例が多いことから続発症の危険を考慮すれば無症状であっても早期に外科的切除を行うべきである<sup>21)</sup>が、炎症を併発した場合は抗生剤投与の保存的治療を優先し、炎症反応の陰性化を待って待機手術とするのが一般的とされている<sup>18)</sup>。本邦報告例においても発症から1年10か月間経過観察中の症例2 (No.18)を除くと、18例中17例 (94.4%)は腫瘍切除術を施行されており、17例中8例 (44.4%)は緊急手術が実施されていたが、残りの9例 (55.6%)は予定手術であった。一方、緊急手術を実施した8例における手術理由は腸軸捻転4例 (50.0%)、腹痛持続2例 (25.0%)、汎発性腹膜炎、嚢胞内出血各1例 (12.5%)となっていた。さらに、診断確定から手術までの期間は未記載 (No.4)の1例を除いて7例中即日2例、1日後、2日後、4日後が各1例であった。内山ら<sup>18)</sup>は嚢腫内への出血、茎捻転、腫瘍感染などリンパ管腫による併発症の症状として発熱、腹痛、嘔吐を呈し、初診時には腹膜刺激症状のため急性腹症と診断されて緊急開腹手術を施行され、術中に本症と診断される可能性を指摘している。その一方で、自験例の2例 (症例1, 症例3)はともに腸軸捻転のため緊急手術を施行されているが、本症の診断確定から手術までの期間はそれぞれ4か月後と2か月後であった。つまり、本症の場合に待機手術が望ましいのはあくまで原則であり、突発的に急性腹症を発症する危険性が常に存在することに注意する必要があると考えられた。

記載がなかった2例を除く15例中13例 (86.7%)で腸管合併切除術が施行されていた。このうち7例 (53.8%)は緊急手術であり、4例 (57.1%)は捻転による緊急手術であった。内山ら<sup>18)</sup>は小腸間膜リンパ管腫、腸管合併切除を要した原因は捻転の合併が最も多かった (47.8%)と報告している。症例1, 3においても腸軸捻転による緊急手術において腫瘍摘出とともに小腸切除が同時に実施されていた。しかし、予定手術であった8例中6例 (75.0%)でも腸管切除が同時に行われており、その理由としては、リンパ管腫が組織学的に良性でも周囲臓器に浸潤性に発育<sup>22)</sup>し、時に腸管自体に進展するためと考えられている。ただし、腸管切除を要したとしても嚢腫が完全に摘出

されれば予後は良好とされている<sup>3, 20, 21)</sup>。

## 結 語

当科では2011年9月から2012年5月までの9か月間に腸間膜リンパ管腫を3例経験した。種々の腹部症状 (特に持続性もしくは反復性腹痛)を訴える場合には本症の可能性も念頭に置き、積極的な画像検査により早期診断を心がけることが重要と考えられた。

## 謝 辞

今回の症例の診療方針および論文作成にあたり、数々の貴重な助言をいただきました京都府立医科大学小児科家原知子先生に深謝申し上げます。

本論文の一部は第421回日本小児科学会京都地方会 (2012年9月, 京都)において発表した。

## 参 考 文 献

- 1) 佐藤智行, 林富, 風間理郎, 他. 嚢胞状リンパ管腫と海綿状リンパ管腫. 小児外科 2009; **41**: 424-426.
- 2) 藤野明浩. リンパ管腫. 小児診療 2012; **75**: 207-212.
- 3) 阿曾沼克弘, 猪股裕紀洋. 小児リンパ管腫に対する最近の治療戦略 - 第34回九州小児外科研究会アンケート調査による217例の検討 -. 日小外会誌 2006; **42**: 215-221.
- 4) 青木延雄, 長谷川淳. DIC診断基準の診断のための補助的検査成績, 所見の項の改定について. 厚生省特定疾患血液凝固異常症研究班昭和62年度業績報告集 1988; 37-41.
- 5) 城田千代栄, 長谷川洋, 坂本英至, 他. 腸軸捻転で発症した小腸腸間膜リンパ管腫の1例. 日臨外会誌 2007; **68**: 1322-1325.
- 6) 室雅彦, 久保慎一郎, 井谷史嗣, 他. 腸軸捻転で発症した小児小腸腸間膜リンパ管腫の1例. 外科 2009; **71**: 1124-1126.
- 7) 東真弓, 桐野浩輔, 田尻達郎, 他. 腹膜炎を呈した感染性多房性S状結腸間膜リンパ管腫の1例. 日小外会誌 2009; **45**: 1075-1076.
- 8) 加藤亜矢子, 中川裕康, 上野和之, 他. 腹痛を契機に診断された腸間膜リンパ管腫の1例. 日小児会誌 2010; **114**: 622.
- 9) 梶屋隆太, 松藤凡, 加治建, 他. 腸間膜リンパ管腫の1例. 日小外会誌 2011; **47**: 1080-1081.

- 10) 佐伯勇, 田中桜, 山内健, 他. 腸間膜リンパ管腫の2例. 日小外会誌 2012; **48**: 625
- 11) 大矢知昇, 岩下公江, 久保雅子. 腸管膜リンパ管腫の診断と治療 - 胎児診断例と年長児診断例の検討 -. 日小外会誌 2008; **44**: 33-37.
- 12) 高瀬隆太, 深堀優, 鶴知光, 他. 急性腹症で発症した巨大腸間膜リンパ管腫の1例. 聖マリア医 2008; **33**: 49.
- 13) 柳澤智彦, 前田貢作, 田辺好英, 他. 右下腹部痛で発症した巨大腸間膜リンパ管腫の1例. 日小外会誌 2008; **44**: 182.
- 14) 吉利エレナ幸江, 松川泰廣, 萩原健. 虫垂切除により二次的切除が可能となった感染性巨大腸間膜リンパ管腫. 日小外会誌 2010; **46**: 528.
- 15) 網脇瑠璃香, 鶴知光, 東館成希, 他. 熱を主訴に来院し感染性横行結腸間膜リンパ管腫の診断に至った1例. 日小外会誌 2010; **46**: 984.
- 16) 上山庸佑, 津田匠, 高田晃平, 他. 腹痛にて発症した腸間膜リンパ管腫の一例. 日臨外会誌 2010; **71**: 563.
- 17) 緒方宏美, 花崎和弘. 腹痛と発熱で発症した小腸腸間膜リンパ管腫の1例. 日小児会誌 2011; **115**: 1361-1362
- 18) 内山昌則, 村田大樹, 大滝雅博. 急性腹症で発症し十二指腸壁に炎症性浸潤をきたしていた後腹膜リンパ管腫の1例 - 小児腹部リンパ管腫報告例の検討 -. 日小外会誌 2007; **43**: 938-944
- 19) 三吉智子, 鈴木優佳, 土井啓司, 他. 腹部膨満を主訴とした巨大腸間膜リンパ管腫の1例. 小児診療 1994; **57**: 959-962
- 20) 池田太郎, 浅井陽, 南郷容子, 他. 小児腹部リンパ管腫の検討. 日小外会誌 2008; **44**: 959-964
- 21) 大森一吉, 斉藤正信, 南田猛, 他. 空腸腸間膜嚢腫によるイレウス. 小児外科 2000; **32**: 1299-1303
- 22) 岡陽一郎, 浅部浩史, 白日高歩. 小児リンパ管腫の治療経験 - 硬化療法を中心に -. 臨小児医 2006; **54**: 59-63

## Three patients with mesenteric lymphangioma encountered in our department

Department of Pediatrics, Japanese Red Cross Kyoto Daini Hospital  
Koji Tagawa, Toshio Osamura, Tadaki Omae, Hiroshi Kubo,  
Yasuhiro Kawabe, Taeko Hirao, Masafumi Hasegawa, Satoshi Kidowaki,  
Kimito Todo, Naho Kobayashi, Juri Kubo, Nobuyuki Kiyosawa

Department of Pediatric Surgery, Kyoto Prefectural University of Medicine  
Shigehisa Fumino, Tatsuro Tajiri

### **Abstract**

We report 3 patients with mesenteric lymphangioma encountered in our department over a period of 9 months between September 2011 and May 2012. Patient 1 was a male aged 3 years and 11 months. The disease manifested as abdominal pain that gradually aggravated. The abdomen showed board-like rigidity, tenderness, and muscular defense over the entire area. A diagnosis of mesenteric lymphangioma was made using contrast-enhanced CT. The symptoms improved after antibiotic and steroid administration. However, small bowel volvulus occurred after 4 months, and complete resection and ileectomy were performed as emergency surgery. Patient 2 was a male aged 3 years and 10 months. He had complaints of upper respiratory tract inflammation and low back dullness. Contrast-enhanced CT and MRI revealed the lesion, but emergency resection was not indicated. His course has been observed. Patient 3 was a female aged 3 years and 6 months. She was admitted due to the gradual aggravation of periumbilical pain and vomiting. Diagnosis of this disease was made using contrast-enhanced CT and MRI. After antibiotic administration, the abdominal pain disappeared once but recurred after 4 and 6 weeks. After emergency laparotomy, complete tumor resection and resection of the small intestine (10 cm) were performed. For various abdominal symptoms (particularly persisting or recurrent abdominal pain), it is desirable to actively perform diagnostic imaging techniques, considering the possibility of this disease.

**Key words** : mesenteric lymphangioma, child, abdominal symptoms, acute abdomen, imaging techniques