

## 腹壁由来脂肪腫の一手術例

玄 良 三 古 田 晋 平 土 井 愛 美  
 加 藤 文 彦 齋 藤 賢 将 岸 田 憲 弘  
 下 島 礼 子 新 谷 恒 弘 宮 部 理 香  
 小 林 秀 昭 白 石 好 中 山 隆 盛  
 稲 葉 浩 久 森 俊 治 磯 部 潔

静岡赤十字病院 外科

**要旨：**症例は75歳女性。検診での腹部超音波検査及びコンピューター断層撮影検査で腹壁より腹腔内に突出する約5 cm大の腫瘍を指摘され、当院を紹介受診した。核磁気共鳴画像検査では脂肪腫が疑われ、外来経過観察中に腫瘍の増大傾向は認めなかったが、悪性腫瘍も否定できなかったため、腹腔鏡下腫瘍摘出術を施行した。病理組織学的診断は脂肪腫であった。今回我々は、腹腔鏡下手術で摘出し得た腹壁由来脂肪腫の1例を経験したので、文献的考察を加えて報告する。

**Key word：**腹壁，脂肪腫，腹腔鏡

### I. はじめに

脂肪腫は日常診療において高頻度に認められる軟部腫瘍である。脂肪腫は身体各部に生じるが、腹壁より発生することは比較的少ないと報告されている。今回我々は、腹壁より発生し腹腔内に向かって発育する脂肪腫を腹腔鏡下手術で摘出した一例を経験したので報告する。

### II. 症 例

患者：75歳，女性

主訴：検診で腹部腫瘍指摘

既往歴：高血圧，緑内障

家族歴：特記事項なし

常用薬：アゼルニジピン(カルブブロックR)，硝酸イソソルビト(フランドルテープR)，塩酸チザニジン(テルネリンR)

現病歴：2009年検診での腹部超音波検査及びコンピューター断層撮影検査で右側腹壁より腹腔内に突出する約5 cm大の腫瘍を指摘され、当院外科を紹介受診した。

初診時現症：腹部 軟，腫瘤は触知せず

初診時検査所見：特記すべき異常所見なし

腹部単純X線検査所見：特記事項なし

腹部超音波検査所見：右上腹部より腹腔内に突出する7.5×3.8cm大の辺縁整の内部が均一なlow densityの腫瘍を認めた。

造影CT検査所見：右側腹部，肝下端に接する径5 cm大の造影効果の乏しい内部が均一なlow densityの腫瘍を認めた。(図1)

核磁気共鳴画像検査所見：CTと同部位にT1強調画像，T2強調画像ともに均一な高信号な腫瘍を認め，脂肪抑制併用T1強調画像で信号低下が認められ，腫瘍内部に明らかな充実成分は指摘できなかった。(図2, 3, 4)

臨床経過：以上より脂肪腫と診断し，外来経過観察となった。腫瘍の増大傾向は認めなかったが，悪性腫瘍も否定できなかったため，2010年6月に腹腔鏡下腫瘍摘出術を施行した。

手術所見：臍部に12 mmのカメラポート，臍と剣状突起の間に5 mmポート，剣状突起下に12 mmポートを留置し腹腔鏡操作を行った。腫瘍は右季肋部腹壁より腹腔内に突出する腫瘍と確認できた。腹膜を切開し腹壁と腫瘍を剥離して腫瘍を摘出した。止血を確認し，腫瘍を摘出した欠損部はセプラフィルムで覆い手術終了した。手術時間は2時間10分，出血量は5 mlであった。(図5)

摘出標本と病理組織学的所見：腫瘍は6.0×9.0×4.0 cmの軟部腫瘍で、真成熟脂肪組織増生が確認され、脂肪間に横紋筋が確認され、Intramuscular lipomaに類似している。(図6, 7, 8)

術後経過：術後は経過良好にて第6病日に退院となった。

### Ⅲ. 考 察

脂肪腫は日常臨床において高頻度に認められる軟部腫瘍であり、間質性腫瘍の約20%をしめ、身体各部に生じる。なかでも、背部、肩、頸部、上腕、臀部、大腿などが多くとされ、腹壁は約6%と比較的少なく<sup>1)</sup>、無症状で経過することが比較的多いが、巨大化に伴い虚血性腸炎を合併した報告例もある<sup>2)</sup>。発見時に腫瘍が巨大化していることも稀ではなく、調べ得た範囲内で29.5 kgの巨大脂肪腫の報告例もある<sup>3)</sup>。脂肪腫のほとんどは、皮膚表在型の脂肪腫であるが、まれに、深部組織内より発生するものが知られている。このうち、筋組織と深い関係を有し、

増大傾向を示す脂肪腫は、皮下脂肪由来の脂肪腫と区別して筋肉内脂肪腫 (intramuscular lipoma) と分類されている。さらにEnzingerは、発生、存在部位を考慮して、intramuscular lipomaとintermuscular lipomaを独立して分類している<sup>4)</sup>。これらはいずれも筋組織内に発生し、腫瘍細胞は成熟脂肪細胞であるが、intramuscular lipomaは筋層内脂肪組織に由来するのに対し、intermuscular lipomaは筋層間脂肪組織に由来する。このため、前者は被膜を有さず浸潤性に増大するのに対し、後者は被膜を有し、組織学的にも腫瘍内に筋組織を認めないという大きな特徴がある。本症例は脂肪細胞が筋組織内に浸潤性発育を認め、腹腔内に向かって圧排増殖しており、intramuscular lipomaに分類されるものと思われる。このような発育形態を呈するのは比較的特である。Fletcherらの報告によると、筋肉内脂肪腫の発生頻度は全脂肪組織由来腫瘍2478例中、45例のみの1.8%とされている<sup>5)</sup>。本症例における腹腔内腫瘍の鑑別診断として、脂肪腫と脂肪肉腫の存在が挙げられ

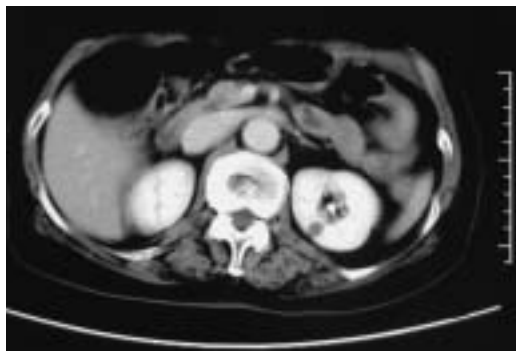


図1 腹部造影CT

肝下端に接する径5 cm大の造影効果の乏しい内部が均一なlow densityの腫瘍を認める。

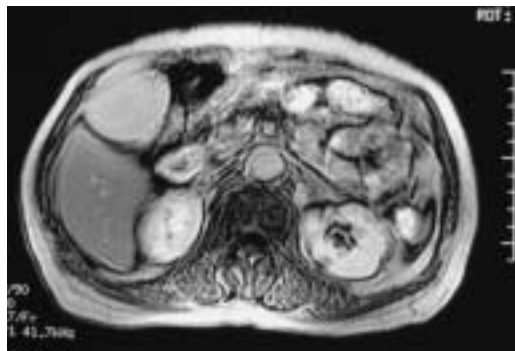


図2 腹部MRI (T1強調像)

CTと同部位に均一な高信号な腫瘍を認める。

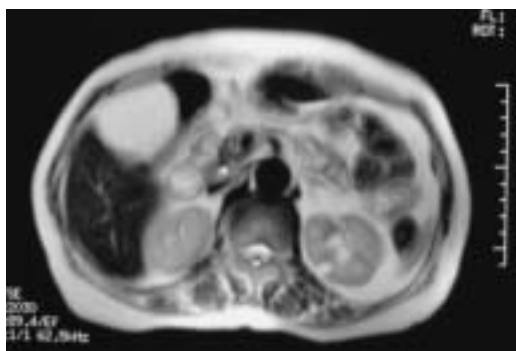


図3 腹部MRI (T2強調像)

CTと同部位に均一な高信号な腫瘍を認める。

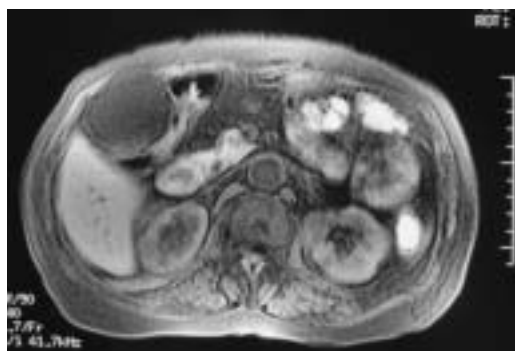


図4 腹部MRI (脂肪抑制併用T1強調像)

腫瘍全体の信号低下を認める。

る。現在、画像診断の進歩により脂肪腫と脂肪肉腫の鑑別診断には超音波検査、CT、MRIなどの画像診断が有用であるとされている。しかしながら、脂肪腫と鑑別上問題となる脂肪肉腫はWHO分類にて、分化型、粘液型、円形細胞型、多形型、混合型の5型に分類され、この中でも特に高分化型脂肪肉腫は良性脂肪腫と組織所見が類似しており、画像上鑑別はほとんど不可能である。したがって、超音波検査、CT、MRI所見において、腹腔内脂肪腫と高分化型脂肪肉腫を鑑別することは困難であり、確定診断のためには十分な検体を得るために腫瘍を摘出し、病理学的に診断することが必要である。本症例のCT、MRI所見、超音波所見からは腹壁より腹腔内に突出する脂肪腫が強く疑われたが、巨大に発育した腫瘍であることから高分化型脂肪肉腫も術前に完全に否定できなかった。したがって腫瘍を摘出し、病理学的検討が必要と考えられた。治療は、腫瘍の摘出であり、被膜を含め全摘出すれば再発はなく、一般的に悪性転化することはないとされている。しかしながら筋肉内脂肪腫の再発報告例<sup>9)</sup>も散見され、再

発例は主にintramuscular lipomaにみられ、その頻度は数~70%<sup>7)~9)</sup>と報告されており、決して稀ではない。したがって、腫瘍が局所浸潤性の発育をすること、腫瘍の多くは境界が不明瞭であることから、手術の原則は完全切除であり、周囲組織を一塊として切除し十分にsafty marginを取るべきであると考えられる。腹壁脂肪腫の報告例自体が少ないが、これまでの報告例はすべて開腹下で手術が施行されている。今回、我々は腹腔鏡で腫瘍の局在を確認し、腹腔鏡下手術にて低侵襲に腫瘍を摘出することができ、腫瘍の局在、腫瘍径によっては腹腔鏡下手術が有用であることが示唆された。また、画像診断、手術所見、病理組織検査により脂肪腫と診断し、術後再発し再手術時に脂肪肉腫と診断された報告例<sup>10)</sup>も散見され、Shibataら<sup>11)</sup>の報告によれば、病理組織所見ではlipoma likeのwell differentiated liposarcomaを完全に否定できない場合もあると報告されており、また病理組織学的診断において、巨大な脂肪腫の場合に脂肪腫全てを検索することは不可能であり、術後も注意深い経過観察が必要である。

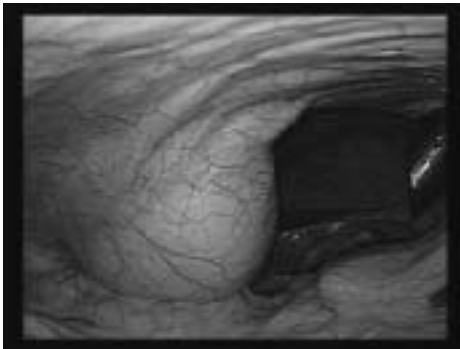


図5 手術所見

右季肋部の腹壁より腹腔内に突出した腫瘍を認める。

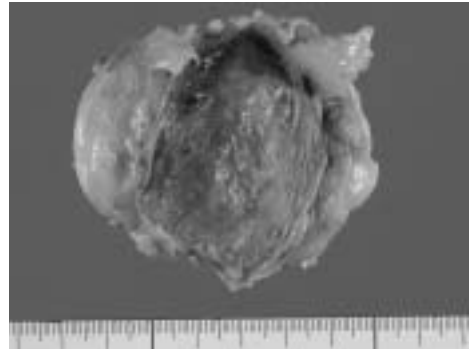


図6 摘出標本(全体像)

上部が腹膜側である。6.0×9.0×4.0cm、黄色であり、被膜を有さず表面平滑、弾性軟であった。

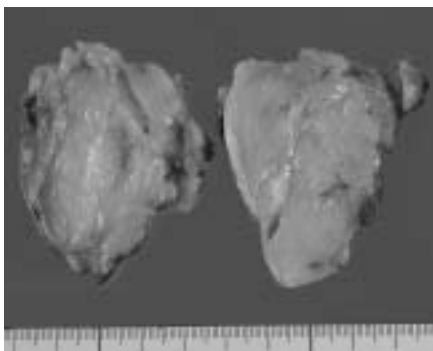


図7 摘出標本(剖面)

全体に均一で、黄色、分葉状を呈していた。

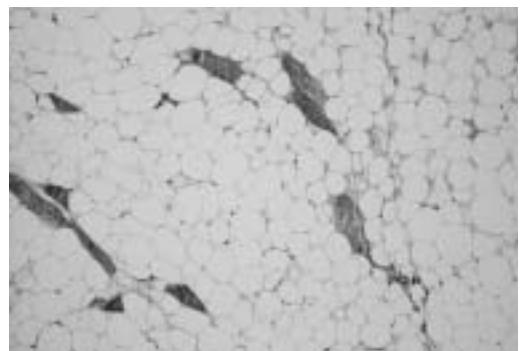


図8 病理組織学的所見(HE, ×100)

成熟脂肪細胞で構成され、脂肪間に横紋筋が確認される。

#### IV. 結 語

腹腔鏡下に摘出し得た腹壁由来脂肪腫の一例を報告した。腹腔鏡を利用することにより低侵襲で手術を施行できた。

#### 文 献

- 1) 遠城寺宗知, 岩崎 宏, 小松京子ほか. わが国における良性軟部組織腫瘍. 癌と臨床 1974; 20: 594-609.
- 2) 大塩 博, 黒田 房邦, 小野 伸高ほか. 腹腔内巨大脂肪腫により虚血性大腸炎をきたした1例. 福島医誌 2006; 56 (2) : 113-118.
- 3) 有倉 潤, 堀江 卓, 増子 佳弘ほか. 腹膜外に巨大に発育した腹壁線維脂肪腫の1例. 日臨外会誌 2001; 62 (6) : 1541-1545.
- 4) Enzinger FM, Weiss S. Soft tissue tumors. St.Louis.Mosby 1983 : 223-227.
- 5) Fletcher CDM, Martin-Bates E. Intramuscular and intermuscular lipoma : neglected diagnoses. Histopathology 1988 ; 12 : 275-287.
- 6) 木村昌弘, 福岡秀樹, 船岡善彦ほか. 再発を繰り返した巨大後腹膜脂肪腫の一例. 日消外会誌 1993 ; 26 : 1105-1109.
- 7) 青池和彦, 赤堀 治, 近藤陽一郎ほか. 筋肉内脂肪腫と筋層間脂肪腫について. 臨整外 1983 ; 21 : 559-593.
- 8) Azumi N, Crutis J, Kempson RL, et al. Atypical and malignant neoplasms showing lipomatous differentiation. A study of 111 cases. Am J Surg Pathol 1987 ; 11 : 161-183.
- 9) Evans HL, Soule EH, Winkelmann RK. Atypical lipoma, atypical intramuscular lipoma, and well differentiated retroperitoneal liposarcoma : A reappraisal of 30 cases formerly classified as well differentiated liposarcoma. Cancer 1979 ; 43 : 574-584.
- 10) 佐野 純, 国枝克行, 佐治重豊ほか. 33年間の経過中に悪性化した胸壁脂肪腫の1例. 日臨外会誌 2002 ; 63 (4) : 879-883.
- 11) Shibata K, Koga Y, Onitsuka T, et al. Primary liposarcoma of the mediastinum a case report and review of the literature. Jpn J Surg 1986 ; 16 : 277-283.

## Laparoscopic surgery for abdominal wall lipoma : A case report

Ryozo Gen, Shimpei Furuta, Manami Doi,  
Fumihiko Kato, Katumasa Saito, Norihiro Kishida,  
Reiko Shimojima, Tsunehiro Shintani, Rika Miyabe,  
Hideaki Kobayashi, Kou Shiraishi, Takamori Nakayama,  
Hirohisa Inaba, Shunji Mori, Kiyosi Isobe

Department of Surgery, Japanese Red Cross Shizuoka Hospital

**Abstract :** We report a case of abdominal wall lipoma. A 75-year-old woman had a medical checkup and was referred our hospital for abnormality on examination. Ultrasonography and computed tomography showed an abdominal tumor 5 cm in diameter. Magnetic resonance imaging demonstrated a high intensity like a fat tissue. Thus, the preoperative diagnosis was lipoma. The tumor was resected by laparoscopic surgery. The histological findings showed that the tumor was lipoma and that there was no malignancy. We experienced a case of abdominal wall lipoma and the patient was treated successfully with laparoscopic surgery.

**Key word :** abdominal wall, lipoma, laparoscopic



---

連絡先：玄 良三；静岡赤十字病院 外科  
〒420-0853 静岡市葵区追手町8-2 TEL (054) 254-4311