

診断に難渋した結核性脊椎炎の1例

日本赤十字社和歌山医療センター 整形外科部¹⁾，呼吸器内科部²⁾

丸山 征爾¹⁾，玉置 康之¹⁾，百名 克文¹⁾，田中 康之¹⁾，栗山 新一¹⁾，
川井 康嗣¹⁾，井上 悟史¹⁾，打越 顕¹⁾，植田 成実¹⁾，別當 沙織¹⁾，
高山 和政¹⁾，中村 賢治¹⁾，古川 剛¹⁾，石江慎一郎¹⁾，池上 達義²⁾

索引用語：Spinal infection（脊椎感染症），Tuberculous Spondylitis（結核性脊椎炎）
Posterior instrumentation（後方固定）

要 旨

症例：73歳女性。腰痛を主訴に前医を受診。化膿性脊椎炎を疑われ、当科紹介受診された。理学所見、画像所見より化膿性脊椎炎を疑い、起炎菌同定の為に生検術を施行したが明らかな起炎菌の同定はできなかった。臨床症状、画像診断より化膿性脊椎炎を疑い、抗生剤加療を開始した。抗生剤投与後3週より、不全麻痺、膀胱直腸障害が出現した。神経症状改善、起炎菌同定目的で、脊椎後方固定・前方搔爬骨移植術を施行した。術中検体より、結核菌PCR陽性、小川培地は4週で陽性、病理所見で椎体骨に乾酪壊死を認めたため結核性脊椎炎と診断した。その後、粟粒結核による結核性脊椎炎と判明し、薬物療法が開始され、改善傾向となった。

はじめに

結核性脊椎炎は比較的まれな疾患であるが、既存する難治性の脊椎感染症である。70歳以上の高齢結核患者は新規登録結核患者の約半数と高く、年々増加傾向にある。高齢社会において、再度結核性脊椎炎の増加が危惧される。今回我々は、診断に難渋した結核性脊椎炎の1例を経験したので報告する。

症 例

患 者：73歳，女性。

主 訴：腰痛

（平成24年8月31日受付）（平成24年9月4日受理）
連絡先：（〒640-8558）

和歌山市小松原通四丁目20番地
日本赤十字社和歌山医療センター
整形外科部

丸山 征爾

現病歴：

2010年9月に転倒し、Th 12，L 2の胸腰椎圧迫骨折を来した。近医にて保存的加療を継続するも腰痛は持続していた。同年11月、他院受診し化膿性脊椎炎を疑われ、経験的に抗生剤加療（LVFX 200 mg/day）を施行されていた。血液培養検査や椎体生検は施行されていなかった。一旦、炎症反応も改善し、腰痛も軽減していたが、2011年1月5日、腰痛再燃したため当科紹介受診となり、精査・加療目的で同日入院となった。

既往歴：2009年 胃癌に対し胃亜全摘術。

初診時現症：

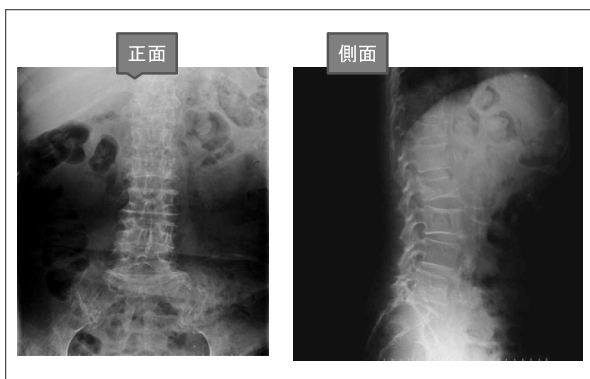
意識清明，体温 36 度台。L 2 レベルに叩打痛を認めた。病的反射は認めず，straight leg raising test，Patrick test 陰性，manual muscle test（以下 MMT）も全て 5 であった。膀胱直腸障害を認めず，知覚障害も認めなかった。

血液生化学検査では，白血球 6200/ μ l，

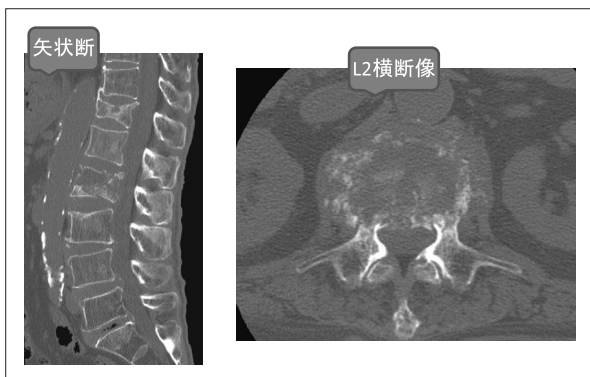
好中球 47%, CRP 1.64 mg/dl, 血液沈降速度 17 mm/1 h, 38 mm/2 h であった。

画像所見:

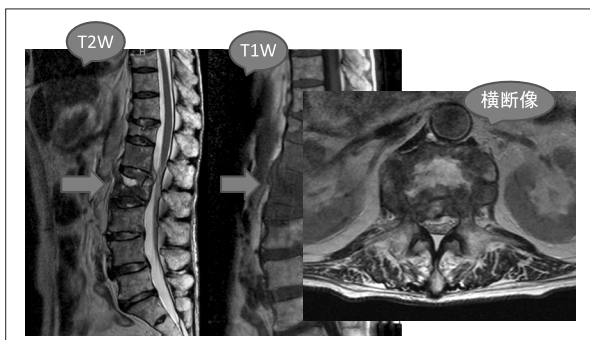
初診時単純 X 線像では, Th 12 圧迫骨折, L 2 椎体に骨融解を伴う圧壊を認めた(図 1)。初診時 CT 像では, L 2 椎体は破壊され, 周囲に膿瘍影を認めた(図 2)。初診時 MRI では, T 1 強調画像で低信号, T 2 強調画像で高信号の液体貯留を認めた。また, 横断像では, 傍椎体部に炎症の波及と思われる陰影を認めた(図 3)。



【図 1】初診時 X-P



【図 2】初診時 CT

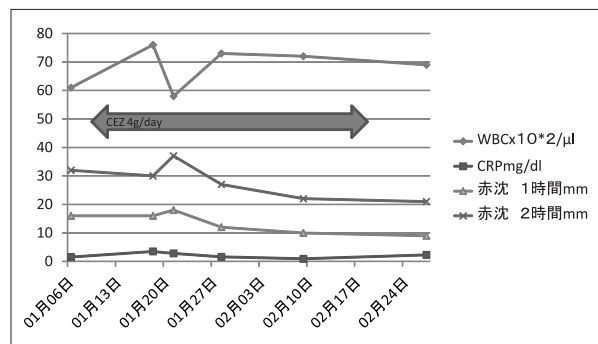


【図 3】初診時 MRI

以上の所見より, 当科でも化膿性脊椎炎を疑い起炎菌同定のために生検術を予定した。

入院後経過:

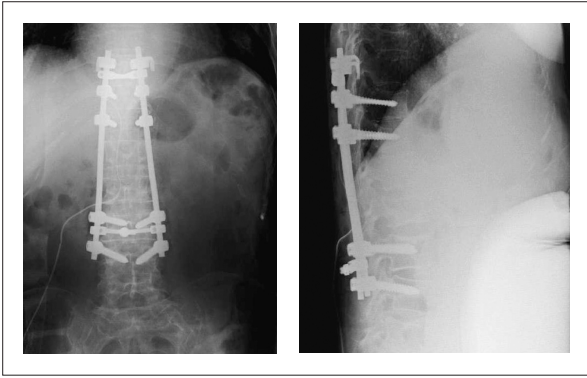
抗生剤中止後, 2010 年 1 月 11 日(第 5 病日)に椎体生検施行. L 2 椎体上縁より検体採取した. 結果は, 細菌学的陽性所見は認めず, 病理所見では, 炎症細胞浸潤はほとんどなく, fibrous tissue であった. 塗抹は陰性, 小川培地も陰性であった. 結核菌群 PCR も陰性であった. 血液培養検査も 2 セットとも細菌学的陽性所見は認めなかった. 起炎菌は不明であったが, 画像検査, 血液生化学検査より化膿性脊椎炎を疑い, 生検術後よりセファゾリン 4 g/day を開始した. しかし抗生剤投与期間中も炎症反応は改善を認めなかった(図 4)。



【図 4】抗生剤投与期間中の血液データ推移

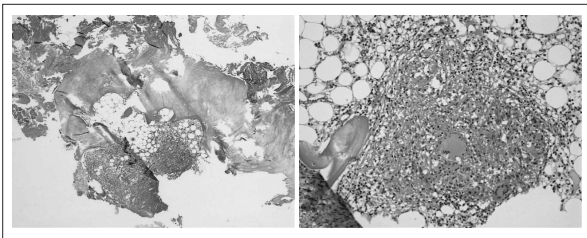
2011 年 2 月 11 日(抗生剤投与後 3 週)より, 腰痛, 体動時痛, 右下肢筋力低下が出現した. 病的反射は認めなかったが, 腸腰筋, 大腿四頭筋, ハムストリング, 前脛骨筋で MMT 2 と低下を認めた. 膀胱直腸障害も出現し, 両下肢の知覚障害も認めた。

画像診断(X-P, CT, MRI)より化膿性脊椎炎による椎体圧潰, それによる神経圧迫を認めた. 神経症状の改善, 起炎菌の同定目的で, 脊椎後方固定・前方搔爬骨移植術を施行した. 手術は, 3D-CTbased ナビゲーション, イメージ下に Th 10, 11, 12, L 3, 4 を pedicle screw を用い, Th 10 は transverse Hook を用い後方固定. 次に体位変換の後, 左第 12 肋骨下縁に沿って斜切開を加える腹膜外斜切開アプローチで進入し椎間板を搔爬, 左腸骨翼より骨移植を施行した(図 5). 大腰筋



【図5】術後 X-P

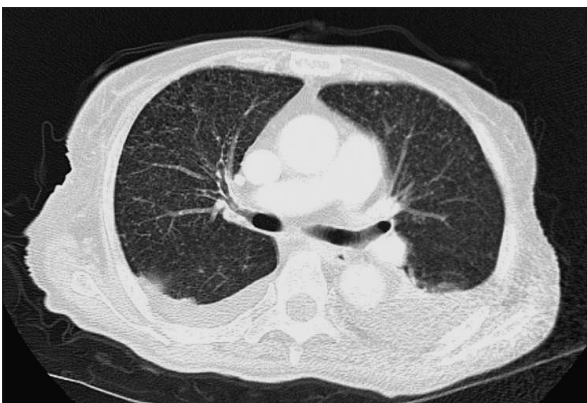周囲の癒痕組織，L2椎体，L1/2，2/3椎間板を術中検体として採取した．結核菌群 PCR は陽性，細菌学的所見として小川培地は，4週で陽性を示した．病理所見は，椎体骨に乾酪壊死を認めた(図6)．以上より，結核性脊椎炎と診断した．



【図6】

術後経過：

術中検体結果および X-P，CT より，粟粒結核と診断された(図7)．吸引痰，胃液からは PCR，培養ともに陰性であり排菌は認めなかった．粟粒結核に伴う結核性脊椎炎と診断し，イソニアジド(INH)，リファンピシン(RFP)，ピラジナミド(PZA)，エタンブトール(EB)の4剤併用療法を開始された．一時，呼吸状態悪化を認め集中治療が必要と



【図7】

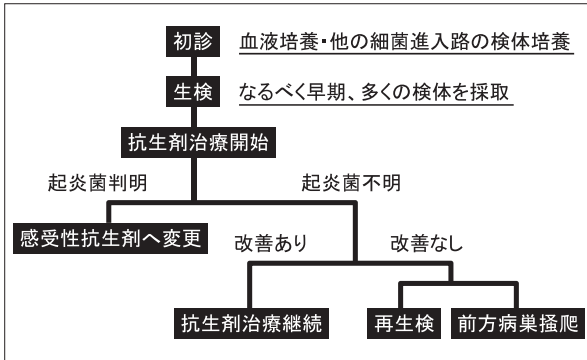
なったが，全身状態も徐々に改善し，レントゲン上も粟粒影は著明に改善したため，2011年7月に転院となった．

考 察

現在，日本では結核罹患率は人口10万人で20人以上であり，世界的に見ても結核の蔓延国となっている．結核の診断は，臨床および画像所見，病理所見などから総合的に行い，培養あるいはPCR法によって結核菌が証明されれば確定診断とする．結核性脊椎炎は，新規結核，腎結核以外に保菌者として長年経過してきた場合に発症することが多い．部位別頻度は，胸椎>腰椎>頸椎であり，依然 Pott 麻痺も散見されている¹⁾．

本症例の問題点として，次の3つが考えられた．1つは，初期より経験的に抗生剤加療がなされていたこと．次に，当院入院後，各種検査，生検術を施行するも確定診断に至らず，臨床症状，画像診断により化膿性脊椎炎を疑い抗生剤加療を行っていたこと．そして，細菌学的，病理学的に陽性所見がなく，初期診断に難渋したことである．脊椎感染症の治療には，原因菌の同定が非常に重要であり，起炎菌同定の重要性も報告されている(表1)．感染性脊椎炎の治療において，早期診断を行い，起炎菌同定を行うことが予後を左右すると思われる．検体採取については，検体はなるべく多く採取することが望ましく，状態によっては手術によって多くの組織採取を行うことで起炎菌同定が向上するとの報告もある²⁾．本症例でも，手術的に検体を採取することで確定診断に至った．

結核性脊椎炎の鑑別診断として，骨粗鬆症性圧迫骨折などの高齢者運動器疾患や化膿性脊椎炎，転移性脊椎腫瘍などがある．化膿性脊椎炎と結核性脊椎炎の画像所見での鑑別の要点を示す(表2)³⁾．結核性脊椎炎の特徴として，椎体高の1/2を超える椎体破壊が多く，楔状変形を来しやすい．また，傍脊柱膿瘍や腸腰筋膿



【表1】起炎菌同定への方策

| | 化膿性脊椎炎 | 結核性脊椎炎 |
|--------|----------|-------------|
| 椎体破壊程度 | 椎体高1/2以下 | 椎体高1/2以上 |
| 罹患椎体数 | 2椎体 | 3椎体以上 |
| 反応性骨硬化 | 強い | 乏しい |
| 膿瘍像 | まれ | 腸腰筋膿瘍 傍脊柱膿瘍 |
| 単純MRI | T1Wで均一 | T1Wで不均一 |
| 病巣境界 | 不整 | 整 |
| 椎間板障害 | 中等度～完全 | 正常～軽度 |
| 腐骨 | なし | あり |

東海脊椎外科論文 Vol25 2011 鈴木

【表2】化膿性脊椎炎と結核性脊椎炎の特徴

瘍を認め、罹患椎体数について2椎体以上が70%、3椎体以上が30%、1椎体は5%以下と言われている。本症例でも、椎体破壊、楔状変形、傍脊柱膿瘍や腸腰筋膿瘍を認めた。

低栄養、超高齢者、免疫抑制剤投与患者、糖尿病患者などの宿主は、結核発病のハイリスクグループである。このような集団にターゲットを絞った結核感染の検出および、化学予防が、結核発病、結核蔓延の制御に重要である。近年、血液検査による新しい結核診断法としてクオンティフェロン(QFT)が臨床でも導入され、保険適応も受けている。測定結果の判定として、IFN- γ 値が0.35 IU/ml以上を陽性、0.1 IU/ml未満を陰性、0.1 IU/mlから0.35 IU/ml未満を判定保留としている⁴⁾。

結核菌陽性未治療の結核患者からみたQFTの感度は、80%から90%程度である。結核患者への接触者での検討からは、QFT陽性は潜在結核感染のリスクを反映すると考えられている。QFTの特異度は極めて高く、100%近いと考えられている。ただし、リンパ球数減少を来

たす免疫背景を有する被検者においては、QFTの結果の解釈に留意が必要である。免疫抑制者では、日本独自のQFT判定基準であるグレーゾーンの判定保留域でも事実上の結核感染を想定して、画像診断、その他臨床症状を含め総合的な評価が必要である。

結核の補助診断として、細菌学的な確証はないが、胸部X線所見や臓器の所見から結核性の疾患が考えられるとき、QFT陽性であれば結核感染が指示される⁵⁾。

本症例では、初期診断にQFTが施行されず、診断に難渋した。結核性脊椎炎を疑う場合や感染性脊椎炎を疑う場合は、QFT検査は必要と考える。

結核性脊椎炎の治療として、化学療法、保存療法、手術療法が報告されている⁶⁾。

化学療法としては、イソニアジド(INH)、リファンピシン(RFP)、ピラジナミド(PZA)、エタンブトール(EB)の4剤併用療法で治療開始後、上記を8週継続し、その後ピラジナミドを除く3剤治療を継続する。結核性脊椎炎の場合は、骨への移行性を考慮し1年程度を目安とする。本症例でも、確定診断後に上記治療が計画され施行された。保存療法の適応としては、全身状態の悪い症例、病巣が小さく限られている場合である。治療の基本は、安静と臥床である。手術療法の適応は、著しい神経症状の発生と進行、著明な脊柱変形、巨大膿瘍の存在、化学療法が無効例、強い疼痛の残存などである。本症例では、麻痺の出現、膀胱直腸障害、疼痛増強を認めたため、手術加療を行った。手術療法の種類としては、前方法、後方法、前方・後方合併手術がある。前方法では、病巣本体が椎体前方に存在することが多いため、前方進入により病巣の郭清と骨移植を行う。後方法の適応としては、開胸手術に適さない症例や、開胸進入法が困難な症例が挙げられる。特に、肺結核罹患症例や高齢者では、すでに呼吸能力が低下しており、開胸を伴う前方法は適さないことが多く、後方法のよい適応である。後方instru

mentation 追加の適応としては、固定範囲が長いもの(3椎間以上)、移植骨の安定性が得られない部位(腰仙椎)、骨粗鬆症が強く移植骨や母床の強度に問題がある場合などが挙げられる。後方固定と instrumentation について、病巣郭清を行わず後方除圧を行うのみである場合は、椎弓切除を行うとともに、後方に instrument を設置し、後弯変形の進行予防を行わなければならない。

前方・後方合併手術は、病巣の郭清とともに後方にインプラントを設置し、脊柱の安定化を図る。一期的もしくは二期的に行うが、手術侵襲は大きくなる。本症例では、病巣がL2椎体前方に存在しており、前方からの病巣の郭清と骨移植が必要であった上に、骨粗鬆症が強く移植骨や母床の強度に問題があり、後方固定と instrumentation を同時に施行した。しかし手術侵襲の影響もあり、一時全身状態が悪化した。前方・後方合併手術を行う場合、患者の状態によっては二期的手術を選択した方がよいと思われた。

結 語

今回われわれは診断に難渋した結核性脊椎炎を経験した。

感染性脊椎炎の診断においては、常に結核性脊椎炎を念頭に置いた注意深い診察を行わなければならない。

文 献

- 1) 馬場 久敏ほか, 脊椎感染症の治療の最新動向. 日整会誌 2010; 84: 1061-107
- 2) 玉置 康之ほか, 化膿性脊椎炎における培養検査の検討. Journal of Spine Reserch 2012; 3: 29-32
- 3) 星川 健ほか, 化膿性脊椎炎と結核性脊椎炎の鑑別. MB Orthp 2006; 19: 47-51
- 4) 有賀 晴之, Compromised host と QFT - 感度に影響する宿主因子. Kekkaku 2011; 86: 101-112
- 5) 日本結核病学会, [アクセスした日. 2012. 8. 3.] <http://www.kekkaku.gr.jp/ga/ga-35.html>
- 6) 高相 晶士ほか, 結核性脊椎炎. Journal of Spine Reserch 2011; 2: 27-34

Key words ; Spinal infection, Tuberculous Spondylitis, Posterior instrumentation

A difficult case of tuberculous spondylitis

Seiji Maruyama, M.D.¹⁾, Yasuyuki Tamaki, M.D.¹⁾, Katsufumi Hyakuna, M.D.¹⁾,
Yasuyuki Tanaka, M.D.¹⁾, Shinichi Kuriyama, M.D.¹⁾, Yasutugu Kawai, M.D.¹⁾,
Satoshi Inoue, M.D.¹⁾, Akira Uchikoshi, M.D.¹⁾, Narumi Ueda, M.D.¹⁾,
Saori Bettou, M.D.¹⁾, Kazumasa Takayama, M.D.¹⁾, Kennji Nakamura, M.D.¹⁾,
Tuyoshi Furukawa, M.D.¹⁾, Shinichirou Ishie, M.D.¹⁾, Tatsuyoshi Ikeue, M.D.²⁾

1) Department of Orthopaedic Surgery, Japanese Red Cross Wakayama Medical Center

2) Department of Respiratory Internal Medicine, Japanese Red Cross Wakayama Medical Center

Abstract

A female, age of 73, had pain on back. She had been consulted by her previous doctor as it was pyogenic spondylitis, and had been recommended our hospital. By physical and radiographic observation, we suspected it to be tuberculous spondylitis therefore we operated biopsy to find there was no obvious responsible bacteria to be identified. We again suspected it to be suberculous spondylitis by clinical symptoms and radiographic observation, and eventually started giving a course of antibiotics. Three weeks later incomplete paralysis and disorders on bladder and rectum were recognised. We operated posterior instrumentation, anterior curettage and bone graft in order to identify the responsible bacteria. From intraoperative specimen material, the following were found to diagnose with tuberculous spondylitis ; tuberculous organism was positive ; Ogawa nutrient medium was positive in four weeks ; pathological finding recognised caseous necrosis in vertebral body. It was thereafter proved to be tuberculous spondylitis caused from military tuberculosis, medical treatment has started and she was remedied.