

# 海綿静脈洞部硬膜動静脈瘻経静脈的塞栓術中、 病変静脈洞圧が160mmHgを示した1例

1) 徳島大学病院

2) 徳島赤十字病院

3) 徳島赤十字病院

4) 徳島赤十字病院

5) 徳島赤十字病院

6) 徳島赤十字病院

and similar papers at [core.ac.uk](http://core.ac.uk)

brought to

- 1) 徳島大学病院
- 2) 徳島赤十字病院 脳神経外科
- 3) 徳島赤十字病院 血管内治療科

## 要 旨

海綿静脈洞部硬膜動静脈瘻 (CSDAVF) が頭蓋内出血をきたすことは希であるが、発生すると大きな後遺症に直結する。今回我々は切迫脳出血の状態で紹介された CSDAVF 症例を血管内手術で治療した。治療中に病変部で測定した静脈圧が、想像以上に非常に高値であった症例を経験したので報告する。症例は64歳の女性、右眼球充血等で血管撮影を受け、CSDAVF と診断され当科で紹介された。血管撮影上の流出路はシルビウス静脈のみとなっており、T2\* (MRI) ではこの灌流領域に散在性点状低信号が認められ、切迫脳出血と推測された。直ちに経静脈的塞栓術を行い、術中に病変静脈圧を測定すると、160mmHg と高値を示した。病変は完全閉塞され、術後数日で眼症状も改善、独歩退院した。若干の文献的考察を加え、報告する。

キーワード：硬膜動静脈瘻，海綿静脈洞内圧，経静脈的塞栓術

進歩により、治療成績は飛躍的に向上している<sup>1),2)</sup>。

## はじめに

硬膜動静脈瘻は、硬膜動脈を主な流入動脈とし、硬膜静脈洞、あるいはまれに脳表静脈に流出する動静脈シャントである。流入する主な動脈は内頸動脈硬膜枝、外頸動脈硬膜枝、椎骨動脈硬膜枝などである。本疾患の多くは海綿静脈洞および横・S状静脈洞に発生するが、まれに上矢状静脈洞、静脈洞交差、上および下錐体静脈洞、辺縁静脈洞などにもみられる。本疾患には様々な分類法が存在する。当院では、流出静脈路である眼静脈、下錐体静脈の経時的变化に注目し、stage 1 (眼静脈、下錐体静脈ともに開存)、stage 2 (下錐体静脈が閉塞、眼静脈が開存)、stage 3 (眼静脈、下錐体静脈ともに閉塞) の3型に分類している<sup>1)</sup>。それぞれの stage 別の症状としては、stage 1 では拍動性耳鳴りや三叉神経痛、stage 2 では結膜充血や結膜浮腫、眼球突出、stage 3 では眼底出血による視力障害や脳出血が見られる。静脈流出路が経時的に変化した症例は、すべて一方向性に、すなわち stage 1 → 2 → 3 と変化することが分かっている<sup>1)</sup>。以前はしばしば治療困難な場合もあったが、近年の血管内治療の

## 症 例

症 例：64歳女性

既往歴：高血圧 (58歳)

現病歴：1年前より右眼充血があり、眼科を受診していた。やがて眼球突出が出現したため、MRI 検査を受け、さらに脳血管撮影検査も受けた (図1, 2)。動脈相での海綿静脈洞の造影や、そこからの脳静脈が上矢状静脈洞へ流入している所見から硬膜動静脈瘻と診断され、当院へ紹介となった。

当院での MRI 検査で、T2 強調画像で右側頭葉に高信号が認められた。拡散強調画像では同部位に異常は認められなかったため、静脈うっ滞があると考えられた (図3, 4)。前医で撮影した MRI 画像には、同部位での病変は認められなかった。症状が急速に進行していることが考えられたため、翌日コイル塞栓術を施行した。上眼静脈が閉塞している画像所見から、stage 3 と判断した。

## 海綿静脈洞コイル塞栓術

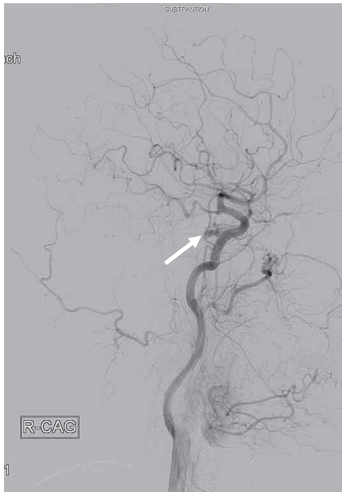


図1 右頸動脈撮影側面像。動脈相にて海綿静脈洞が抽出される。

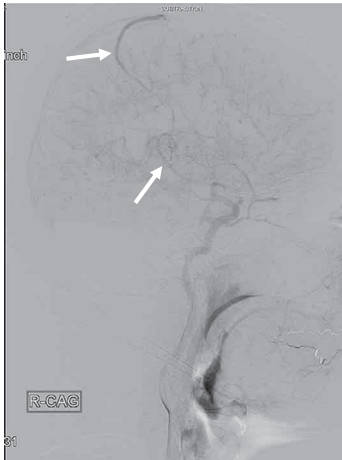


図2 右内頸動脈側面像。毛細血管相にて脳表静脈の逆流が見られる。

局所麻酔下に右大腿動脈，右大腿静脈それぞれ5 F，6 F シースイントロデューサーを挿入した。まずRF GW.035×150cm で6 F ENVOY®を右内頸静脈に誘導した。次に5 F 徳大スペシャル®で右CAGを行った。シャントポイントは右海綿静脈洞内側で眼静脈，deep sylvian vein の流出路の近傍にあると思われた(図5)。ヘパリン2 ml を静脈内注射した後に交換法で5 F Guider softip (40°)®を右外頸動脈に留置し撮影用とした。初め，RF GW.035×150cm で右下錐体静脈洞：(IPS) を探ったが困難であったため4 F 徳大スペシャル®を coaxial として試みた。Jugular bulb の下方でIPSの走行と思われる方向にワイヤーが進んだ。ロードマップ下にワイヤーを引き抜き，マップ下にExcelsior SL-10®, TRANSEND EX®の組み合わせで海綿静脈洞内まで挿入した。ここで外頸動脈撮影をしてスマートマスク下に deep sylvian vein にマイクロカテーテルを誘導した。ここから海綿静脈洞に向けてコイル塞栓を開始した。Sylvian vein への流出がなくなったのを確認してExcelsior SL-10, TRANSEND EX 組み合わせで眼静脈への挿入を試みたが困難であった。カテーテルの進行方向がSylvian vein へ向いていたのでワイヤーを柔らかなASAHI CHIKAI®に変更し押し込み，Uターンするような形で眼静脈へ誘導した。ここから前述のシャントポイントと思われる部位へコイル塞栓しながら引いてきた。撮影でシャントが消失したのを確認して手技を終了した。

## 考 察

### 硬膜動静脈瘻

本症例では，術中静脈洞内圧が160mmHgを示した。そのため，術中造影する際にも，大量に造影剤を注入するとさらに静脈圧が上昇し，頭蓋内出血を来す恐れがあったため，流す造影剤は少量とした。海綿静脈洞部硬膜動静脈瘻は基本的には良性の経過をたどるが，約2%は脳表静脈への流入により脳出血をきたすとされ，その場合は予後不良であると報告されている<sup>3)</sup>。今回の症例でも脳表静脈への流入が見られたため，早期にコイル塞栓術を施行した。今後の経過観察が重要であると考えられる。

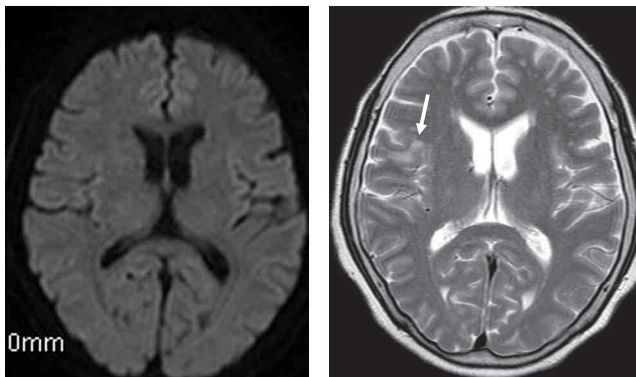


図3 MRI

(左) DWI では異常を指摘できない。  
(右) T2W1ではシルビウス裂周囲に高信号域を認める。

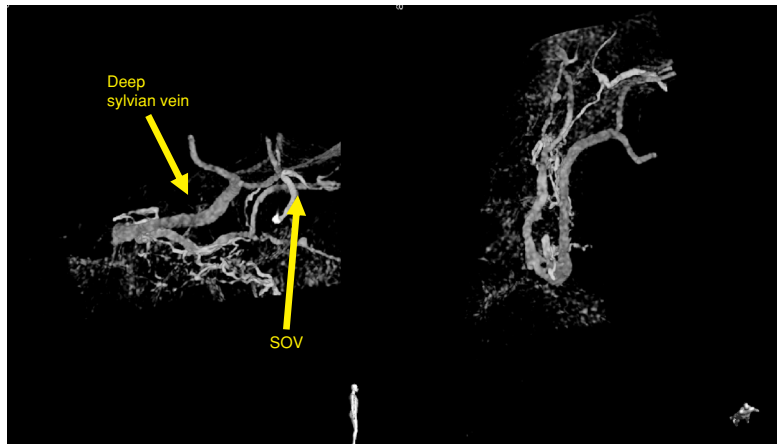

図4 3D DSA シルビウス静脈と上眼静脈の間にシャントポイントがあることが認められる。

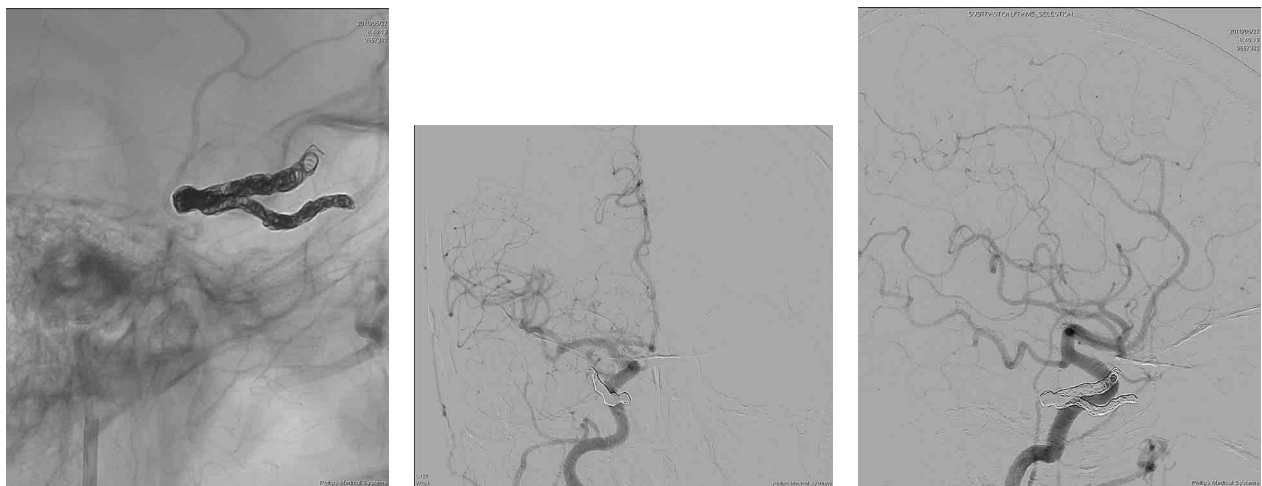


図5 術後DSA コイルで塞栓されている。

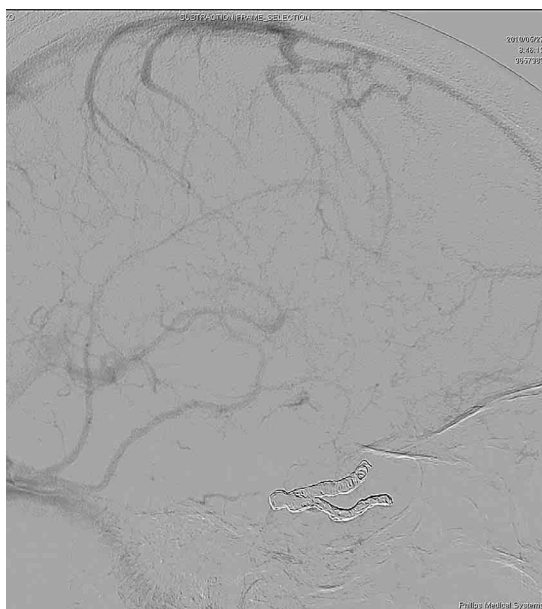


図6 術後静脈相 脳静脈の描出が正常に。

## 文 献

- 1) 佐藤浩一：硬膜動静脈瘻の疫学・病態変化・治療  
海綿静脈洞部病変を中心に．脳神外ジャーナル  
17：362-369，2008
- 2) Satomi J, Satoh K, Matsubara S et al: Angio-  
graphic changes in venous drainage of cavern-  
ous sinus dural arteriovenous fistulae after pal-  
liative transarterial embolization or observa-  
tional management: a proposed stage classifica-  
tion. Neurosurgery 56：494-502，2005
- 3) Satomi J, van Dijk JM, Terbrugge KG et al:  
Benign cranial dural arteriovenous fistulas: out-  
come of conservative management based on  
the natural history of the lesion. J Neurosurg  
97：767-770，2002

---

## A Case Showing High Venous Pressure (160mmHg) in the Affected Area during Transvenous Embolization of Cavernous Sinus Dural Arteriovenous Fistula

Kosuke YONEHARA<sup>1)</sup>, Tetsuya TAMURA<sup>2)</sup>, Hirofumi OKA<sup>2)</sup>, Hajimu MIYAKE<sup>2)</sup>, Koichi SATO<sup>3)</sup>

1) Tokushima University Hospital

2) Division of Neurosurgery, Tokushima Red Cross Hospital

3) Division of Neuro-Endovascular Surgery, Tokushima Red Cross Hospital

A cavernous sinus dural arteriovenous fistula (CSDAVF) is rarely known to cause intracranial hemorrhage. Once intracranial hemorrhage occurs, it has a direct connection with severe sequelae. In this case, we treated a CSDAVF patient who had cerebral hemorrhage after endovascular surgery. This 64-year-old woman underwent angiography because she had congestion in her right eye. She was diagnosed as having CSDAVF and then referred to us. Angiography revealed that the sylvian vein was the only efflux route, and the T2\* magnetic resonance imaging showed diffuse dots of low signal intensity in the drainage lesion. On the basis of these findings, we suspected cerebral hemorrhage. We immediately conducted transvenous coiling. During the operation, we measured the venous pressure in the lesion, and it was 160 mmHg. The lesion was coiled completely. A few days after the operation, her eye symptoms improved, and she could be discharged. We report this case with some literature studies.

Key words: dural arteriovenous fistula, cavernous sinus pressure, transvenous embolization

Tokushima Red Cross Hospital Medical Journal 16:50–53, 2011

---