

症例

熱傷の植皮手術後に急性肺血栓塞栓症を来し、
急性期治療に t-PA が有用であった 1 例

樫野 千明¹⁾ 日浅 芳一¹⁾ 細川 忍¹⁾ 中川 貴文¹⁾ 齋藤 友子¹⁾
堤 聡¹⁾ 三並 智子¹⁾ 矢野 勇大¹⁾ 村上 尚嗣¹⁾ 溝邊 倫子¹⁾
當別當洋平¹⁾ 陳 博敏¹⁾ 宮崎晋一郎¹⁾ 小倉 理代¹⁾ 宮島 等¹⁾
弓場健一郎¹⁾ 高橋 健文¹⁾ 岸 宏一¹⁾ 大谷 龍治¹⁾ 杉野 博崇²⁾
長江 浩朗²⁾ 谷口 千尋³⁾ 町田 未央³⁾ 浦野 芳夫³⁾

1) 徳島赤十字病院 循環器科

2) 徳島赤十字病院 形成外科

3) 徳島赤十字病院 皮膚科

要 旨

肺血栓塞栓症，深部静脈血栓症は，術後の発症頻度は少ないと考えられていたが，近年その発症数は増加している。肺塞栓症の臨床症状は肺動脈の塞栓部位，範囲，程度によって胸部不快感程度の軽症例から，急性肺性心により死亡する重症例まで多様である。急性期では患者の重症度に応じた適切な呼吸循環管理と同時に，抗凝固療法，血栓溶解療法が治療の中心となる。今回経験した症例は，68歳，女性，熱傷に対してデブリードマン，植皮術が行われた翌日より突然の胸部苦悶感を訴えられた。診察時，頻脈と血中酸素飽和度の低下がみられており，造影CTなどの検査が行われ，肺塞栓症，深部静脈血栓症と診断された。モンテプラーゼ（t-PA）投与，抗凝固療法を開始し，翌日には症状及び血行動態の改善がみられた。また，深部静脈血栓症に対し，一時下大静脈フィルターの留置を行った。肺塞栓症の急性期治療に t-PA が有用であった一例を報告する。

キーワード：急性肺血栓塞栓症，周術期合併症，静脈血栓塞栓症，血栓溶解療法，t-PA

はじめに

急性肺血栓塞栓症は，下肢や骨盤内の深部静脈に形成された血栓が遊離して，血流により中枢に流れて肺動脈を閉塞し，呼吸循環障害を来す疾患である。わが国における肺血栓塞栓症による死亡者数は，年々増加しており，死亡率は11.9%と心筋梗塞の7.3%より高率である¹⁾。従って，本疾患を疑った場合は早急な診断と治療の開始が必要である。治療は血栓溶解療法と抗凝固療法が中心となる。

今回，熱傷の植皮手術後に発症した急性肺血栓塞栓症に対し，早期からの t-PA (tissue plasminogen activator) が著効した症例を経験したので報告する。

症 例

患 者：68歳，女性

主 訴：胸部苦悶感

既往歴：妄想型統合失調症，流産

現病歴：発症24日前より，右前胸部・腋窩・上肢2～3度熱傷にて皮膚科，形成外科で加療されていた。発症前日，熱傷に対して両側臀部より採皮を行い，右上肢，胸部，腹部の熱傷に対しデブリードマン，植皮術を全身麻酔下で行った（体位：腹臥位・側臥位，手術時間：50分，麻酔時間：90分）。術後1日目に突然の胸部苦悶を訴え，意識清明であるも顔面不良であり，全身に著明な発汗を認めた。心電図にて，Ⅱ，Ⅲ，aVF，V5-6誘導でST低下を認めたため，循環器科へ診察を依頼された。

現 症：意識清明。身長149.5cm，体重：70kg，BMI 313，

血圧100/66mmHg, 脈拍120bpm, SpO₂ 80%台. 頸静脈怒張はなく, 明らかな心雑音, 肺雑音は聴取しなかった. 下腿浮腫も認めなかった.

検査所見: 血液検査結果を表1に示す. Dダイマーは8.7μg/mlと上昇していた. また, TAT 10.1ng/dl, プロテインC抗原量105%, プロテインS抗原量109%, 抗カルジオリピン抗体12ng/dl以下であり, アンチトロンビンⅢ欠損症, プロテインC欠損症, プロテインS欠損症などの先天性素因や抗リン脂質抗体症候群を示唆する血液検査所見は認めなかった.

心電図検査では脈拍110bpm, 正常洞調律, II・III・aVF, V5・6誘導にてST低下を認めた(図1). 心エコー検査では, 心室中隔の扁平化, 右心系の拡大, 下大静脈径19mmで呼吸性変動の低下があり, 三尖弁逆流より推定される肺動脈収縮期圧は50mmHgと肺高血圧を認めた(図2). 胸部造影CTでは, 左肺動脈に血流の欠損がみられ, 両側の分枝にも同様の所見を多数認めた(図3). 右大腿や左下腿で静脈内にも血流欠損を認めた.

表1 血液検査

<血算>		CK	36 U/l
WBC	8990 /μl	TP	5 g/dl
Neut(Seg)	72.1 %	CRP	3.67 mg/dl
Lymph	16.7 %	BNP	113 pg/ml
Mono	9.8 %	<凝固線溶系>	
RBC	397×10 ⁴ /μl	PT%	97 %
Hb	10.5 g/dl	PT-INR	1.02
Ht	32.9 %	APTT	29.1 sec
Plt	18.7×10 ⁴ /μl	Fib	296 mg/dl
<生化学>		血中 FDP	15.4 μg/ml
Na	135 mEq/l	D-dimer	8.7 μg/ml
K	3 mEq/l	<血液ガス>	
BUN	12 mg/dl	(リザーバーマスク O ₂ 10L/分)	
Cr	0.87 mg/dl	pH	7.409
尿酸	3.1 mg/dl	PCO ₂	41.1 mmHg
AST	10 IU/l	PO ₂	163.3 mmHg
ALT	13 IU/l	AnGap	10.1 mmol/l
γGT	54 IU/l	BE	0.7 mmol/l

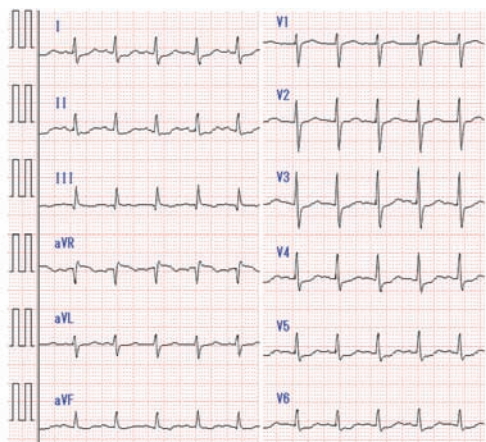


図1 心電図

II・III・aVF, V5・6誘導にてST低下を認める.

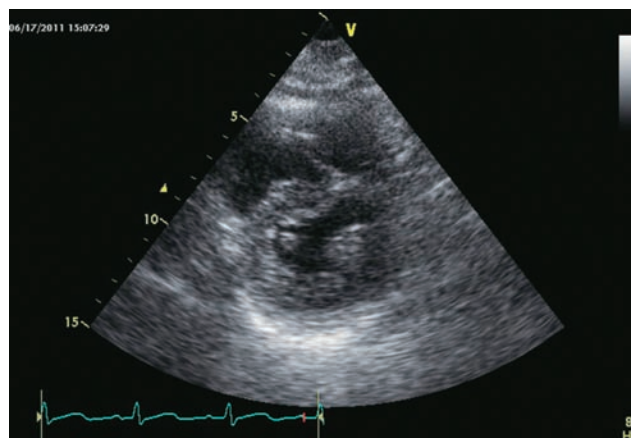


図2 心エコー

心室中隔の扁平化, 右心系の拡大, 左心室の圧排像を認める.

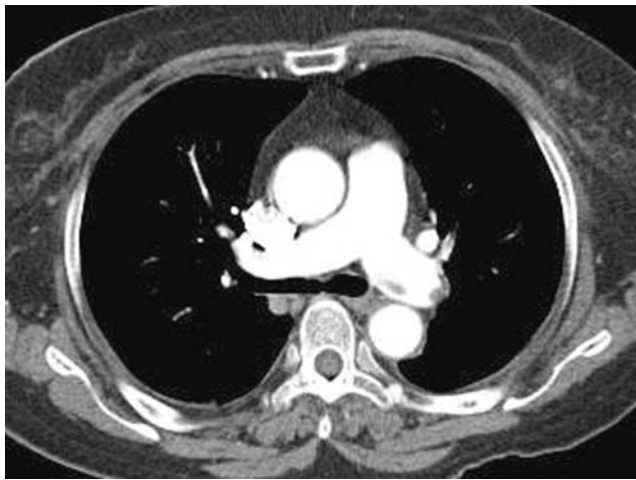


図3 胸部造影CT
左肺動脈に血流の欠損がみられる。

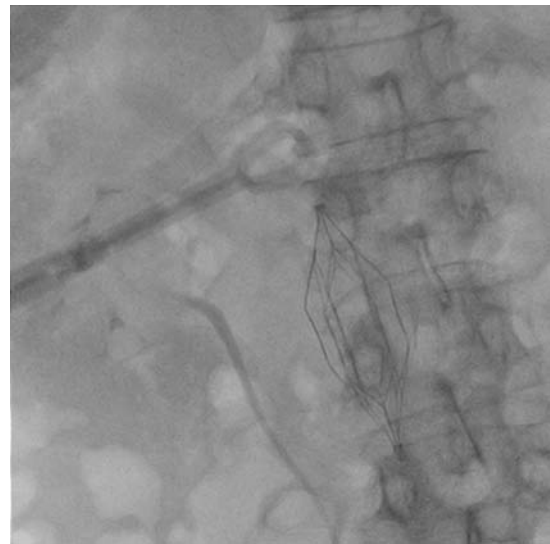


図4 一時留置型下大静脈フィルター
第13病日に経カテーテル法により
一時留置型下大静脈フィルターを留置した。

治療経過

急性肺血栓塞栓症，下肢静脈深部静脈血栓症と診断した。手術後であり出血のリスクが高く，患者と家族に十分な説明を行い同意を得た上で，モンテプラゼ（t-PA）13,750IU/kgを投与した。その6時間後よりヘパリン0.6ml/hrで持続静注を開始し，翌朝よりワーファリンの内服を開始した。モンテプラゼ投与開始後，徐々に頻脈は改善し，翌日には呼吸困難および血行動態の改善がみられた。心エコー検査でも，右心系の拡大は残存するものの，肺動脈収縮期圧は41mmHgと肺高血圧の改善が認められた。

第3病日に，下肢深部静脈血栓症に対し，一時留置型下大静脈フィルターを留置した（図4）。経過良好であったため，第13病日に抜去した。現在のところ，抗凝固療法のコントロールは良好であり，肺血栓塞栓症の再発を認めない。

考 察

血栓の形成に關与する3大要因として，Virchowの3原則が知られており，①血流のうっ滞②血管内皮障害③血液凝固能の亢進が挙げられる。本症例では，熱傷による植皮術後であり，安静を余儀なくされることが，血流うっ滞の危険因子となっている¹⁾。また，熱傷患者では，熱による組織障害が炎症反応を引き起こす結果，凝固線溶系が活性化され，血栓が形成され

やすい状態であると考えられている^{2),3)}。さらに，急性肺血栓塞栓症は60代女性に好発することが知られており¹⁾，肥満，安静と共にリスクが高い症例といえる。

本疾患の症状としては，呼吸困難，胸痛，頻呼吸，頻脈が高頻度に認められる。胸部レントゲンではCTRの増大や限局性の肺野の透過性の亢進（Westermarck sign）などを認める。心電図では陰性T波やR波増高不良などが認められる。しかし，血栓の大きさ，患者のもつ心肺予備能などにより，発現する臨床症状の程度も，無症状から突然死を来すものまで様々である⁴⁾。発症状況なども考慮し，本疾患を疑い鑑別に挙げなければ，診断が遅れる。本症では，急性期の死亡率が高く，診断が遅れた重症例の死亡率は68%と非常に効率であるが，早期に診断できた場合の死亡率は22%と有意に低い⁵⁾。早期診断および治療が最も重要である⁶⁾。

早期診断の手助けとなるものに，Dダイマーがある。Dダイマーは除外診断に有用であり，本疾患を疑う場合には検査すべきである⁷⁾。ただし，本症例のように手術侵襲や熱傷などのDダイマー値が上昇する疾患においては，術前あるいは入院時にあらかじめ測定しておき，術後や長期臥床などのリスクが及んだ際に再度測定し経時的変化をみる必要がある⁸⁾。

本疾患の治療として，血栓溶解療法は，熊坂ら⁹⁾によれば全肺血栓塞栓症症例の63.3%に，肺塞栓症研究

会の調査¹⁰⁾によれば50%に行われている。このように血栓溶解薬が比較的多く使用されているが、頭蓋内出血など致死性の合併症の発症もあり、血栓溶解薬の使用にあたっては症例を吟味するべきである^{6),11)}。

ウロキナーゼとt-PAの無作為化比較試験では両者の間に肺塞栓性血管閉塞の解消に関して差は認められなかった。一方、治療早期(2~24時間)の血管閉塞解除に限れば、血栓溶解療法はヘパリン治療より優れていた¹¹⁾。血栓溶解薬は発症から14日以内であれば効果が期待できるとされている¹²⁾。本邦で使用できる血栓溶解薬はこれまでにウロキナーゼとt-PAがあった。ウロキナーゼに対し、t-PAはフィブリンへの親和性が強く、血栓の溶解作用も強いいため、肺動脈血栓だけでなく塞栓源である深部静脈血栓も溶解できる¹³⁾。しかしウロキナーゼや従来のt-PAでは血中半減期が短く、効果的に使用するには経カテーテル的に肺動脈に局所投与することが必要であった。これに対し、モンテプラゼは遺伝子組み換えt-PA製剤であり、血中半減期が長く、1回の急速静脈内投与が可能である^{14),15)}。本薬剤は全身投与であるため全身の出血性合併症に十分に注意しなければいけない¹⁶⁾。また、本症例のように出血リスクがある場合は、モンテプラゼの投与量を減量して使用することも必要である。今回我々は体重1kgあたり13,750Uと通常成人に投与する下限量に抑えて投与したが、血栓溶解効果は得られており、また出血の合併症も認めなかった。

一般に術後の血栓予防には下肢の早期運動開始が必要であるが、皮膚外科疾患では植皮術後に5~7日程度の局所の安静を要することが多く、本症例もその間に肺血栓塞栓症を発症している⁸⁾。

急性肺血栓塞栓症発症後は残存深部静脈血栓が高頻度であり、離床による筋肉ポンプの利用は壁在血栓を剥離する可能性があるため、安全な早期離床には非永久留置型下大静脈フィルターの使用が効果的であったと考えられる¹⁷⁾。

皮膚疾患治療中に肺血栓塞栓症および深部静脈血栓症を生じた症例の報告は少ない。本症例では、手術後リハビリは開始されていたものの植皮術後という制限があり、局所の安静と早期運動開始という相反する2つの必要性のバランスのとり方に、本疾患の予防および治療の難しさがある¹¹⁾。

まとめ

急性肺血栓塞栓症は、早期に診断し、治療に移行できることが重要となってくる。また、手術後でのリスクを考慮の上で早期から血栓溶解薬としてt-PAが使用されることが望ましいと考えられる。

文献

- 1) 安藤太三, 伊藤正明, 應儀成二, 他: 循環器病の診断と治療に関するガイドライン(2008年合同研究班報告) - 肺血栓塞栓症および深部静脈血栓症の診断, 治療, 予防に関するガイドライン(2009年改訂版). http://www.j-circ.or.jp/guideline/pdf/JCS2009_andoh_h.pdf
- 2) Fecher AM, O'Mara MS, Goldfarb IW et al: Analysis of deep vein thrombosis in burn patients. *Burn* 30: 591-593, 2004
- 3) Barret JP, Dziewulski PG: Complications of the hypercoagulable status in burn injury. *Burns* 32: 1005-1008, 2006
- 4) 波部幸司, 時女和也, 高橋薫子, 他: 皮膚外科手術後に生じた肺塞栓の3例. *皮膚* 43: 268-272, 2001
- 5) Ota M, Nakamura M, Yamada N et al: Prognostic significance of early diagnosis in acute pulmonary thromboembolism with circulatory failure. *Heart Vessels* 17: 7-11, 2002
- 6) 中村真潮: 急性肺血栓塞栓症の内科的治療 - 薬物的抗血栓療法を中心に. *心臓* 40: 816-821, 2008
- 7) Stein PD, Hull RD, Patel KC et al: D-dimer for the exclusion of acute venous thrombosis and pulmonary embolism: a systematic review. *Ann Intern Med* 140: 589-602, 2004
- 8) 二階堂(豊野)まり子, 紺野隆之, 吉澤順子, 他: 皮膚疾患治療中に肺血栓塞栓症および深部静脈血栓症を生じた3例. *日皮会誌* 121: 167-174, 2011
- 9) Kumasaka N, Sakuma M, Shirato K: Clinical Features and Predictors of In-hospital Mortality in Patients with Acute and Chronic Pulmonary Thromboembolism. *Intern Med* 39: 1038-1043, 2000

- 10) Nakamura M, Fujioka H, Yamada N et al: Clinical characteristics of acute pulmonary thromboembolism in Japan.: results of a multicenter registry in the Japanese Society of Pulmonary Embolism Reserch. Clin Cardiol 24 : 132-138, 2001
- 11) 佐久間聖仁, 白土邦男: 肺塞栓症の治療: 治す肺塞栓症の治療: 適応と実際 血栓溶解療法. Heart View 6 : 1763-1767, 2002
- 12) 山本 剛, 田中啓治: 深部静脈血栓症と肺血栓塞栓症 PTE の治療法. LiSA 11 : 482-485, 2004
- 13) 謝 宗安: 周術期肺塞栓の治療法. 呼吸と循環 48 : 903-909, 2000
- 14) Verstraete M: Third-generation thrombolytic drugs. Am J Med 109 : 52-58, 2000
- 15) 鈴木陽一, 多部田弘士, 大崎雅之, 他: E6010(tissue plasminogen activator 誘導体) 単回静注が奏効した急性肺血栓塞栓症の1例. 日胸疾患会誌 35 : 402-407, 1997
- 16) 田中一範, 中村琢哉, 橋本二美男, 他: モンテプラーゼが著効した肺塞栓症の1例. 整形外科 60 : 647-649, 2009
- 17) 中村真潮: 急性肺血栓塞栓症の内科的治療-薬物的抗血栓療法を中心に. 心臓 40 : 828-831, 2008

Acute pulmonary embolism after skin graft for burn injury was successfully treated with acute thrombolytic therapy with tissue plasminogen activator : A case report

Chiaki KASHINO¹⁾, Yoshikazu HIASA¹⁾, Shinobu HOSOKAWA¹⁾, Takafumi NAKAGAWA¹⁾,
Yuko SAITO¹⁾, Satoshi TSUTSUMI¹⁾, Tomoko MINAMI¹⁾, Yudai YANO¹⁾, Naotsugu MURAKAMI¹⁾,
Michiko MIZOBE¹⁾, Yohei TOBETTO¹⁾, Po-min CHEN¹⁾, Shinichiro MIYAZAKI¹⁾, Riyo OGURA¹⁾,
Hitoshi MIYAJIMA¹⁾, Kenichiro YUBA¹⁾, Takefumi TAKAHASHI¹⁾, Koichi KISHI¹⁾, Ryuji OTANI¹⁾,
Hirotaka SUGINO²⁾, Hiroaki NAGAE²⁾, Chihiro TANIGUCHI³⁾, Mio MACHIDA³⁾, Yoshio URANO³⁾

1) Division of Cardiology, Tokushima Red Cross Hospital

2) Division of Plastic Surgery, Tokushima Red Cross Hospital

3) Division of Dermatology, Tokushima Red Cross Hospital

Pulmonary thromboembolism and deep vein thrombosis are among the most critical complications in postoperative patients.

Pulmonary thromboembolism has no specific manifestation and half of the cases are asymptomatic. On the other hand, some cases of massive pulmonary embolism are related to catastrophic events such as cardiogenic shock. The diagnostic delay leads to high mortality and morbidity; thus, early diagnosis is often a serious clinical challenge.

In the acute phase, the most common therapies are administration of anticoagulants and thrombolysis concomitant with cardiorespiratory management, depending on the severity of the patient's condition.

We present the case of a 68-year-old woman who had been experiencing sudden chest discomfort after surgical treatment for burn injury.

Upon examination, she was found to have tachycardia and hypoxia. Echocardiography showed a dilated right ventricle and overload signs in the intraventricular septum. We performed an enhanced computed tomography (CT) scan and diagnosed her with pulmonary thromboembolism and deep vein thrombosis.

We started anticoagulant therapy with alteplase (a tissue plasminogen activator [t-PA]). Her symptoms and hemodynamics improved on the next day. In addition, she underwent temporary inferior vena cava filter placement for deep vein thrombosis.

This case suggests that treatment with t-PA is a very effective therapy for pulmonary thromboembolism in the acute phase.

Key words: acute pulmonary thromboembolism, perioperative complication, venous thromboembolism, thrombolytic therapy, t-PA

Tokushima Red Cross Hospital Medical Journal 17:98–103, 2012
