

**ARTÍCULO ORIGINAL**

# Fijación externa RALCA con montaje monopolar doble en las fracturas abiertas de tibia

## RALCA external fixation with dual monopolar mounting in open tibial fractures

**MSc. Dr. Gerardo J. Castillo Oliva**

**Dr. Roberto Morales Piñeiro**

**Dr. Miguel Mederos Pieiro**

**Dr. Ricardo García Quintana**

**Dra. Esliey Castillo Herrera**

**Hospital Clínico Quirúrgico "Arnaldo Milián Castro", Santa Clara, Villa Clara, Cuba**

### RESUMEN

Se presenta un trabajo sobre fracturas abiertas de tibias tratadas de urgencia con fijación externa monopolar doble en el Hospital Clínico Quirúrgico "Arnaldo Milián Castro" de Santa Clara, Villa Clara, entre los meses de enero de 2011 y enero de 2012. Se trataron, por el Grupo Básico de Trabajo, un total de 25 pacientes con el diagnóstico de fractura abierta de tibia a los que se les aplicó, como método de tratamiento quirúrgico, el uso de la fijación externa monopolar doble de urgencia con el sistema Rodrigo Álvarez Cambras asociado o no a otros medios de osteosíntesis. Se logró, con el uso del monopolar, una estabilización precoz de la fractura con un mínimo de invasión en las primeras 24 horas; la evolución y el tiempo de estadía fueron favorables; hubo una mejor actuación sobre partes blandas y una rehabilitación temprana del paciente, con una incorporación más rápida a la vida social. Se recomienda el uso de este tipo de fijación externa en las fracturas abiertas de tibia.

**Palabras clave:** fracturas de la tibia, fracturas abiertas, fijadores externos

### ABSTRACT

A work on open tibial fractures that were treated as emergencies with dual monopolar external fixation at the Arnaldo Milián Castro Clinical-Surgical Hospital in Santa Clara, Villa Clara, from January 2011 to January 2012 is presented in this article. The Basic Working Group treated a total of 25 patients with the diagnosis of open tibial fracture. As a method of surgical treatment, they underwent emergency dual monopolar external fixation with RALCA system, with or without other means for osteosynthesis. With the use of the monopolar, it was achieved a minimally invasive early stabilization of the fracture within the first 24 hours. The evolution and hospital stay were favorable, there was a better performance on soft tissue and in early rehabilitation of the patients, with faster reincorporation into society. The use of this type of external fixation in open tibial fractures is recommended.

**Key words:** tibial fractures, open fractures, external fixators

### INTRODUCCIÓN

Los fijadores externos en la Especialidad de Cirugía Ortopédica y Traumatología constituyen actualmente uno de los pilares del tratamiento quirúrgico. La primera

aplicación de un dispositivo de fijación externa la realizó Juan F. Malgaigne en 1840, en Cuba fueron introducidos, en 1940, por el profesor Alberto Inclán, de la Cátedra de Ortopedia del Hospital "Nuestra Señora de las Mercedes", pero no fue hasta 1978 que se comenzó a aplicar la metodología soviética en el Hospital Militar "Carlos J. Finlay"; el profesor Rodrigo Álvarez Cambras, en el Hospital Ortopédico "Frank País", ha desarrollado, desde 1976, un modelo de fijador externo de múltiples planos para el que ha utilizado aceros inoxidable biocompatibles.<sup>1</sup> En Villa Clara este método de tratamiento se hace extensivo a todos los Servicios de Ortopedia y Traumatología por la facilidad y la versatilidad de su uso.

Las fracturas abiertas de tibia son una de las urgencias traumatológicas más frecuentes en el Cuerpo de Guardia y la aplicación de la fijación externa como método de control de daño o de tratamiento definitivo es una opción que todo Especialista en Cirugía Ortopédica debe conocer;<sup>2-4</sup> estas fracturas representan la mayor causa de pseudoartrosis y sepsis en el medio hospitalario. En el Servicio Provincial de Ortopedia y Traumatología el protocolo de tratamiento local de la fractura abierta de tibia consiste en realizar un desbridamiento y una amplia toilette de urgencia para su posterior estabilización. Con el objetivo de lograr un mejor manejo y un menor número de complicaciones es que este Grupo Básico de Trabajo (GBT), integrado por los autores -Especialistas y Residentes que tienen un plan de trabajo en común-, se dio a la tarea de estabilizar de urgencia todas las fracturas abiertas de tibia, independientemente de su clasificación, según Gustillo y Anderson, y del trazo de la fractura con fijadores externos tipo RALCA (fijadores externos cubanos diseñados, patentados, fabricados y comercializados por el Profesor Rodrigo Álvarez Cambras): dos barras monopoles dobles asociadas o no a otros métodos de osteosíntesis más simples como el uso de un tornillo de cortical como compresión interfragmentaria, el uso de alambres de Kirschner finos (en cruz) o la fijación endomedular con clavos flexibles. Las funciones estabilizadoras o de compresión interfragmentaria fueron aprovechadas en estos casos.<sup>5-9</sup>

## MÉTODOS

Se presenta un estudio descriptivo prospectivo sobre fracturas abiertas de tibias tratadas en el Hospital Clínico Quirúrgico "Arnaldo Milián Castro" de Santa Clara, Villa Clara, entre los meses de enero de 2011 y enero de 2012. Se realizó en 25 pacientes -tratados de urgencia por el GBT- a los que se les aplicó, como método de tratamiento quirúrgico, el uso de la fijación externa RALCA monopolar doble de urgencia asociado o no a otros medios de osteosíntesis.

Muestra: todos los pacientes adultos atendidos de urgencia con fractura abierta de tibia.

La totalidad de los pacientes tratados por el grupo de trabajo fueron llevados de urgencia al quirófano donde se les realizó, previas asepsia y antisepsia:

- Antibioprolifaxis pre-operatoria (cefazolina, 2g)
- Lavado amplio de la herida con solución salina fisiológica, más de 4000cc
- Desbridamiento de los bordes de la herida y todo tejido desvitalizado
- Osteosíntesis de la fractura con alambres finos en cruz, tornillos de corticales del sistema AO o clavo endomedular flexible en las fracturas inestables
- Colocación del fijador externo RALCA monopolar doble en la cara antero medial de la pierna -se utilizaron siempre alambres roscados Steinmann de 4.5mm-
- Antibioprolifaxis (cefazolina, 1g endovenoso cada ocho horas por 72 horas en los grados I y II, y cefazolina, gentamicina y metronidazol en el grado III)
- Curas en el quirófano a las 24 y 48 horas según la gravedad de la lesión y seguimiento en la sala hasta su egreso.

Todas las fracturas abiertas fueron clasificadas según los criterios emitidos por Gustillo y Anderson:

Tipo I: lesión de baja energía con herida menor de 1cm de longitud

Tipo II: herida de más de 1cm de largo, con cobertura cutánea

Tipo III: herida extensa de más de 10cm, gran daño de partes blandas, muy contaminada

- Tipo III-A: gran daño del periostio, sin cobertura cutánea
- Tipo III-B: gran daño del periostio, sin cobertura cutánea y pérdida de sustancia ósea

- Tipo III-C: gran daño del periostio, sin cobertura cutánea y pérdida de sustancia ósea, acompañada de lesión vascular o nerviosa.<sup>10</sup>

Los pacientes fueron seguidos en consulta externa por el GBT.

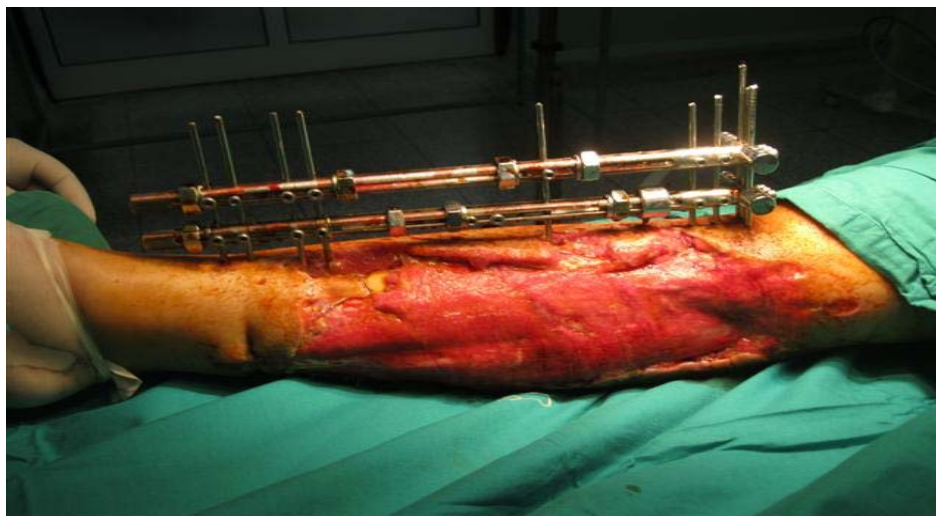
Los datos fueron recolectados a través de la revisión de la historia clínica hospitalaria y ambulatoria.

Las variables que fueron evaluadas fueron: el tipo de fractura, el tiempo de estadía en la sala, las complicaciones aparecidas y el tiempo de apoyo de la fractura.<sup>11-13</sup>

## RESULTADOS

Las fracturas fueron clasificadas mediante la clasificación de Gustillo y Anderson, que es la más usada mundialmente por todos los Especialistas en Cirugía Ortopédica y Traumatología. La mayoría de los pacientes se clasificaron como grados I y II, lo que significa que las lesiones asociadas en partes blandas fueron menores y con una mejor evolución en cuanto a la recuperación; en el grado III se consideraron cinco pacientes (20%) -figura 1-. Si bien la cifra no es alta, si estuvieron relacionados con traumas de gran energía y por lo tanto, y aparte de las grandes lesiones de partes blandas, estaban también los trazos fracturarios más inestables (tabla 1).

**Figura 1.** Fractura abierta de tibia grado III-B tratada con fijación monopolar doble de urgencia -fueron necesarios injertos de músculo sóleo y libre de piel-



Más de la mitad de los pacientes solo estuvieron hasta tres días pues, al ser tratados quirúrgicamente de urgencia, solo necesitaron ese tiempo para mantener el tratamiento antibioprofiláctico y, si no presentaban complicaciones, eran egresados; solo dos pacientes estuvieron hospitalizados más de 10 días por la gravedad en las lesiones de partes blandas (tabla 2).

**Tabla 1.** Clasificación de las fracturas abiertas de tibia según Gustillo y Anderson

Clasificación de las fracturas	No.	%
Grado I	9	36.0
Grado II	11	44.0
Grado III	5	20.0
<b>Total</b>	<b>25</b>	<b>100.0</b>

Fuente: Historias clínicas

**Tabla 2.** Estadía en la sala de los pacientes con fracturas abiertas de tibia

Días de estadía en sala	No.	%
Menos de tres días	13	52.0
Tres a 10 días	10	40.0
Más de 10 días	2	8.0
<b>Total</b>	<b>25</b>	<b>100.0</b>

Fuente: Historias clínicas

El tiempo de apoyo es otra de las variables que se analizan en este trabajo. La mayoría de los pacientes (72%) comenzaron un apoyo parcial a los tres meses y demostraron la estabilidad de este fijador monopolar; solo un paciente de este grupo no apoyó antes de los cinco meses y fue debido a las amplias lesiones de partes blandas que necesitaron colgajo muscular e injerto cutáneo. Resulta necesario destacar que la invasión al paciente durante el acto quirúrgico en la colocación del fijador externo es mínima y, por lo tanto, la recuperación es mejor; la simpleza de

este aparato facilita la actuación sobre las heridas y las partes blandas y que el paciente no esté confinado a su lecho como en otros tipos de tratamiento, lo que determina la más rápida recuperación (tabla 3).

**Tabla 3.** *Tiempo de apoyo en los pacientes con fracturas abiertas de tibia*

Tiempo de apoyo	No.	%
Menos de tres meses	18	72.0
Cuatro meses	6	24.0
Más de cinco meses	1	4.0
<b>Total</b>	25	100.0

*Fuente: Historias clínicas*

Las complicaciones son la medida para valorar las principales dificultades de este procedimiento: las que más incidieron en esta serie fueron las lesiones sépticas asociadas a los pines de fijación -se encontraron en seis pacientes, a los que hubo que aplicar antibióticos-; con excepción de un paciente, que evolucionó a una osteomielitis, todos evolucionaron bien. La sepsis de la herida quirúrgica se presentó en tres pacientes en los que se solucionó con tratamiento de cura local y antibiótico. Un paciente tuvo pérdida de la fijación del material de osteosíntesis (MOS) por la ruptura de varios pines, lo que estuvo condicionado por una gran excitación psicomotora debida a un trauma craneoencefálico asociado al accidente; después de resuelto su cuadro neurológico tuvo un segundo tiempo quirúrgico y se le reimplantó el aparato sin más complicaciones. Fueron menos frecuentes las complicaciones tardías en este grupo: solo tres retardos de la consolidación y una pseudoartrosis (tabla 4).

**Tabla 4.** *Complicaciones en pacientes con fracturas abiertas de tibia*

Complicaciones	No.	%
Sepsis de los alambres	6	24.0
Sepsis de la herida	3	11.5
Fractura de los alambres	1	4.0
Pérdida de la fijación MOS	1	4.0
Osteomielitis	1	4.0
Retardo de la consolidación	3	11.5
Pseudoartrosis	1	4.0
Sin complicaciones	14	56.0

*Fuente: Historias clínicas*

## DISCUSIÓN

Las fracturas abiertas de tibia constituyen una de las lesiones de más frecuencia en la Especialidad de Ortopedia y Traumatología; por lo superficial que se encuentra esta estructura ósea muchas veces la fractura queda expuesta al exterior, su situación se agrava y se complica aún más. A lo largo de la historia han sido innumerables las clasificaciones de estas lesiones, aunque la de Gustillo es la más mundialmente utilizada; también los métodos de osteosíntesis han evolucionado: en la actualidad los intramedulares bloqueados constituyen el tratamiento de elección en países desarrollados por el alto costo que implica.<sup>14-16</sup> La fijación externa abarata el costo de la intervención quirúrgica y en lesiones donde las partes blandas han sufrido grandes lesiones son de elección para las fracturas abiertas de tibia.

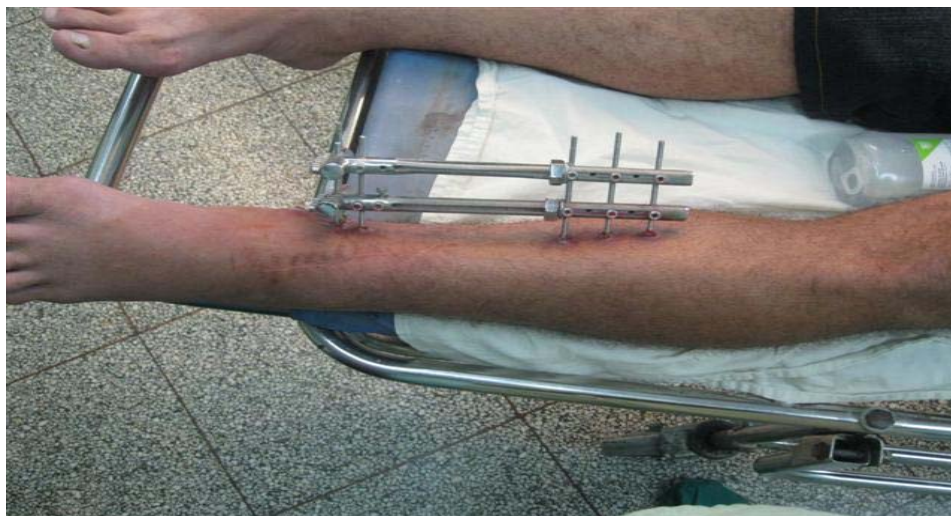El fijador externo, con un montaje lineal, del Profesor Rodrigo Álvarez Cambras, ha sido utilizado en las lesiones traumáticas de miembros superiores, pero su aplicación en los traumatismos de miembros inferiores es poco conocida y no hay evidencias de que autores nacionales hayan utilizado este montaje de fijador en un solo plano en las fracturas de tibia; a nivel internacional si existen varios modelos como los de Wagner, Dinafix, Stronger, Orthofix y otros que utilizan este tipo de fijación monopolar en las fracturas de tibia como tratamiento transitorio o definitivo.<sup>14,17,18</sup>

Existen diferencias entre su utilización a nivel mundial y la que se usa en el país pues la mayoría de estos tutores externos son articulados o permiten un rango en grados de inclinación a la hora de introducir los pines; el fijador nacional es rígido, lo que hace algo más difícil su colocación, y esto se ha suplido con el auxilio de otros métodos de fijación interna simple como tornillos de compresión y Kirschner en cruz que han permitido, sobre todo en las fracturas inestables, lograr una reducción de la fractura antes de la inserción del fijador externo. En el montaje se utilizaron dos barras en T con longitud variable en dependencia del largo de la tibia del paciente, la T fue colocada en la zona metafisiaria proximal o distal, a partir de la ubicación del trazo fracturario, lo que ha condicionado el tener otro plano lateral a cada lado de la barra, gracias a la T, y permitir, por lo tanto, una mayor estabilidad.

Autores como Wagner, Savvidou y Stronger utilizan pines o alambres roscados de un diámetro mayor al que se utiliza en Cuba y que oscila entre 5-6 milímetros (mm) por lo que, generalmente, se usan tres alambres en el fragmento proximal y tres en el distal. En Cuba se usan alambres roscados de 4.5mm y, para compensar la firmeza de la fijación, se colocan alrededor de cinco para el extremo proximal y para el distal a la fractura.<sup>17</sup>

En coincidencia con Patiño se utilizó el tratamiento con fijación externa de forma definitiva, o sea, hasta la consolidación de la fractura; Ocaña y Om utilizan este medio de osteosíntesis de forma transitoria como control de daño y, posteriormente, colocan un clavo intramedular acerrojado.<sup>6,9,12</sup> Alfredo, Ceballos y Giotakis utilizan la fijación externa en fracturas grado III; en este estudio se decidió colocar este método de tratamiento en todas las fracturas abiertas, independientemente de su grado (figura 2).<sup>4,14,16</sup>

**Figura 2.** Fractura abierta de tibia grado II tratada con fijación monopolar doble de urgencia. Evolución a los tres meses



La importancia del costo es, cada vez, un asunto de importancia en un mundo en crisis; en Cuba, un país subdesarrollado e inmerso en múltiples cambios en el sector de la salud, el ahorro de recursos y de bienes constituye uno de los pilares de los lineamientos económicos actuales, por lo que una menor estadía y un mínimo de recursos y medicamentos utilizados en la mayoría de los casos son las pautas del tratamiento para la colocación de este método de fijación de urgencia.<sup>18</sup>

Es un mérito realizar estos fijadores con un material cubano de calidad similar al del nivel mundial pues permite su adquisición a un precio asequible en moneda nacional; Fernández, en el Congreso Internacional de Biotecnología, avaló la calidad de este medio de osteosíntesis externo -el precio de un set en el mercado internacional se encuentra sobre los 40 000 CUC (divisa convertible cubana)-.<sup>1</sup>

El tiempo de apoyo es un aspecto de vital importancia porque permite la reincorporación rápida de estos pacientes a la vida social, por este motivo Om y Ocaña refieren los intramedulares, pues en corto período de tiempo -menos de tres días- permiten el apoyo protegido. Con la utilización de los tutores externos se logró un tiempo de apoyo del miembro similar a los logrados internacionalmente.<sup>4,14,15</sup>

En el uso de los fijadores externos todos coinciden en que la sepsis en los agujeros de transfixión es la complicación más frecuentemente encontrada y, pese a una cuidadosa inserción, va a estar presente en la mayoría de las series revisadas; no obstante, con el aislamiento del germen causal y el tratamiento local y sistémico

antimicrobiano, en la totalidad de los casos, se logra llegar al tiempo de la consolidación sin tener una osteítis o una osteomielitis.<sup>19</sup> La sepsis es la más grave de las complicaciones a presentarse dentro de las fracturas abiertas; si se tiene en cuenta que Canale y Rockwood presentan casuísticas con niveles superiores a estos, es lógica la satisfacción con los resultados obtenidos.<sup>4,12</sup> Teniendo en cuenta la gravedad de estas lesiones y la vinculación de los tejidos blandos y los músculos adyacentes presentar en esta serie una pseudoartrosis y tres retardos de la consolidación no son significativos. Campbell asocia mucho la pseudoartrosis al tercio distal de la tibia al combinar la pobre vascularización con la escasa cobertura de partes blandas.<sup>20</sup>

En este trabajo se logró una estabilización precoz de la fractura con un mínimo de invasión en las primeras 24 horas y con una evolución y un tiempo de estadía más favorable. La poca instrumentación permitió una mejor actuación sobre las partes blandas y, en consecuencia, la rehabilitación y la deambulacion del paciente son más tempranas, así como una incorporación rápida a la vida social.

Se recomienda hacer extensivo el uso del fijador externo del Profesor Álvarez Cambras para realizar este montaje, mucho más simple y sencillo y con una estabilidad satisfactoria, que permite la incorporación rápida a la vida social activa con un menor costo.

## REFERENCIAS BIBLIOGRÁFICAS

1. Rodríguez L. Aceros Inoxidables para Implantes ortopédicos utilizados en la Industria Ortop-RALCA del CCOI Frank País. En: VII Congreso de la Sociedad Cubana de Bioingeniería. La Habana: Ciencias Médicas; 2007.
2. Patiño Domínguez LA, Reyes Pantoja R, Silva Méndez JA, Vargas Espinosa JM. Uso de fijador externo en fracturas diafisarias de tibia expuestas como tratamiento definitivo. *Acta Ortop Mex.* 2011 Ene-Feb; 25(1): 45-49.
3. Rockwood X, Green X. *Fractures in adults.* 5<sup>ta</sup> ed. Madrid: Elsevier. 2008.
4. Alfredo Aybar M. Fracturas expuestas, clasificación y fijación externa. Opción del Tercer Mundo. *Rev Mex Ortop Traum.* 2001 May-Jun; 15(3):95-108.
5. Álvarez López A, García Lorenzo Y, Gutiérrez Blanco M, Puentes Álvarez A. Fractura abierta de tibi. *AMC [Internet].* 2011 Mar-Abr [citado 5 ene 2013]; 15(2): [aprox. 5 p.]. Disponible en: [http://scielo.sld.cu/scielo.php?pid=S1025-02552011000200018&script=sci\\_arttext](http://scielo.sld.cu/scielo.php?pid=S1025-02552011000200018&script=sci_arttext)
6. Ocaña Calviño LM. Epidemiología y resultados clínicos en la fractura abierta de tibia *Correo Científico Médico. CCM [Internet].* 2011 [citado 5 ene 2013]; 1(Supl 1): [aprox. 5 p.]. Disponible en: <http://www.revcoemed.sld.cu/index.php/cocmed/article/view/84/24>
7. Cox G, Jones S, Nikolaou VS, Kontakis G, Giannoudis PV. Elderly tibial shaft fractures: Open fractures are not associated with increased mortality rates. *Injury.* 2010; 41(6):620-3.
8. Tripuraneni K, Ganga S, Quinn R, Gehlert R. The effect of time delay to surgical debridement of open tibia shaft fractures on infection rate. *Orthopedics.* 2008; 31(12): 34-7.
9. Om LP. Analysis of surgeon-controlled variables in the treatment of limb-threatening type-III open tibial diaphyseal fractures. *J Bone Joint Surg Am.* 2009; 91(2): 489-90.
10. Hutson JJ, Dayicioglu D, Oeltjen JC, Panthaki ZJ, Armb MB. The treatment of Gustilo grade IIIB tibia fractures with application of antibiotic spacer, flap, and sequential distraction osteogenesis. *Ann Plast Surg.* 2010; 64(5): 541-52.
11. Melvin JS, Dombroski DG, Torbert JT, Kovak SJ, Esterhai JL. Open Tibial Shaft Fractures: II Definitive Management and Limb Salvage. *J Am Acad Orthop Surg.* 2010; 18(2): 108-17.
12. Canale S, Beaty JH. *Campbell Cirugía Ortopédica.* 11<sup>a</sup> ed. St. Louis Elsevier Mosby; 2010.
13. Ma CH, Wu CH, Yu SW, Yen CY, Tu YK. Staged external and internal less-invasive stabilisation system plating for open proximal tibial fractures. *Injury.* 2010; 41(2): 190-6.
14. Ceballos G, Di Guglielmo G, Chakal B, Serrano A, Duran J, Castelli B. Experiencias con fijadores externos dynafix en fracturas abiertas en el hospital central de san cristóbal. Año 2000-2002 *RFM [Internet].* 2004 Ene [citado 5 ene 2013]; 27(1): [aprox. 5 p.]. Disponible en: <http://www.scielo.org.ve/scielo.php?pid...04692004000100012...sci>
15. Babis GC, Kontovazenitis P, Evangelopoulos DS, Tsailas P, Nikolopoulos K. Distal tibial fractures treated with hybrid external fixation. *Injury.* 2010; 41(3): 253-8.
16. Giotakis N, Narayan B. Stability with unilateral external fixation in the tibia. *Strategies Trauma Limb Reconstr.* 2007 Apr; 2(1): 13-20.

17. Savvidou OM, Kovanis J, Alexandropoulos P, Papagelopoulos P. External fixation as a primary and definitive treatment for tibial diaphyseal fractures. *Trauma Limb Reconstr.* 2009 Oct; 4(2):81–7.
18. Keeling JJ, Gwinn DE, Tittle SM, Andersen RC, McGuigan FX. Short-term outcomes of severe open wartime tibial fractures treated with ring external fixation. *J Bone Joint Surg Am.* 2008; 90(12): 2643-51.
19. D'Souza A, Rajagopalan N, Amaravati RS. The use of qualitative cultures for detecting infection in open tibial fractures. *J Orthop Surg (Hong Kong).* 2008; 16(2): 175-8.
20. Ramírez Lamas JC, Torres Higueta JK, Nossa JM, Olarte CM, Rueda G. Infección de fracturas tibiales abiertas con y sin fijación externa provisional Hospital de San José 2008-2009. *Repert Med Cir.* 2010; 19(2): 135-140.

Recibido: 21-1-13

Aprobado: 2-4-13

**Gerardo J. Castillo Oliva.** Hospital Clínico Quirúrgico "Arnaldo Milián Castro". Avenida Hospital Nuevo e/ Doble Vía y Circunvalación. Santa Clara, Villa Clara, Cuba. Código Postal: 50200 Teléfono: (53)(42)270000. Correo electrónico: [gerardoco@hamc.vcl.sld.cu](mailto:gerardoco@hamc.vcl.sld.cu)