

INFORME DE CASO

Resección laparoscópica de quiste renal. Informe de caso

Dr. Yumar de la Paz Pérez, Dr. Luis Enrique Pérez Moreno, Dr. Pedro Figueroa González

Hospital Clínico Quirúrgico Universitario “Arnaldo Milián Castro”, Santa Clara, Villa Clara, Cuba

RESUMEN

La implementación y el desarrollo de la cirugía video laparoscópica en la Especialidad de Urología han revolucionado la mayoría de las técnicas quirúrgicas y han demostrado su efectividad a través del tiempo; en la actualidad prácticamente cualquier intervención quirúrgica urológica tiene su contraparte laparoscópica, incluso las oncológicas complejas y las reconstructivas. Se presenta una paciente femenina de 70 años con antecedentes de salud hasta hace varios meses que notó aumento de volumen a nivel del hemiabdomen derecho asociado a dolor lumbar tipo cólico. Se le diagnosticó quiste renal tabicado y se le realizó resección de quiste renal derecho a través de vía laparoscópica. La paciente evolucionó satisfactoriamente, lo que apoya el uso de esta técnica quirúrgica, que marca el inicio de la cirugía laparoscópica urológica en la Provincia de Villa Clara.

Palabras clave: enfermedades renales poliquísticas; laparoscopia

ABSTRACT

Implementation and development of laparoscopic video surgery in the Urology specialty have revolutionized most surgical techniques and they have proven their effectiveness over time. At present, practically any urological surgery has its laparoscopic counterpart, even complex oncological and reconstructive ones. The case of a 70-year-old female patient is reported. She had a health history until several months ago when she noticed a volume increase at the level of the right hemiabdomen associated with back pain colic. It was diagnosed partitioned kidney cyst and a resection of the right cyst was performed through a laparoscopic way. The patient evolved satisfactorily, which supports the use of this surgical technique, that marks the beginning of laparoscopic urological surgery in the Villa Clara Province.

Key words: polycystic kidney diseases; laparoscopy

INTRODUCCIÓN

El abordaje laparoscópico para la realización de procedimientos quirúrgicos no fue incorporado por la Especialidad de Urología hasta 1991, después de la publicación por Clayman de la primera nefrectomía laparoscópica. En ese primer momento los Especialistas accedieron al retroperitoneo mediante el abordaje transperitoneal

para después desarrollar una vía de entrada más familiar: la lumboscopia o la retroperitoneoscopia.^{1,2}

La implementación y el desarrollo de la cirugía video laparoscopia en la Especialidad de Urología han revolucionado la mayoría de las técnicas quirúrgicas y han demostrado su efectividad a través del tiempo; en la actualidad prácticamente cualquier intervención quirúrgica urológica tiene su contraparte laparoscópica, incluso las oncológicas complejas y las reconstructivas. Sus ventajas son evidentes frente a la cirugía clásica: la obtención de una vía de acceso directo con incisiones mínimas; la disminución del dolor postoperatorio, de las complicaciones infecciosas, de la estancia hospitalaria y del tiempo de convalecencia; la incorporación más temprana del paciente a su vida social y laboral; una menor agresión inmunológica; una menor incidencia de hernia incisional y un mejor resultado estético.^{1,3-8}

Las tasas de complicaciones son bajas y dependen, entre otras variables y, fundamentalmente, de la dificultad del procedimiento y de la curva de aprendizaje que es importante porque, a medida que se vence, disminuye el número de complicaciones, así como la posibilidad de inclusión de mayor número de pacientes con enfermedades crónicas que, en los inicios de estos procedimientos, tenían un relativo criterio de exclusión.^{3,5,9}

El importante desarrollo actual de equipos y de instrumental laparoscópico, junto con la tecnología, la habilidad quirúrgica y las avanzadas técnicas laparoscópicas, ha permitido a los Especialistas en Cirugía realizar, en forma similar a la intervención quirúrgica abierta a través de trocares de tamaño reducido, múltiples intervenciones laparoscópicas con seguridad, eficiencia y bajo riesgo de complicaciones peri y postoperatorias.¹⁰

El quiste renal se observa con frecuencia en los adultos, puede ser único o múltiple y, por lo general, no produce síntomas pero, en el caso de quistes de gran tamaño en el polo inferior, puede presentarse como una masa abdominal palpable, redondeada y lisa. En la mayoría de los casos la conducta es expectante, por tanto, el tratamiento solo se aplica en quistes grandes sintomáticos; para eso se cuenta con diferentes variantes que incluyen la punción y la inyección de sustancias esclerosantes y la exéresis por intervención quirúrgica laparoscópica o abierta.¹¹

En el Hospital "Arnaldo Milián Castro" se tratan de incorporar, al arsenal de procedimientos del Servicio de Urología, las técnicas laparoscópicas. Se presenta una paciente que fue beneficiada por esas técnicas, con las que se pretende contribuir al actual esfuerzo en la búsqueda de eficacia en los tratamientos y la elevación de la calidad de vida.

INFORMACIÓN DEL PACIENTE

Paciente femenina de 70 años con antecedentes de salud hasta hace varios meses que notó un aumento de volumen a nivel del hemiabdomen derecho asociado a dolor lumbar derecho tipo cólico. Fue remitida desde su área de salud al Cuerpo de Guardia del Hospital Provincial Universitario "Arnaldo Milán Castro" de la Ciudad de Santa Clara, Provincia de Villa Clara; el Especialista en Urología

que la atendió decidió su ingreso en la Sala de Urología y se le indicaron los siguientes complementarios:

Glicemia: 4,85mmol/l

Hematocrito: 0,39vol/%

Creatinina: 53 mmol/l

Ácido úrico: 265,2mmol/l

Leucograma: $8,0 \times 10^9/l$

Polimorfos: 041

Linfocitos: 044

Eosinófilos: 015

Ultrasonido abdominal: riñón izquierdo con el parénquima de 12,8mms, sin dilatación de cavidades, ni cálculos, de ecogenicidad y tamaño normal; riñón derecho de 9,8cms, con quiste en el polo inferior de 62mms de diámetro, se observó entre esta imagen quística otra ecolúcida que se visualizaba sobre el aumento de volumen palpable y visible a la derecha de la línea media del hemiabdomen superior derecho que medía aproximadamente 10x9cms y que impresionaba estar en relación con un quiste renal tabicado en el polo inferior del riñón. La imagen ecolúcida alcanzaba la línea media y la región umbilical y presentaba finos grumos en su interior. La aorta abdominal de calibre normal, paredes ateromatosas. No se visualizaban adenomegalias. Vesícula biliar de paredes normales, sin cálculo. Hígado de ecogenicidad uniforme, sin lesión focal. No se apreciaba hepatomegalia (figura 1).

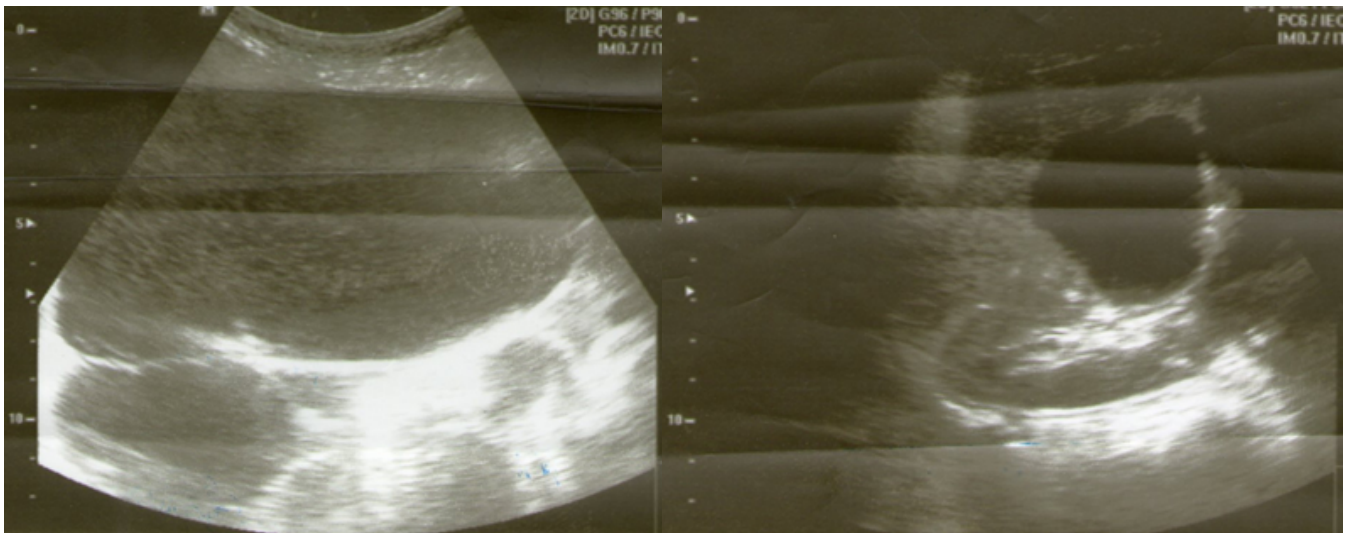


Figura 1. Quiste renal derecho gigante

Se le realizó una tomografía axial computarizada a 3mm de espesor que mostró una imagen hipodensa de aproximadamente 13cm que desplazaba y comprimía el riñón derecho hacia la línea media y que se extendía hasta la pélvis, con algunos tabiques y paredes finas, lo que se correspondía con un quiste renal derecho tabicado. Riñón izquierdo sin alteraciones (figura 2).

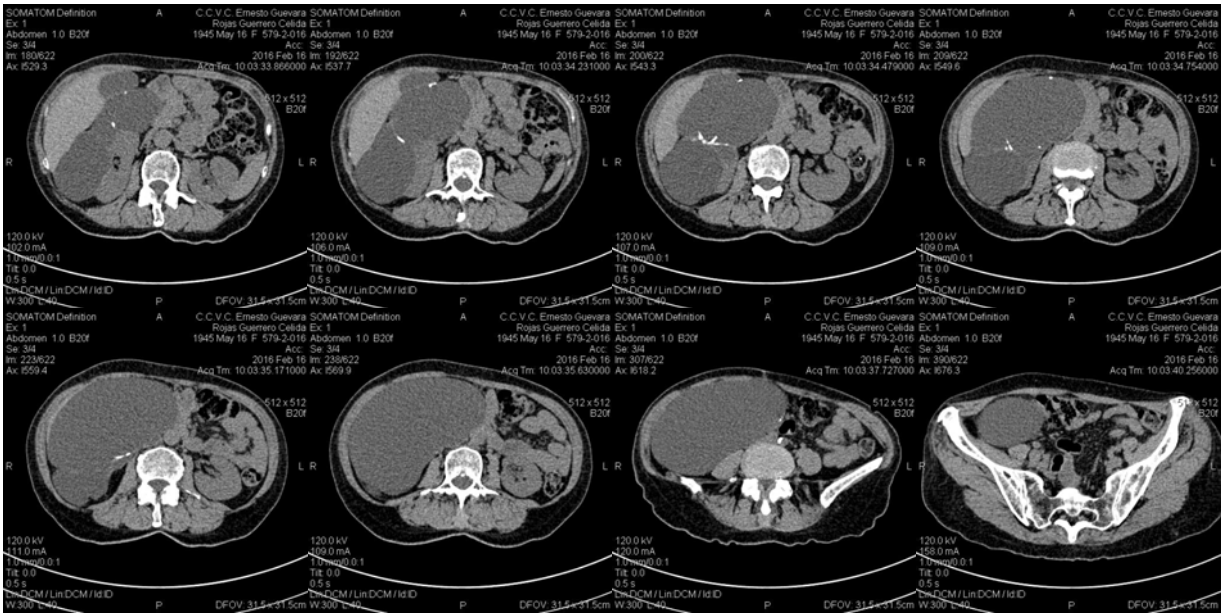


Figura 2. Quiste renal derecho gigante

Se discutió en colectivo y se decidió llevarla al salón de operaciones para realizarle la resección del quiste renal derecho a través de la vía laparoscópica con la colocación de tres puertos de acceso transperitoneal; al día siguiente se le dio el alta por su evolución satisfactoria.

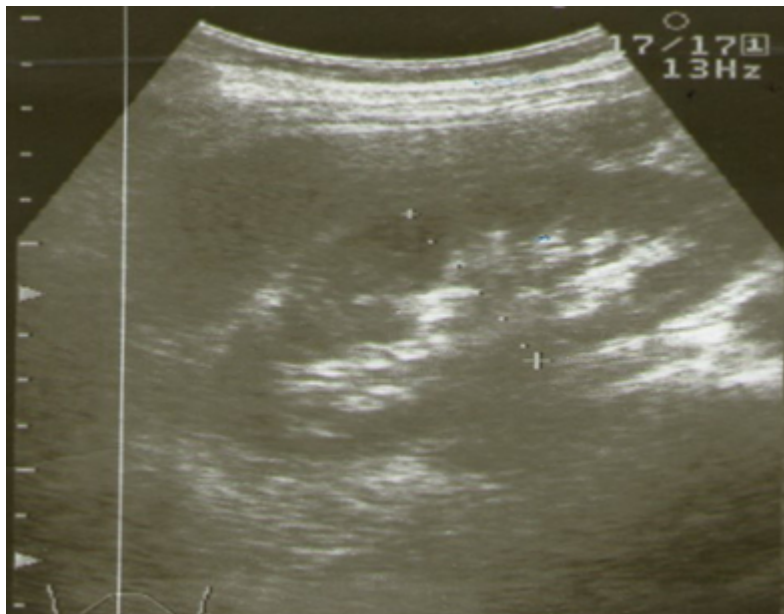

Figura 3. Riñón derecho después del tratamiento quirúrgico

Fue reevaluada en consulta a los quince días a partir de complementarios indicados antes (hemograma, hemoquímica y ultrasonido evolutivo -figura 3-):

- Glucemia: 4,6mmol/l
- Hematocrito: 0,37vol/%
- Creatinina: 64micromol/l

Leucograma: $7,0 \times 10^9/l$

Polimorfos: 044

Linfocitos: 051

Eosinófilos: 005

Ultrasonido: riñón izquierdo que mide 115x47mms, con un parénquima de 13mms, sin dilatación de cavidades, ni cálculo, de ecogenicidad adecuada; riñón derecho que mide 93x38mms, con un parénquima de 13mms, sin dilatación de cavidades ni litiasis, ecogenicidad normal. La imagen antes informada por ultrasonido no se evidencia a través de este estudio. Bazo y área pancreática de aspecto normal. No adenomegalia. Hígado de ecogenicidad y tamaño normal, no líquido libre en cavidad.

Técnica quirúrgica:

Paciente en posición decúbito supino modificado lateralizado, antisepsia de abdomen y paños de campos. Neumoperitoneo con agujas de Veress. Trocar de óptica 30^o a nivel infraumbilical, inspección cuidadosa del abdomen, colocación del segundo y el tercer trocar de trabajo (10mm a nivel del hipocondrio derecho subcostal línea medio clavicular, 5mm a nivel del flanco derecho, borde externo del recto abdominal). Incisión del peritoneo parietal con tijera y liberación. Se observó un gran quiste en la cara anterior del riñón derecho, se hicieron la punción y la aspiración de su contenido y se tomó muestra para cultivo y para estudio citológico. Se aspiraron alrededor de 1 600ml de líquido claro, se efectuó la resección de la pared del quiste y se extrajo. Hemostasia cuidadosa de los bordes resecaados, revisión de la cavidad y retiro del trocar bajo visión. Cierre de los puertos con nylon 3/0.

DISCUSIÓN

Aunque el quiste renal se observa con frecuencia en los adultos el tratamiento quirúrgico es infrecuente porque se realiza en pacientes que presentan quistes grandes sintomáticos. La cirugía lumbolaparoscópica se considera la vía idónea para su tratamiento pues se logra la resección de las paredes del quiste y evacuar su contenido, exhibe resultados superiores a la punción percutánea y a la intervención quirúrgica abierta convencional y tiene muy baja morbilidad.¹²

En este caso, al realizar con éxito la intervención quirúrgica, el paciente presentó menor dolor postoperatorio, mejor resultado estético, sin complicaciones, y rápida reincorporación a la vida social y laboral y se benefició de las ventajas que tienen los procedimientos laparoscópicos sobre los tradicionalmente empleados para el tratamiento del quiste renal.

REFERENCIAS BIBLIOGRÁFICAS

1. González León T, Machado Álvarez M, Rodríguez Verde E, Suárez Marcillán ME, Bautista Olivé J. Empleo de la cirugía lumboscópica en pacientes atendidos en el Centro Nacional de Cirugía de Mínimo Acceso. Rev Cubana Med Mil [Internet]. 2012

- May-Jun [citado 25 May 2016]; 41(2): 151-159. Disponible en: http://scielo.sld.cu/scielo.php?script=sci_arttext&pid=S0138-65572012000200005
2. González León T. Laparoscopic nephrectomy: Different techniques and approaches. *Curr Urol Rep* [Internet]. 2015 [citado 25 May 2016]; 16(7):1-8. Disponible en: <https://link.springer.com/content/pdf/10.1007/s11934-014-0476-4.pdf>
 3. Soto-Delgado M, Pedrero-Márquez G, Juárez-Soto Á, Arroyo-Maestre JM. Nuestra experiencia inicial en nefrectomía parcial laparoscópica. Análisis de los 20 primeros casos. *Rev Arg Urol* [Internet]. 2013 [citado 25 May 2016]; 78(3):104-108. Disponible en: <https://www.revistasau.org/index.php/revista/article/viewFile/3824/3377>
 4. Reyes Pérez VM, Ardanaz I, Levy Yeyati E, Ocantos J. Rol de la angio-TCMD en la evaluación prequirúrgica de masas renales tratadas con cirugía conservadora. *Rev Arg Urol* [Internet]. 2015 [citado 25 May 2016]; 80(1):31-37. Disponible en: <https://www.revistasau.org/index.php/revista/article/download/3949/3440>
 5. Carrara S, Juaneda R, Leiva J, Carranza M, Arismendi E, Bertrán M, et al. Análisis comparativo entre nefrectomía parcial laparoscópica y a cielo abierto. *Rev Arg Urol* [Internet]. 2014 [citado 25 May 2016]; 79(3):88-90. Disponible en: <https://www.revistasau.org/index.php/revista/article/viewFile/3920/3423>
 6. D´Orazio OR, D´Orazio OA, de Rosas JE. Nuevo catéter doble jota para uso laparoscópico y cirugía abierta. *Rev Arg Urol* [Internet]. 2013 [citado 25 May 2016]; 78(2):64-68. Disponible en: <https://www.revistasau.org/index.php/revista/article/viewFile/3815/3368>
 7. García Marchiñena PA, Billordo Pérez N, Angel Bergero M, Jurado Navaro AM, Tobia González I, Damia O, et al. Resultados funcionales de la cirugía renal conservadora: comparación entre dos técnicas. *Rev Arg Urol* [Internet]. 2012 [citado 25 May 2016]; 77(1):76-81. Disponible en: <https://www.revistasau.org/index.php/revista/article/view/2307>
 8. Guillonneau B, Inderbir SG, Janetschek G, Ingolf AT. *Laparoscopic Techniques in Uro-Oncology* [Internet]. London: Springer-Verlag; 2009 [citado 30 May 2016]. Disponible en: <http://www.springer.com/us/book/9781846285219>
 9. Olivé González JB. Complicaciones relacionadas con la anestesia, en cirugía laparoscópica. *Rev Cubana Anestesiol Reanim* [Internet]. 2013 [citado 30 May 2016]; 12(1):57-69. Disponible en: <http://scielo.sld.cu/pdf/scar/v12n1/scar09113.pdf>
 10. Rosenblatt A, Bollens R, Espinoza Cohen B. *Manual of Laparoscopic Urology* [Internet]. Berlin: Springer verlag; 2008 [citado 30 May 2016]. Disponible en: <https://link.springer.com/book/10.1007%2F978-3-540-74727-7>
 11. Presmanes Fernández F, Rodríguez Pérez M. Malformaciones urogenitales. En: Colectivo de autores. *Temas de Urología*. La Habana: Ciencias Médicas; 2008. p. 72-97.
 12. González León T. Cirugía laparoscópica urológica. En: Colectivo de autores. *Cirugía urológica de mínimo acceso*. La Habana: Ciencias Médicas; 2010.p.82-104.

CONFLICTO DE INTERESES

Los autores declaran no tener ningún conflicto de intereses

Recibido: 29-10-2017

Aprobado: 2-3-2018

Yumar de la Paz Pérez. Hospital Clínico Quirúrgico Universitario "Arnaldo Milián Castro". Avenida Arnaldo Milián Castro No. 5 e/ Avenida 26 de julio (Doble Vía) y Circunvalación. Santa Clara, Villa Clara, Cuba. Código Postal: 50200 Teléfono: (53)42270000 yumarpp@infomed.sld.cu