

Hospital Provincial Universitario "Arnaldo Milián Castro"

Reunión Clínico-Patológica. Servicios Médicos

Meningitis por criptococo y trombosis venosa cerebral en paciente sicklémica

RESUMEN

Mujer de 47 años de edad con diagnóstico de sickleemia y crisis vaso-oclusiva cerebral que fue ingresada por fiebre, toma del estado general y cefalea, con episodios de desorientación transitoria; en su evolución aparecieron un defecto motor derecho, disartria y episodios convulsivos refractarios a la terapéutica. El estudio tomográfico de cráneo reveló una imagen hipodensa en el lóbulo parietal izquierdo en relación con infarto, así como evidencias de realce de contraste en los giros en el área afectada debido a trombosis de venas corticales. Evolucionó tórpidamente y falleció con deterioro neurológico y cuadro respiratorio séptico. En la necropsia se concluyó: meningitis por *Cryptococcus neoformans* y trombosis venosa cerebral, asociadas a bronconeumonía bacteriana bilateral severa en paciente sicklémica, todo lo que la conduce a la muerte. Las infecciones en el paciente inmunodeprimido, y en especial las infecciones por hongos, pueden no ser sospechadas ni tratadas, como sucedió en este caso; este hecho, y la asociación con trombosis venosa cerebral, motivaron a discusión en Sesión Clínico-Patológica Institucional. Se presenta el estudio de la autopsia y la revisión de la enfermedad como forma de enfocar la atención en las infecciones micóticas oportunistas, otro duro

SUMMARY

A 47-year-old woman diagnosed with sickle cell anemia and a vaso-occlusive crisis in the brain was admitted with fever, general malaise and headache, with transient episodes of disorientation. In her evolution, there was a motor defect in the right side, dysarthria and convulsive seizures refractory to therapy. The cranial tomographic study revealed a hypodense image in the left parietal lobe in relation with an infarction, and evidence of contrast enhancement in the turns in the affected area due to cortical vein thrombosis. The patient had a torpid evolution, and died with neurological impairment and septic respiratory symptoms. At necropsy, it was concluded the presence of *Cryptococcus neoformans* meningitis and cerebral venous thrombosis in a sickle cell anemia patient, associated with severe bilateral bacterial bronchopneumonia that lead to her death. Infections in immunocompromised patients, and especially fungal infections, may not be suspected and may not be treated, as occurred with this patient. This fact, and the association with cerebral venous thrombosis, motivated a discussion in the clinicopathological session of the institution. The study of the autopsy is reported, as well as a review of the condition as a way of focusing attention on opportunistic fungal infections. This is another tough

campo de batalla para el diagnóstico y el tratamiento de los enfermos, cuya arma fundamental es el empleo adecuado del método clínico en todas las especialidades médicas, hacia lo que se deben dirigir los esfuerzos.

DeCS:

ANEMIA DE CELULAS FALCIFORMES
MENINGITIS CRIPTOCOCICA
TROMBOSIS INTRACRANEAL

battleground for the diagnosis and treatment of patients, in which the main weapon is the proper use of the clinical method in all medical specialties – efforts must be directed that way.

MeSH:

ANEMIA, SICKLE CELL
MENINGITIS, CRYPTOCOCCAL
INTRACRANIAL THROMBOSIS

PRESENTACIÓN DEL CASO

Datos generales:

Ingresó: 9-6-12

Falleció: 25-7-12

Estadía: 47 días

Servicios involucrados: Hematología, Radiología, Medicina Interna, Neurología y Neurocirugía.

Mujer de piel negra, de 47 años de edad, con antecedentes de padecer sicklemia de tipo hemoglobinopatía SS. Acudió al Cuerpo de Guardia por fiebre de 38°C, toma del estado general y cefalea, con episodios de desorientación transitoria y "baches en la memoria", además refirió orinas turbias. En el examen físico inicial se constataron hipotensión y taquicardia, no se describieron alteraciones respiratorias ni abdominales y tampoco defecto motor ni rigidez nuchal y, en el hemograma practicado, las cifras de hemoglobina informadas fueron de 5,6g/l y leucograma normal; el diagnóstico realizado al ingreso fue de crisis sicklémica vaso-oclusiva.

Se inició tratamiento con 1500cc/d de solución salina fisiológica (SSF) al 0,9% con espasmoforte y gravinol, sulfato de magnesio al 10% -un ámpula endovenosa (EV) cada ocho horas-, ácido fólico de 5mlg -una tableta diaria-, transfusión de glóbulos 500ml, rocephin de 1g -un bulbo EV cada 12 horas- y dipirona de 600mg -dos ámpulas EV cada ocho horas- y se realizó exanguíneo transfusión parcial con un volumen total de 150ml y 75ml de glóbulos y 750ml de SSF al 0,9%. Durante su evolución aparecieron bradipsiquia, desorientación en tiempo, espacio y persona y un fondo de ojo practicado puso en evidencia exudados diseminados en todos los cuadrantes y hemorragias retinianas antiguas.

En días sucesivos se constató disminución de la fuerza muscular en el brazo derecho que, a los doce días de estadía, ya era una hemiplejía franca, asociada a disartria y estado de estupor, así como a episodios de convulsiones recurrentes. Se realizó una tomografía axial computadorizada (TAC) de cráneo que informó una imagen hipodensa parietal izquierda en relación con infarto cerebral; fue valorada por el Especialista en Neurología, que sugirió la realización de otros estudios de imagen para estimar la posibilidad de trombosis venosa intracraneal de tipo trombosis de venas corticales. En el estudio por resonancia magnética nuclear (RMN) se informó un marcado edema vasogénico en la región parieto

occipital izquierda que colapsaba el asta occipital del ventrículo lateral de ese lado (figura 1) y, en estudio de contraste, se planteó que la posibilidad de proceso ocupativo intracraneal debía tenerse presente. Fue evaluada por el Especialista en Neurocirugía, que planteó se trataba de un accidente cerebrovascular del territorio de irrigación de la arteria cerebral media; no hizo nuevas indicaciones hasta poder visualizar las imágenes. En la re-evaluación el Especialista en Neurología no consideró se tratara de un tumor y estimó una trombosis de venas corticales; sugirió una angio-TAC para valorar la permeabilidad venosa.

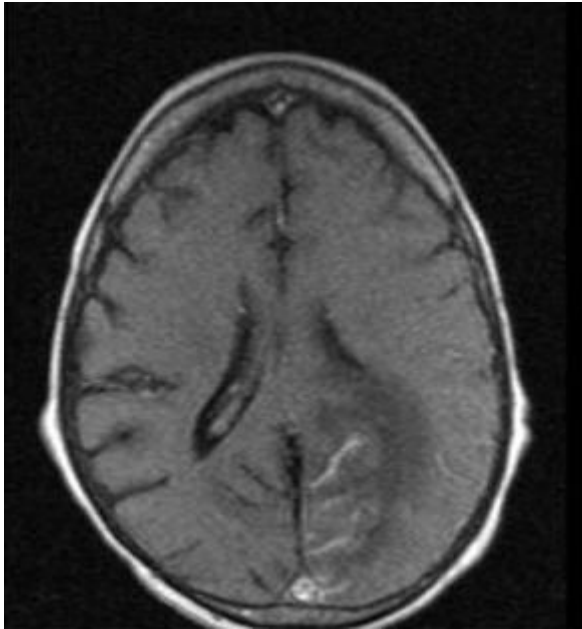


Figura 1. *Imagen de RMN que muestra un edema vasogénico en la región parieto occipital izquierda que colapsa con el asta occipital del ventrículo lateral y exhibe realce de los giros después de la inyección de contraste*

Se mantuvo con toma del sensorio y respuesta a estímulos dolorosos, aparecieron además polipnea, que requirió de entubación y, a posteriori, una traqueotomía, y úlceras en el pie izquierdo, que fueron tratadas por el Especialista en Angiología. Se realizó la TAC contrastada, en la que se describió no existía defecto de llenado en el seno sagital superior ni en el resto de los senos venosos, persistía una imagen hipodensa parietal izquierda de bordes imprecisos que realzaba los giros después de inyectado el contraste y no se definió lesión tumoral, por lo que se consideró el diagnóstico de infarto venoso. Llamaba la atención, desde el punto de vista clínico, la refractariedad de las convulsiones, que requirieron tratamiento con thiopental e incremento de la dosis de carbamazepina. Tenía abundantes secreciones respiratorias, de las que se aisló, en cultivo, una muestra de *Escherichia coli* -se indicó tratamiento antibiótico-; la hemogasometría informó alcalosis respiratoria e hipoxemia moderada. Durante su evolución aparecen escaras sépticas sacras, fiebre de 38°C y leucocitosis de $17,4 \times 10^9/l$.

Se realizó una nueva radiografía de tórax y se constataron lesiones inflamatorias en ambas bases pulmonares y no derrame ni neumotórax; se mantenía tratamiento con trifamox y gentamicina. En los días siguientes hubo una discreta mejoría neurológica y un score de Glasgow entre 10 y 12 puntos, se mantenía, en ocasiones, con convulsiones, pero estaba consciente y respiraba espontáneamente con oxígeno por traqueostomía (TQ), con hemodinámica estable, afebril y diuresis amplia. Se le practicó una gastrostomía y se dejó drenaje, la escara en la región sacra fue tratada con cura local. En los próximos días llamó la atención la exacerbación de las manifestaciones respiratorias con secreciones abundantes espesas de color amarillo verdoso por la TQ y a la

auscultación aparecen marcados roncosp y sibilantes, así como sub-crepitantes en ambos campos pulmonares. Un cultivo de secreción bronquial aisló *Acinetobacter*, resistente a múltiples discos, y se inició tetraciclina en el tratamiento. Días después se acentuó la insuficiencia respiratoria y se detectaron la ausencia de respiración por parada cardiorrespiratoria (PCR) y de tensión arterial y pulso, tenía pupilas midriáticas y en el electrocardiograma línea isoeleétrica; se declaró el fallecimiento.

Resultados de complementarios:

Hematocrito (Hto): 027vol%
Hemoglobina (Hb): inicial 5,6g/l, después 7,8g/l.
Leucocitos totales y conteo diferencial: normal (inicial)
Glicemia: 4.14mmol/l
Creatinina: 71micromol/l
Ácido úrico: 199mmol/l
Transaminasa glutámico-pirúvica (TGP): 16.9u/l,
Transaminasa glutámico-oxaloacética (TGO): 50,2u/l
Fosfatasa alcalina (FAL): 158UI/l
Gamma glutamil transpeptidasa (GGT): 105u/l
Lactato deshidrogenasa (LDH): 313UI/l
Proteínas totales: 76g/l
Albúmina: 2,9g/l
Globulinas. 53g/l

Otros complementarios:

Hb: 8.0g/l
Hto: 0,27vol%
Leucocitos totales: $5,3 \times 10^9/l$
Reticulocitos: $40 \times 10^9/t$
Plaquetas: $200 \times 10^9/l$

Ecocardiograma: no trombo intracavitario, aurícula derecha ligeramente dilatada, derrame pericárdico ligero hacia la pared lateral del ventrículo izquierdo, regurgitación mitral, tricuspídea y pulmonar ligera, motilidad regional normal, función sistólica global limítrofe y patrón de relajación prolongada.

DISCUSIÓN CLÍNICA

Dra. Maylín Acosta Álvarez
Especialista de I Grado en Medicina General Integral
Residente de 2do año en Hematología

Era una paciente con hemoglobinopatía SS e ingresos frecuentes en el Servicio de Hematología, fue admitida por fiebre, orinas turbias, desorientación y bradipsiquia y se planteó el diagnóstico de crisis vaso-oclusiva del sistema nervioso central (SNC). Se realizaron dos exanguíneos transfusión y se interconsultó con la Especialidad de Neurología, que descartó esta enfermedad e indicó una TAC de cráneo con el diagnóstico probable de trombosis venosa intracraneal. Se realizó un ecocardiograma para descartar causas cardio-embólicas u otro tipo de accidente cerebro-vascular. Los síndromes clínicos a considerar son: síndrome anémico, confusional, neurológico motor tipo hemipléjico, convulsivo y de insuficiencia vascular periférica.

Dr. Leonel Valdés Leiva
Especialista de I Grado en Medicina General Integral
Residente de 2do año en Medicina Interna

Se discute el caso de una paciente sicklémica de 47 años de edad que presentaba varios síndromes clínicos: síndrome anémico, neurológico motor, de condensación inflamatoria parenquimatosa pulmonar y de respuesta inflamatoria sistémica. Llegó al Cuerpo de Guardia con fiebre y desorientación que fue en progreso, a lo que se suman convulsiones y un defecto motor. Evidentemente se trataba de una paciente séptica e inmunocomprometida en la que era posible la ocurrencia de meningoencefalitis subaguda o de lesiones sépticas de tipo abscesos cerebrales, lo que podría explicar todos estos eventos y los hallazgos descritos en la TAC. No se realizaron punción lumbar ni estudio del líquido cefalorraquídeo en el Cuerpo de Guardia ni aparece descrito en otro momento, lo que sería de gran valor diagnóstico.

Dr. José Luis Rodríguez Monteagudo
Especialista de I y II Grados en Radiología
Profesor Auxiliar de la Universidad de Ciencias Médicas “Dr. Serafín Ruiz de Zárate Ruiz” de Villa Clara

Se hace el análisis de las imágenes de la TAC y la RMN y de la angio-TAC practicadas a la enferma. En la TAC inicial se describió un área hipointensa en el lóbulo parietal izquierdo en relación con un infarto cerebral. En la RMN, en las vistas T1 axial, se apreciaba un realce de los giros, pero sin imagen de lleno en el seno sagital superior y en secuencias T2, sin administración de contraste, un área hiperintensa con imagen en dedo de guante que sugería un área de proceso ocupante de espacio intracraneal que no necesariamente debía atribuirse a un tumor propiamente dicho. En las secuencias de angio-TAC multicorte y con imágenes de reconstrucción de volumen rendering se observó el seno sagital permeable, que persistía la imagen hipodensa en relación con un infarto venoso a nivel yuxtacortical y un realce de los giros, que son visibles en las fases agudas y subagudas de los infartos por trombosis de venas corticales.

Dra. Yilena Rodríguez Marrero
Especialista de I Grado en Medicina General Integral
Residente de 3er año en Hematología

Una vez planteados los síndromes clínicos de la enferma y las posibles enfermedades nosológicas a considerar se debe decir que padece una enfermedad hematológica de curso crónico, con crisis vaso-oclusivas y un fenotipo hemolítico, que es el que caracteriza este caso y favorece la presentación con crisis vaso-oclusivas del SNC. Existen factores de riesgo en este tipo de hemoglobinopatía para la aparición de complicaciones tales como un hermano que haya padecido la enfermedad, la anemia severa y la hipoxia, la presencia de leucocitosis, la trombocitosis, la velocidad de sedimentación globular aumentada y los antecedentes de ataque transitorio de isquemia, varios de ellos presentes en la enferma que, por demás, tiene un cuadro neurológico, por todo lo que se puede pensar en la crisis vaso-oclusiva del SNC en el sicklémico, por lo que se indicaron exanguíneo transfusiones parciales, anti-

agregantes plaquetarios y tratamiento antibiótico con cefalosporinas de tercera generación. Se descartó el infarto cerebral de etiología isquémica (más frecuente en la edad pediátrica) y el infarto cerebral hemorrágico, que aunque aparece más comúnmente en adultos, sus síntomas y la forma de presentación no apuntan a este tipo de evento. Se valoró, además, la posibilidad de enfermedad de Moya Moya, por ser frecuente en el paciente sicklémico como consecuencia de la vasculopatía que aparece secundariamente en ellos; no obstante, la enferma empeoró desde el punto de vista clínico. Se inter consultó oportunamente con los Servicios de Neurología y Radiología y se discutió la posibilidad de una infección oportunista asociada (tuberculosis, virus de inmunodeficiencia humana) o que la imagen topográfica descrita estuviese en relación con un absceso cerebral.

Dra. Agneris López Saserio
Especialista de I Grado en Medicina General Integral
Especialista de I Grado Hematología
Profesora Instructora de la Universidad de Ciencias Médicas “Dr. Serafín Ruiz de Zárate Ruiz” de Villa Clara

Hay que dirigir la praxis médica en el sentido de los principales problemas nosológicos planteados. La enfermedad neurológica subclínica puede obedecer a la vasculopatía proliferativa, que produce un déficit cognitivo característico de estos pacientes. Se trata de una lesión crónica con crisis de isquemia y lesiones de reperfusión que llevan a la estrechez de los vasos; el Doppler trans-craneal sería de utilidad en su diagnóstico. Las trombosis también aparecen como factor predisponente de accidente vascular encefálico de tipo arterial o trombosis venosa. Es importante señalar el defecto de la función leucocitaria que tienen estos enfermos con alteraciones de la expresión en las moléculas de adhesión leucocitarias y defectos en la fagocitosis que los hace susceptibles a infecciones por diferentes micro-organismos y a la aparición de una respuesta inflamatoria pobre ante las mismas; esto pudo jugar un rol determinante en esta paciente.

Dra. Rosa Oliday Ríos Jiménez
Especialista de I Grado en Medicina General Integral
Especialista de II Grado en Hematología
Profesora Instructora de la Universidad de Ciencias Médicas “Dr. Serafín Ruiz de Zárate Ruiz” de Villa Clara

En los pacientes sicklémicos con crisis vaso-oclusiva del SNC, aunque se instaure tratamiento, el índice de mortalidad es elevado y en un período corto de tiempo. Llamaba la atención la aparición de convulsiones y el empeoramiento neurológico progresivo. Se valora un factor de riesgo para infecciones oportunistas, por lo que hay que tener en cuenta que es una paciente desnutrida, con malas condiciones de vida y deterioro inmunológico; por lo que se podría plantear la posibilidad de una meningitis tuberculosa.

Dr. Eric González Fernández
Especialista de I Grado en Medicina General Integral
Especialista de I Grado en Medicina Interna
Profesor Instructor de la Universidad de Ciencias Médicas “Dr. Serafín Ruiz de Zárate Ruiz” de Villa Clara

El problema se enfoca desde otras aristas: debe tenerse en cuenta que se trata de una enferma sicklémica SS, de 47 años de edad, que por el tiempo de evolución de su enfermedad debe comportarse como una paciente asplénica. Acudió con los siguientes síntomas: fiebre elevada precedida de escalofríos, desorientación, taquicardia, polipnea discreta e hipotensión. La auto esplenectomía que ocurre en estos enfermos y su condición de inmunodepresión la torna susceptible a infecciones, sobre todo por gérmenes encapsulados como la *Neisseria meningitidis*, el *Streptococcus pneumoniae* (neumococo), la *Listeria monocytogenes* y el *Haemophilus influenzae*. Las dos últimas infecciones se descartan porque la listeriosis ocurre en pacientes con una inmunodepresión severa y la meningitis por *Haemophilus* no se observa prácticamente en adultos por la vacunación protectora a estos efectos. Las primeras son planteables al llegar con una fiebre íctica y desorientación, que alertan sobre la posibilidad de infección del SNC y el hallazgo posterior en el estudio tomográfico y otros estudios de neuroimagen que indican accidente vascular encefálico de tipo isquémico, el que puede presentarse como una de las principales complicaciones de la meningoencefalitis bacteriana. En numerosas series publicadas en adultos el neumococo ocupa el primer lugar en frecuencia y también en mortalidad, que alcanza el 20% y tiene la peculiaridad de que es un germen que afecta con mayor frecuencia a los enfermos sicklémicos. La causa de la tórpida evolución ulterior, atípica además, puede estar justificada por el uso de cefalosporinas de tercera generación en dosis convencionales; no se usaron en las dosis establecidas para la meningitis bacteriana. Se aclara que los antibióticos de elección en este tipo de meningitis deben reunir ciertas condiciones: deben ser bactericidas, atravesar la barrera hemato-encefálica, ser estables en medio ácido, deben tener poca afinidad para unión con proteínas plasmáticas y la dosis a emplear debe ser más elevada. Esto nos explicaría la atenuación de los síntomas en la enferma, pero la no curación del cuadro que pudiera obedecer a este tipo de meningitis; una opción válida en ella hubiera sido el estudio del líquido cefalorraquídeo. En resumen, se plantea la posibilidad de meningitis neumocócica, que se trató parcialmente, y de sepsis grave como causa de la muerte, se interpreta el accidente vascular encefálico como una complicación de la misma, al igual que la bronconeumonía bacteriana que presentó la enferma.

MSc. Dr. Alexis Morales Valdera
Máster en Urgencias y Emergencias Médicas
Especialista de I y II Grados en Medicina Intensiva
Especialista de I Grado en Medicina Interna

Las cinco causas de muerte más frecuentes en el sicklémico son el síndrome torácico agudo, las infecciones -meningitis, endocarditis y absceso cerebral-, los embolismos pulmonares (en pacientes con necrosis aséptica de la cabeza del fémur y embolismos grasos que alcanzan pulmones), los infartos de órganos y la insuficiencia renal aguda.

Dr. José Ángel Carrazana Camacho
Especialista en I Grado en Neurología

En esta enferma está bien argumentada la posibilidad de una trombosis venosa o arterial por todos los elementos debatidos y que no hay que reiterar. Solo

agregar, en cuanto a los fenómenos vaso-oclusivos, no olvidar los aneurismas micóticos que, al romperse, pueden provocar hemorragia en el espacio subaracnoideo y que los no rotos son causa de trombosis vascular e infarto en los tejidos.

Dr. Juan Gutiérrez Ronquillo
Especialista de I y II Grados en Neurología
Profesor Auxiliar de la Universidad de Ciencias Médicas “Dr. Serafín Ruiz de Zárate Ruiz” de Villa Clara

El empleo del término fasciculaciones es inapropiado pues es un signo de enfermedad neuromuscular y los movimientos descritos en la enferma correspondían a convulsiones focales en el curso de una meningoencefalitis con tromboflebitis craneal.

MSc. Dra. Martha Pérez de Alejo Rodríguez
Máster en Educación Médica Superior
Especialista de I y II Grados en Medicina Interna
Profesora Auxiliar de la Universidad de Ciencias Médicas “Dr. Serafín Ruiz de Zárate Ruiz” de Villa Clara

La discusión se refiere a una sicklémica que se descompensó en el curso de una infección con fallo de diferentes órganos. Se considera que las alteraciones presentes están en relación con los diagnósticos planteados de embolismo grasoso y enfermedad de Moya Moya.

INFORME FINAL. DEPARTAMENTO ANATOMÍA PATOLÓGICA

1. **Dra. Isabel González Alemán. Especialista de I y II Grados en Anatomía Patológica. Sección de Neuropatología. Profesora Auxiliar de la Universidad de Ciencias Médicas “Dr. Serafín Ruiz de Zárate Ruiz” de Villa Clara**
2. **Dra. Claudia Roche Albornos. Especialista de I Grado en Anatomía Patológica. Profesora Instructora de la Universidad de Ciencias Médicas “Dr. Serafín Ruiz de Zárate Ruiz” de Villa Clara**
3. **Dra. Betty Alonso Falcón. Residente de 3er año de Anatomía Patológica**
4. **Lic. Grethel Dueñas Ramírez. Licenciada en Citohistopatología**

CONCLUSIONES FINALES

En el estudio de necropsia aparecen alteraciones que están relacionadas con su enfermedad de base y originadas por hemólisis crónica, incremento en la formación de bilirrubina, estasis en los pequeños vasos con trombosis y alteraciones explicadas por la coexistencia de otras enfermedades.

El evento primario en la fisiopatología de la sickleemia es la polimerización de la hemoglobina SS desoxigenada que deforma los hematíes y los convierte en drepanocitos, los que obstruyen la microcirculación y suscitan un círculo vicioso de mayor hipoxia, polimerización y falciformación.¹ En las anemias hemolíticas la hemólisis sucede en el compartimiento intravascular o puede tener lugar cuando las células rojas son reconocidas como “extrañas” o resultan menos deformables para transitar por los espacios angostos de la microvasculatura y así son secuestradas en el sistema fagocítico mononuclear (SFM), a lo que sigue la fagocitosis.² La hemólisis extravascular explica la eritrocitosis inicial presente en

el bazo de estos enfermos, con fenómenos de trombosis, isquemia tisular e infartos, seguidos de reparación por cicatrización y fibrosis, que resultan en sustitución de este órgano por nódulos sideróticos y, finalmente, conducen a la autoesplenectomía (figura 2); en el estudio histológico estos fenómenos eran evidentes en el bazo y en el resto de los órganos del SFM. A la apertura del cráneo y el examen detallado de los senos venosos duros estos resultaron permeables; se retiró cuidadosamente la duramadre y se observó un área de ensanchamiento de circunvoluciones, con ingurgitación de las venas corticales en el lóbulo parietal izquierdo y cierto deslustre de las leptomeninges que, a los cortes, se correspondió con un infarto isquémico (figura 3, izquierda). Al corte llamaba la atención un aspecto escarchado de la leptomeninge que dibujaba como un ribete su entrada en los surcos y bordeaba las circunvoluciones cerebrales (figura 3, derecha).

Nódulos sideróticos de Gamna Gandy. H/E 20X.

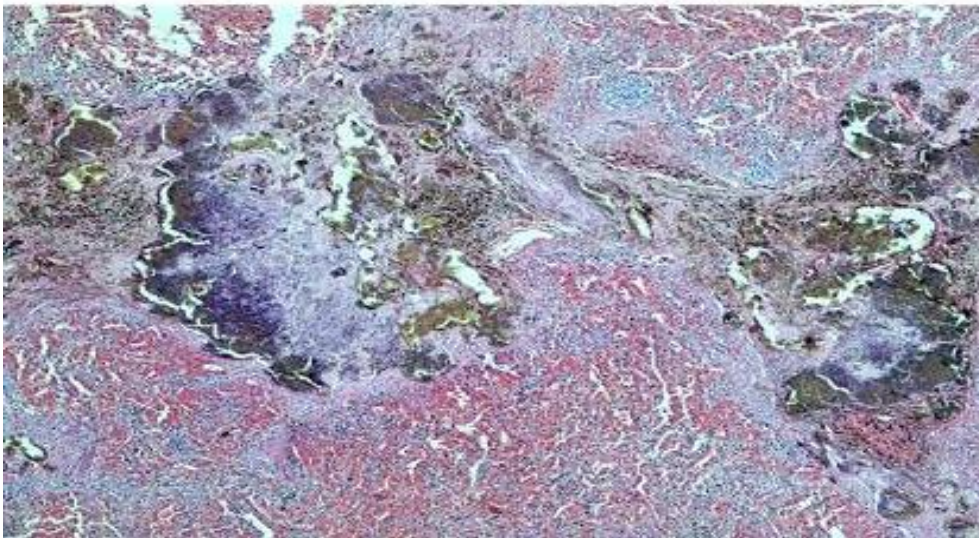


Figura 2.

Secciones del bazo que muestran una marcada congestión en la pulpa roja y las áreas de fibrosis con depósito de pigmento férrico y calcificación distrófica (nódulos sideróticos de la sickleemia)

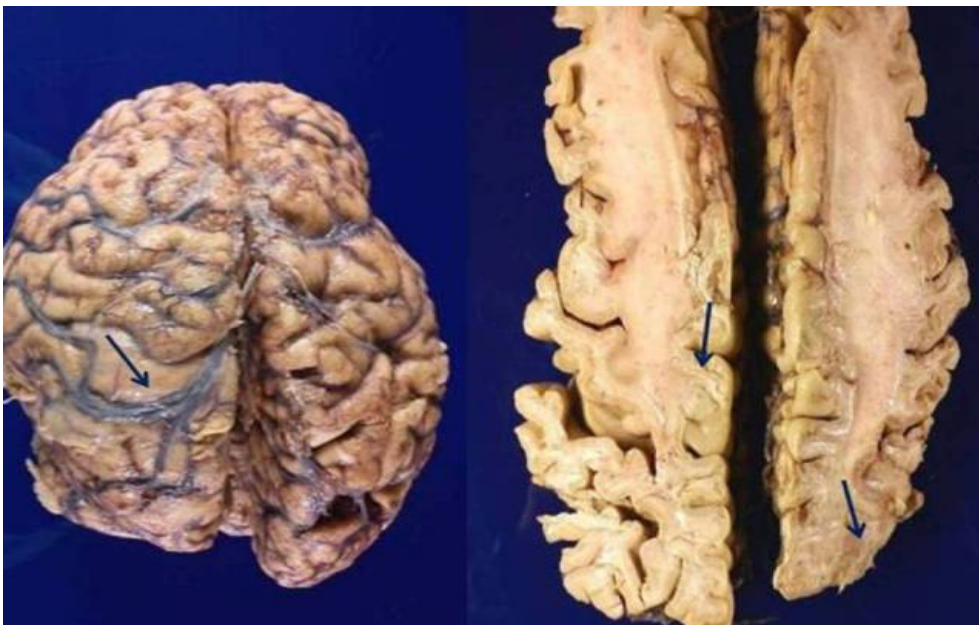

Figura 3.

izquierda. Vista lateral izquierda del encéfalo una vez retirada la duramadre. Destaca la tumefacción en el lóbulo parietal izquierdo y la trombosis de venas corticales (flecha).

Figura 3. derecha. *Corte de Viussens que ilustra el aspecto escarchado de las leptomeninges en toda la superficie y, más evidentemente, en la entrada de los surcos (flecha).*

En el resto de los órganos lo más significativo fue la existencia de una bronconeumonía bilateral, gastritis crónica y litiasis vesicular. En el estudio

histológico se corroboraron tres grupos de lesiones: unas secundarias a anemia severa y alteraciones vaso oclusivas, existencia de trombosis de venas corticales e infarto isquémico cerebral y una meningitis crónica con respuesta granulomatosa que podía responder a una etiología infecciosa o no infecciosa y que se necesitó precisar. Los patrones morfológicos de la respuesta inflamatoria provocados por la infección^{2,3} y el observar granulomas de aspecto estrellado con fibroblastos en la periferia y supuración central alertó de la posibilidad de una infección micótica del SNC, por lo que se procedió a la búsqueda exhaustiva de hongos, que fueron detectados con tinción de hematoxilina y eosina (H/E) y confirmados como tipo *Cryptococcus neoformans* con las tinciones histoquímicas de elección para la demostración de estos microorganismos⁴ (figura 4).

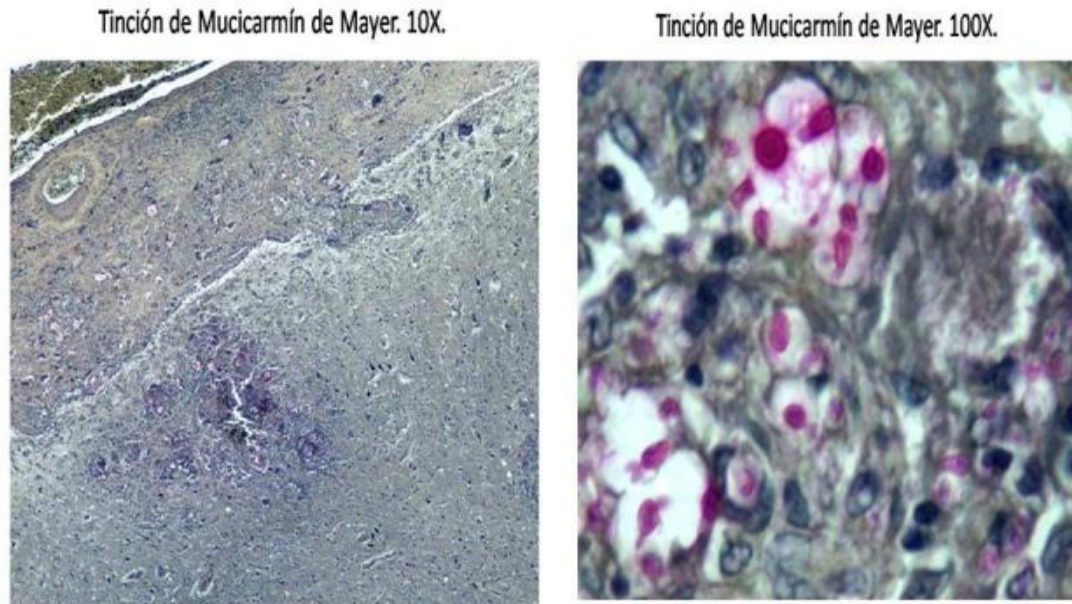


Figura 4. *Tinción histoquímica de Mucicarmín de Mayer para la demostración de hongos en los tejidos*

No es inusual el hallazgo de los tres grupos de lesiones referidas en el paciente: es bien conocido que entre los factores predisponentes para la trombosis venosa intracraneal existen factores genéticos y adquiridos y entre estos últimos se describen las meningitis⁵; además, el paciente sicklémico es susceptible de contraer infecciones por microorganismos encapsulados debido a la severa afectación de la función esplénica y a defectos en la función de la vía alterna del complemento que reduce la opsonización de tales microorganismos y su fagocitosis;^{2,6,7} está comprobada una estrecha vinculación entre la sickleemia, la inflamación tisular y la trombosis (figura 5).

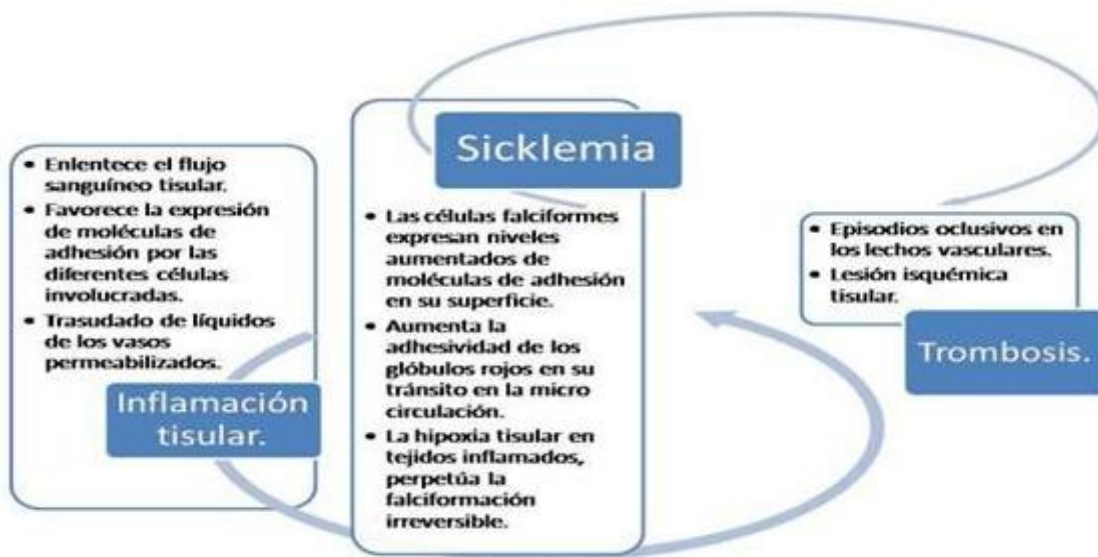


Figura 5. Gráfica que explica las relaciones fisiopatológicas entre las enfermedades presentes en la enferma

Los hallazgos clínicos reflejan las alteraciones morfológicas en los tejidos: la presencia de defectos focales y convulsiones están explicados por la trombosis venosa cortical y el infarto cerebral y todo el deterioro neurológico de la enferma por una meningitis fúngica que no ha tenido adecuado tratamiento.

En cuanto a los aspectos imagenológicos en la trombosis venosa intracraneal es preciso señalar que varios hallazgos pueden hacer sospechar su diagnóstico, tanto en la TAC como en la RMN: signos de oclusión venosa, alteraciones parenquimatosas y otros cambios secundarios a estasis venosa y signos de recanalización.⁸ Las alteraciones parenquimatosas subyacen en varios tipos de lesiones, entre ellas las hemorragias y las manifestaciones de edema citotóxico y vasogénico (o ambas). Este último es una de las alteraciones parenquimatosas más frecuentes en la trombosis venosa intracraneal, obedece al aumento de la presión venosa y se traduce en aumento del calibre o del número de venas visibles (especialmente en la RMN) o realce meníngeo por congestión venosa⁸, los que eran evidentes en esta enferma.

En relación a la meningitis por criptococo muy a menudo afecta a personas con sistema inmunitario debilitado y padecimientos de enfermedades crónicas, aparece más lentamente y en su forma de presentación se incluyen la fiebre, el cambio en el estado mental, el dolor de cabeza, las alucinaciones y la rigidez nuchal. Para cualquier paciente que se sospeche tiene una meningitis es importante llevar a cabo una punción lumbar para análisis del líquido cerebroespinal y la demostración de los hongos con la tinción de tinta china o nigrosina. Los medicamentos antimicóticos se usan para tratar esta forma de meningitis; la terapia intravenosa con anfotericina B es el tratamiento más común y, a menudo, se combina con 5 flucitosina. Un medicamento oral, fluconazol, en altas dosis, también puede ser efectivo contra esta infección y se puede emplear posteriormente en el ciclo de tratamiento.^{9,10} Los diagnósticos diferenciales a considerar son: las infecciones por hongos dismórficos que pueden afectar al SNC en forma de meningitis granulomatosa, las infecciones por mico bacterias, la sífilis, la neuroborreliosis, la neurosarcoidosis, la granulomatosis de Wegener y la angeítis granulomatosa del sistema nervioso central.^{11,12}

Diagnóstico Anatomopatológico:

- ❖ Causa directa de muerte: insuficiencia respiratoria aguda
- ❖ Causa intermedia de muerte: bronconeumonía bacteriana bilateral
- ❖ Causa intermedia de muerte: trombosis de venas corticales cerebrales e infarto parietal izquierdo
- ❖ Causa intermedia de muerte: meningitis por *Cryptococcus neoformans*
- ❖ Causa básica de muerte: sickleemia con hemoglobinopatía de tipo SS

REFERENCIAS BIBLIOGRÁFICAS

1. Svarch E. La drepanocitosis en Cuba. Estudio en niños. Rev Cubana Hematol Inmunol Hemoter. 2011 Ene-Mar; 27(1):51-7.
2. Kumar V, Cotran RS, Robbins SL. Robbins Patología Humana. 8va ed. Madrid: Elsevier; 2008.
3. Mayayo Artal E. Diagnóstico histopatológico de las micosis. Rev Iberoam Micol. 2004; 21:1-9.
4. Schwartz J. The diagnosis of deep mycoses by morphologic methods. Hum Pathol. 1982; 13: 519-33.
5. Nellar PG. Trombosis venosa cerebral. Rev Cubana Med. [Internet]. 2007[citado 13 Sep 2008]; 46(3): [aprox. 8 p]. Disponible en: http://scielo.sld.cu/scielo.php?script=sci_arttext&pid=S0034-75232007000300009&lng=es&nrm=iso&tlng=es
6. Kato GJ, Heibel RP, Steinberg MH, Gladwin MT. Vasculopathy in sickle cell disease: Biology, pathophysiology, genetics, translational medicine, an new research directions. Am J Hematol. 2009; 84: 618-25.
7. Meningitis [Internet]. Wikipedia, la enciclopedia libre [actualizado 8 Ene 2009; citado 12 Sep 2011]. Disponible en: <http://es.wikipedia.org/wiki/Meningitis>
8. Hirsh M, Torres GA. Trombosis venosa intracraneal. Signos imagenológicos y errores frecuentes. Rev Chil Radiol. 2010; 16(4): 175-87.
9. Kauffman CA. Cryptococcosis. In: Goldman L, Ausiello D, eds. Cecil Medicine. 23 ed. Philadelphia, Pa: Saunders Elsevier; 2007. p. 357.
10. National Institute of Neurological Disorders and Stroke. Meningitis y encefalitis [Internet]. 2012 Feb. [actualizado 27 Feb 2012; citado 2 Oct 2012]. Disponible en: http://espanol.ninds.nih.gov/trastornos/meningitis_y_encefalitis.htm
11. Allan HR, Brown RH. Infections of the nervous system (Bacterial, Fungal, Spirochetal, Parasitic) and Sarcoidosis. En: Adams and Victor´s Principles of Neurology. New York: Mc Graw-Hill; 2005. p. 592-630.
12. Velasco F, Zarranz JJ. Enfermedades infecciosas del sistema nervioso central. En: Zarranz JJ. Neurología. España: Elsevier; 2008. p. 281-335.