

INFORME DE CASO

Neuroma apendicular

MSc. Dr. Isnay Arbelo Hernández¹, Dra. Yuleiny Pérez Santana², Dr.C. Abraham Dimas Reyes Pérez¹¹Hospital Militar Clínico Quirúrgico "Comandante Manuel Fajardo", Santa Clara, Villa Clara, Cuba²Hospital Ginecoobstétrico "Mariana Grajales", Santa Clara

RESUMEN

Los tumores apendiculares tienen una baja incidencia que varía entre el 0.2% y el 0.5% de todas las neoplasias gastrointestinales. El neuroma apendicular es un tumor benigno que se caracteriza por ser un proceso reparativo fusocelular secundario a úlcera e inflamación de la mucosa y patogénicamente similar a las reparaciones neurales observadas en otras partes del aparato digestivo. Se presenta un paciente varón de 21 años de edad con un neuroma apendicular que fue intervenido quirúrgicamente y evolucionó sin complicaciones.

Palabras clave: neuroma, apéndice

ABSTRACT

The appendicular tumors have a low incidence ranging between 0.2% and 0.5% of all gastrointestinal malignancies. The appendicular neuroma is a benign tumor that is characterized to be a secondary fusocellular reparative process to ulcer and inflammation of the mucosa and pathogenetically similar to neural repairs observed in other parts of the digestive system. A male patient of 21 years old with an appendicular neuroma who was operated on and evolved without complications.

Key word: neuroma, appendix

Los tumores apendiculares tienen una baja incidencia que varía, aproximadamente, entre el 0.2% y el 0.5% de todas las neoplasias gastrointestinales; se encuentra en una frecuencia menor de un 2% de todos los pacientes sometidos a apendicectomía de urgencia por apendicitis. En algunos casos excepcionales el diagnóstico de un tumor apendicular se sospecha durante la intervención quirúrgica o en el período preoperatorio y es un problema respecto al tratamiento quirúrgico apropiado en esta circunstancia.¹

Los tumores apendiculares pueden ser benignos (el cistoadenomamucinoso asociado a otros tumores del ovario o el colon, el mucocele simple, los neuromas -hiperplasia neuromatosa del apéndice-, los neurofibromas en pacientes con neurofibromatosis tipo I y los tumores estromales) y maligno, que se encuentra, con mayor frecuencia, del 50% al 70% de todos los casos, es el tumor neuroendocrino bien diferenciado, con una incidencia que varía entre 0.1% a 1.5% y una prevalencia de 0.32%.^{1,2}

El diagnóstico diferencial entre el neuroma apendicular y la apendicitis aguda es difícil, pues la presentación habitual de la mayoría de estos tumores es el proceso

inflamatorio agudo del apéndice, razón por la que el diagnóstico definitivo se conoce solo con el informe histopatológico.³

PRESENTACIÓN DEL PACIENTE

Se trata de un paciente masculino de 21 años de edad, con antecedentes patológicos familiares y personales de salud, que fue ingresado en el Hospital Militar "Comandante Manuel Fajardo Rivero" de la Ciudad de Santa Clara, Provincia de Villa Clara, por presentar un cuadro clínico caracterizado por dolor abdominal localizado en el epigastrio, de moderada intensidad, con cinco horas de evolución, que progresivamente se localizó en la fosa ilíaca derecha, acompañado de vómitos, sin restos de alimentos, en número de cuatro. En el examen físico se constató dolor en la fosa ilíaca derecha a la palpación superficial y profunda y no presencia de reacción peritoneal ni contractura muscular. La biometría hemática mostró leucocitos -en sangre periférica- de $12 \times 10^9/l$ con 78% de neutrófilos en el conteo diferencial de leucocitos. Se hizo un diagnóstico clínico de apendicitis aguda. Fue intervenido quirúrgicamente y se encontró, en el acto operatorio, un apéndice cecal con localización inferointerna, eréctil, turgente y vascularizado en su tercio medio y distal; se realizó la resección quirúrgica.

El espécimen quirúrgico macroscópicamente midió 9.0x1.2x1.0cm (figura 1). Al corte longitudinal el apéndice cecal exhibía una obliteración de la porción distal de la luz por tejido firme blanco-amarillo que histológicamente mostraba una proliferación de células fusiformes ondulantes con procesos citoplasmáticos eosinófilos dispuestos en agregados laxos y entremezclados con tejido fibroadiposo mixoide y células inflamatorias (figura 2).

El paciente evolucionó satisfactoriamente, sin complicaciones, y fue egresado luego de dos días de estadía hospitalaria.

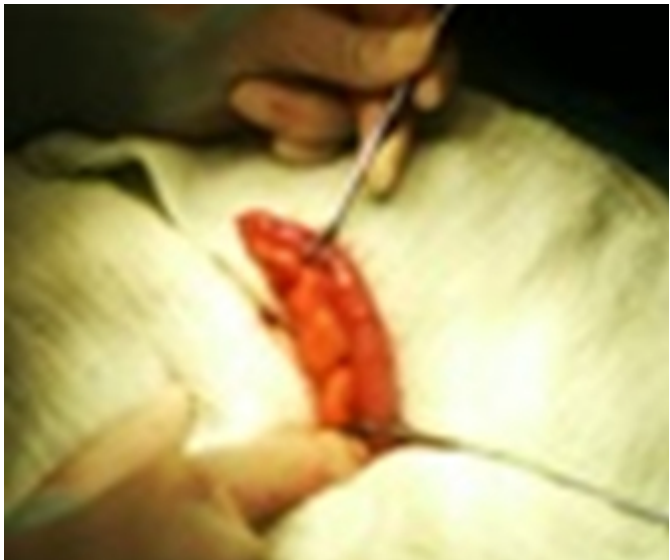


Figura 1. Apéndice cecal macroscópico

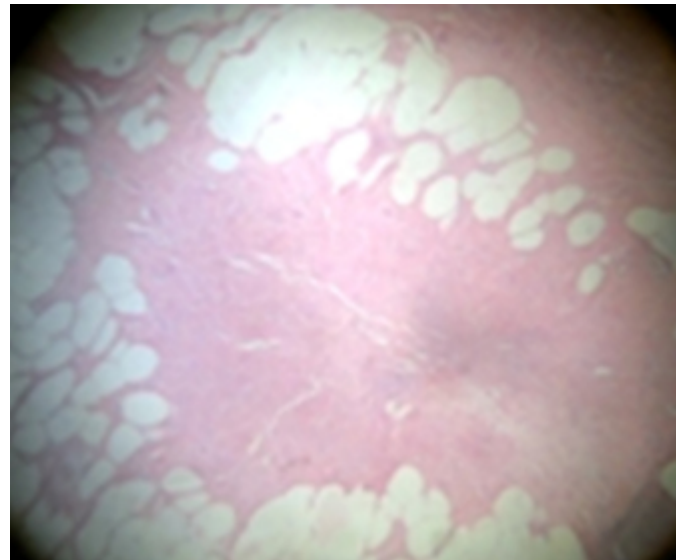


Figura 2. Imagen del neuroma apendicular

COMENTARIO FINAL

El neuroma apendicular es un proceso reparativo fusocelular, secundario a úlcera e inflamación de la mucosa, y patogénicamente similar a las reparaciones neurales observadas en otras partes del aparato digestivo. De acuerdo con esta hipótesis estos neuromas, producidos por episodios repetitivos de inflamación y obstrucción de la luz apendicular, se originan como respuesta adaptativa para disminuir la posibilidad de inflamación y obstrucción subsecuentes.⁴

Se ha informado en la literatura que aproximadamente el 30% de las muestras de apéndices resecaadas muestran obliteración fibrosa y que predomina la proliferación de células neurogénicas. Recientemente se ha propuesto el término de neuroma apendicular como diagnóstico del estudio patológico. Los mecanismos moleculares que justifican esta enfermedad permanecen desconocidos, se ha planteado que se desarrolla por hiperplasia de células neuroendocrinas secundaria a la proliferación de tejido fibrótico e inflamatorio crónico.⁵

Por lo general, la obliteración de la luz se encuentra, inicialmente, en la parte distal del apéndice y avanza de manera progresiva en dirección proximal. Se ha informado de casos aislados de neurofibroma plexiforme en el apéndice cecal de pacientes con enfermedad de Von Recklinghausen, en esos casos hubo engrosamiento de la pared apendicular o nódulos que se extendían a lo largo del mesenterio; sin embargo, a diferencia del caso que se expone, el examen microscópico en los casos de neurofibromatosis reveló una arquitectura plexiforme característica con proliferación de todos los elementos celulares encontrados en el nervio periférico.⁶ Olsen⁷ informó de un caso de neurofibroma gigante no asociado con la enfermedad de Von Recklinghausen en el que hubo engrosamiento del apéndice e infiltración de la pared por la proliferación neuromatosa. En el caso presentado no hubo antecedentes familiares o datos clínicos de enfermedad de Von Recklinghausen o neurofibromas en otros sitios anatómicos.

REFERENCIAS BIBLIOGRÁFICAS

1. Beltran SMA, Tapia LR, Madriaga GJ, Díaz JRI, Larraín TC, Jaramillo L, et al. Tumores malignos del apéndice cecal en pacientes operados por apendicitis en la IV Región de Chile. Rev Chil Cir [Internet]. 2013 [citado 2015 Abr 21];65(6):509-514. Disponible en: http://www.scielo.cl/scielo.php?script=sci_arttext&pid=S0718-40262013000600006&lng=es
2. Lara Torres CO, Soria Céspedes DR, Piña Oviedo S, Ortiz Hidalgo C. Presentación simultánea de enfermedad diverticular del apéndice cecal y neuroma apendicular que protruye a través de defectos múltiples de la pared muscular. Patol Rev Latinoam [Internet]. 2010 [citado 21 Abr 2015];48(4):243-245. Disponible en: http://www.imbiomed.com.mx/1/1/articulos.php?method=showDetail&id_articulo=72780&id_seccion=4363&id_ejemplar=7266&id_revista=279
3. Gupta K, Solanki A, Vasishta RK. Appendiceal neuroma: report of an elusive neuroma. Trop Gastroenterol [Internet]. 2011 [citado 21 Abr 2015];32(4):332–333. Disponible en: <http://www.tropicalgastro.com/articles/32/4/appendiceal-neuroma.html>

4. Patel AV, Friedman M, MacDermott RP. Crohn's disease patient with right lower quadrant abdominal pain for 20 years due to an appendiceal neuroma (fibrous obliteration of the appendix). *Inflamm Bowel Dis* [Internet]. 2010 [citado 20 Mar 2015]; 16(7): 1093–1094. Disponible en: http://journals.lww.com/ibdjournal/Citation/2010/07000/Crohn_s_Disease_Patient_wi_th_Right_Lower_Quadrant.5.aspx
5. Emre A, Akbulut S, Bozdog Z, Yilmaz M, Kanlioz M, Emre R, et al. Routine histopathologic examination of appendectomy specimens: retrospective analysis of 1255 patients. *Int Surg* [Internet]. 2013 [citado 21 Abr 2015]; 98(4): 354-362. Disponible en: <http://www.ncbi.nlm.nih.gov/pubmed/24229023>
6. Yilmaz M, Akbulut S, Kutluturk K, Sahin N, Arabaci E, Ara C, et al. Unusual histopathological findings in appendectomy specimens from patients with suspected acute appendicitis. *World Journal Gastroenterol* [Internet]. 2013 [citado 21 Abr 2015]; 19(25): 4015-4022. Disponible en: <http://www.ncbi.nlm.nih.gov/pmc/articles/PMC3703189/>
7. Olsen BS, Holck S. Neurogenous hyperplasia leading to appendiceal obliteration: an immunohistochemical study of 237 cases. *Histopathology* 1987; 11(8): 843-849.

Recibido: 27-10-2015

Aprobado: 12-4-2016

Isnay Arbelo Hernández. Hospital Clínico Quirúrgico "Comandante Manuel Fajardo Rivero". Complejo Cultural "Abel Santamaría Cuadrado". Santa Clara, Villa Clara, Cuba. Código Postal: 50100 Teléfono: 42206061 isnayah@infomed.sld.cu