

Acta Médica del Centro / Vol. 7 No. 2 2013

INFORME DE CASO

Úlceras de esófago

Esophageal ulcers

MSc. Dr. Yosvany Medina Garrido¹
Dra. Amarilis Concepción Delgado²
Dra. Esther Lidia González González¹

¹Hospital Clínico Quirúrgico "Arnaldo Milián Castro", Santa Clara, Villa Clara, Cuba

²Policlínico "Chiqui Gómez Lubián", Santa Clara

RESUMEN

Se presenta un paciente masculino que acudió a la Consulta de Gastroenterología por presentar molestias en la boca además de dificultades al tragar sólidos; no refirió ningún otro síntoma. Se decidió realizar una esofagogastroduodenoscopia que demostró, próxima a la unión gastroesofágica, la presencia de dos úlceras en espejo; se constató que la causa fue la ingestión de medicamentos. Se inició tratamiento con sucralfato y los síntomas mejoraron en un lapso de siete días.

Palabras clave: úlceras de esófago

ABSTRACT

The case of a male patient who attended the Gastroenterology Consultation due to discomfort in the mouth, as well as difficulty in swallowing solids, is reported. The patient had no other symptoms. It was decided to perform an esophagogastroduodenoscopy, which showed the presence of two mirror ulcers near the gastroesophageal junction. It was determined that the cause was the ingestion of drugs. Sucralfate treatment was started and symptoms improved within seven days.

Key words: esophageal ulcers

La lesión esofágica inducida por medicamentos (MIEI, por sus siglas en inglés), también conocida como úlcera por píldoras (pills ulcers), se ha

informado desde 1970 y es ocasionada por medicamentos ingeridos que ocasionan irritación o daño local en la mucosa esofágica.¹⁻³ Las úlceras del esófago no son frecuentes y también son una causa rara de sangrado digestivo alto.

Las úlceras secundarias al reflujo gastroesofágico representan el 65%,⁴ mientras que las ocasionadas por medicamentos representan el 22%, seguidas por las de origen infeccioso (micótico o viral) y por las provocadas por cáusticos o por cuerpos extraños.^{4,5}

PRESENTACIÓN DEL PACIENTE

Joven de 19 años, soltero, estudiante, que fue remitido de la Consulta de Estomatología por presentar ardor lingual, sabor metálico en la boca y aftas orales a repetición. Cuando llegó a la Consulta de Gastroenterología refirió, además, la presencia de disfagia a sólidos no progresiva y dolor opresivo retroesternal, no irradiado, de siete días de evolución; no informó fiebre, ni escalofríos, ni síntomas faríngeos o respiratorios, ni tampoco síntomas dispépticos, ni ingestión accidental de cuerpos extraños, ni pérdida de peso. Una semana antes de la aparición de la disfagia y el ardor lingual el paciente recibía tratamiento para el acné con tetraciclina a altas dosis.

Examen físico: normal

Se realizó una esofagogastroduodenoscopia (EGD) que demostró, próximas a la unión gastroesofágica, dos úlceras en espejo, de 5mm de diámetro cada una, redondeadas, cubiertas por fibrina y sin alteración del calibre (figura 1); el estómago y el duodeno tenían aspecto normal.

Se inició el tratamiento con sucralfato y se apreció la mejoría de los síntomas en un lapso de siete días (figura 2).

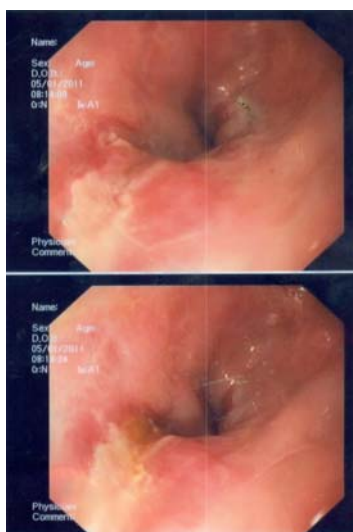


Figura 1. Antes del tratamiento

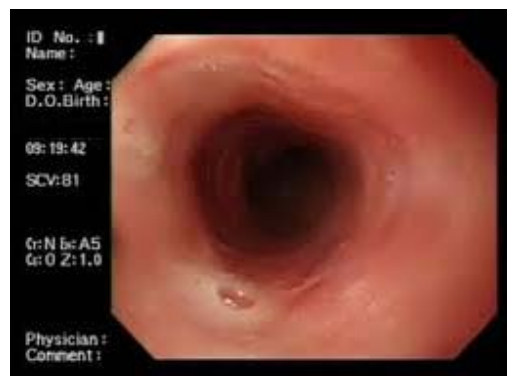

Figura 2. Después del tratamiento

COMENTARIO FINAL

Más de cien medicamentos han sido informados como causantes de MIEI. Más de la mitad de los casos están asociados a terapias con antibióticos como la doxiciclina, la tetraciclina, la clindamicina, la minociclina y la eritromicina;³⁻⁵ otros medicamentos involucrados y de frecuente prescripción incluyen la aspirina, la aspirina+codeína, el ibuprofeno, la indometacina, el sulfato ferroso, la quinidina, la teofilina, el ácido ascórbico y los alendronatos.^{6,7}

Los pacientes vienen a la consulta por síntomas como la disfagia súbita o de corta evolución (40%) -como el caso que se informa-, además por vómitos (60%), por dolor retroesternal de características urente u opresivo (70%) y por odinofagia (75%), que se manifiestan horas o días después de iniciar tratamientos por vía oral; excepcionalmente presentan hematemesis (15%) o perforación del órgano (3%).^{2,8}

La esofagoscopia permite identificar fácilmente las úlceras, cuya localización más frecuente es el tercio medio (cerca a la compresión producida por el arco aórtico, que es una zona de reducción fisiológica de la amplitud de las ondas peristálticas),^{7,9} con un diámetro promedio de 2.5cm y generalmente únicas, aunque se han informado múltiples ulceraciones de bordes levantados ("kissing ulcers") y, ocasionalmente, se identifica el medicamento adherido a la lesión ulcerada.^{1,7,8} La endoscopia también permite diagnosticar complicaciones como el sangrado, la estenosis o la perforación, además de observar alteraciones anatómicas que predispongan al MIEI.

La mayoría de los pacientes no presenta enfermedades esofágicas (anomalías anatómicas o funcionales del esófago) previas al episodio de MIEI.^{6,10}

Los ancianos son un grupo de alto riesgo, pueden presentar alteraciones de la motilidad esofágica como consecuencia de padecer enfermedad neurológica, tejido colágeno y diabetes mellitas; también pueden presentar alteraciones anatómicas del esófago como compresiones extrínsecas por ensanchamiento del arco aórtico por hipertrofia de la aurícula izquierda. Muchos están polimedicados, y algunos de esos fármacos pueden alterar la producción de saliva y la motilidad esofágica y aumentar la adherencia de estos a la mucosa y el riesgo de daño local.^{1,10} En este grupo etario se ha observado mayor frecuencia de secuelas graves de la MEIE como la estenosis (entre el 12% y el 25% de los casos) que requieren dilataciones posteriores.

Tratamiento

Hoy en día se utilizan sustancias que se adhieran firmemente a la zona ulcerada, como el sucralfato, que logra mejoría de los síntomas en un tiempo promedio de tres días. Se lleva a cabo el manejo sintomático de la disfagia con modificaciones de la dieta (dieta líquida, blanda), que pudiera emplearse eventualmente.^{2,8}

La suspensión del medicamento causante de la MIEI y su cambio por otro fármaco con menos potencialidad de lesión mucosa deberá considerarse; de presentarse complicaciones tendrán su manejo específico.

REFERENCIAS BIBLIOGRÁFICAS

1. Higuchi D, Sugawa C, Shah SH, Tokioka S, Luca CE. Etiology, treatment and outcome of esophageal ulcers: a 10 year experience in an urban emergency hospital. *J Gastrointest Surg.* 2003 Nov;7(7):836-42.
2. O'Neill JL, Remington TL. Drug-induced esophageal injuries and dysphagia. *Ann Pharmacother.* 2003;37:1675-84.
3. Petersen KU, Jaspersen D. Medication-induced oesophageal disorders. *Expert Opin Drug Saf.* 2003;2:495-507.
4. Katar AJ. Oral medication-induced esophageal injury in elderly patients. *Am J Med Sci.* 2003;326:133-5.
5. Zepeda G. Imágenes clínicas en gastroenterología. Esófago de Barrett. *Rev Gastroenterol Mex.* 2008 Jan-Mar;73(1):48.
6. Spechler SJ, Lee E. Long term outcome of medical and surgical therapies of gastroesophageal reflux disease. Follow-up of randomized controlled trial. *JAMA.* 2006;285:2331-8.
7. Remes-Troche JM, Ramírez-Arias JF, Gómez-Escudero O, Valdovinos-Andraca F, Vargas-Vorackova F. La vigilancia endoscópica recomendada en pacientes con esófago de Barrett es una estrategia costo-efectiva? *Rev Gastroenterol Mex.* 2006 Jan-Mar;71(1):46-54.
8. Martínez Munitiz V, Ortiz A, Ruiz Navarro MD, Parrilla P. Monitorización ambulatoria del pH esofágico con pH-metría sin sonda (sistema Bravo(R)). Estudio de tolerancia, seguridad y eficacia. *Cir Esp.* 2008 Oct;84(4):201-9.
9. Lanás A, Alcedo G. Quimio prevención en adenocarcinoma de esófago. *Acta Gastroenterol Latinoam.* 2007 Mar;37(1):37-48.
10. Vargas C. Esófago de Barrett: prevalencia y factores de riesgo en el Hospital Nacional "Arzobispo Loayza" Lima-Perú. *Rev Gastroenterol Perú.* 2010 Oct-Dec;30(4):284-304.

Recibido: 13-2-13

Aprobado: 2-4-13

Yosvany Medina Garrido. Hospital Clínico Quirúrgico "Arnaldo Milián Castro". Avenida Hospital Nuevo e/ Doble Vía y Circunvalación. Santa Clara, Villa Clara, Cuba. Código Postal: 50200 Teléfono: (53)(42)270000. Correo electrónico: yosvanymg@hamc.vcl.sld.cu