

CLÍNICO PATOLÓGICA

Mesotelioma maligno epitelioides

Dra. Tamara Riverol Díaz, MSc. Dra. Arletis Ferrer Pérez, Dr. Johamel Ramos Váldez, Dr. Adalberto Olivera Echeverría, Dr. Maikel Caraballo Fernández, Dr. Erick González Fernández, Dr. Yoel Santos Treto, Dr. Luis Alberto Santos Pérez

Hospital Clínico Quirúrgico "Arnaldo Milián Castro", Santa Clara, Villa Clara, Cuba

RESUMEN

Se trata de un paciente masculino de 57 años, con antecedentes patológicos personales de ser fumador y de padecer alcoholismo, hipertensión arterial, miocardiopatía dilatada y enfermedad renal crónica estadio V. Tuvo varios ingresos por derrame pleural, en uno de ellos se apreció aspecto serohemático del líquido con estudio citológico negativo de células neoplásicas. Evolucionó tórpidamente y se sumaron al derrame la disfagia, la fiebre, la hemoptisis y una epigastralgia intensa. Los hallazgos anatomopatológicos mostraron un mesotelioma maligno tipo epitelioides con invasión al pulmón, al diafragma y al pericardio que lo llevó a fallecer con un tromboembolismo pulmonar en silla de montar. Las características morfológicas de este tumor son muy similares al adenocarcinoma, por lo que se requieren técnicas citoquímicas especiales para su diagnóstico.

Palabras clave: mesotelioma, embolia pulmonar

ABSTRACT

This is a male patient of 57 years old with personal medical history of smoking, and to suffer alcoholism, high blood pressure, dilated cardiomyopathy and chronic kidney disease stage V. He had several hospital admissions by pleural effusion in one of them was appreciated serohematic aspect of the liquid with negative cytological study of neoplastic cells. He evolved torpidly and joined to effusion dysphagia, fever, hemoptysis and intense epigastric pain. Pathological findings showed a malignant mesothelioma type epithelioid with invasion to the lung, the diaphragm and the pericardium that led him to death with a pulmonary embolism saddle. The morphological characteristics of this tumor are very similar to adenocarcinoma, so special cytochemical techniques are required for diagnosis.

Key words: mesothelioma, pulmonary embolism

PRESENTACIÓN DEL CASO

Datos generales:

Ingresó: 14-12-2015 Falleció: 18-12-2015 Estadía: cuatro días

Servicios implicados: Medicina Interna, Nefrología, Cardiología y Angiología.

Paciente masculino de 57 años de edad con antecedentes patológicos personales de ser fumador inveterado y alcohólico crónico y de padecer hipertensión arterial con tratamiento desde hacia un año, de enfermedad renal crónica (ERC) estadio V

y de miocardiopatía dilatada con tratamiento farmacológico acorde a las enfermedades de base. Se recogió la historia de varios ingresos anteriores por derrame pleural. Un ingreso fue en la Sala de Nefrología por disnea y fiebre, con 21 días de estadía; fue egresado a solicitud del familiar; durante este ingreso se realizó toracocentesis con extracción de líquido serohemático. Veinticuatro horas después reingresó con diagnóstico de estado postoperatorio de pleurotomía mínima baja izquierda y hemotórax severo, ERC estadio V secundaria a nefropatía vascular, insuficiencia cardíaca por miocardiopatía dilatada.

Los complementarios indicados mostraron los siguientes resultados:

Hematocrito (Hto): 0.37vol%

Leucocitos: $10.2 \times 10^9/l$

Neutrófilos: 0.67

Linfocitos: 0.33

Conteo de plaquetas: $240 \times 10^9/g/l$

Tiempo de coagulación: 9xminutos

Tiempo de sangramiento: 1xminuto

Tiempo de protrombina control 14seg, paciente 15seg

Tiempo de protrombina control 28seg, paciente 30seg

Glicemia: 5.4mmol/l

Creatinina: 547micromol/l

Ácido úrico: 547.8mmol/l

Colesterol: 2.58mmol/l

Transaminasa glutámico pirúvica (TGP): 8.2UI/l

Transaminasa glutámico oxalacética (TGO): 7.6UI/l

Fosfatasa alcalina: 99UI/l

Proteínas totales: 63.2g/l, albúmina: 33.2g/l, globulinas: 30g/l

Calcio: 0.98meq/l

Fósforo: 2.07meq/l

Sodio: 131meq/l

Potasio: 6meq/l

Cloro: 104meq/l

Hemocultivo y esputo bacteriológico: sin crecimiento bacteriano

Esputo bacilo ácido alcohol resistente (BAAR) directo codificación 0 y cultivo contaminado

Líquido pleural citoquímico: tinción de Gram negativo, bacterias con diferentes morfologías y afinidad tintorial, sin predominio. Citológico: negativo de células neoplásicas

Electrocardiograma (EKG): eje izquierdo, posición -30° horizontal, taquicardia sinusal, hipertrofia del ventrículo izquierdo.

Ultrasonido renal: riñón derecho de 10.3x4.7cm, parénquima de 1.2cm, quiste de 1.2cm en polo superior, aumento de la ecogenicidad grado II sin cálculos ni dilataciones; riñón izquierdo 9.5x4.8cm, pobre parénquima, ecogenicidad grado II-III, quiste en porción media, no litiasis ni dilataciones.

Rayos X (Rx) de tórax: derrame pleural bilateral, más evidente hacia el lado izquierdo, con presencia de tabiques a ese nivel.

Ecocardiograma (ECO): función de eyección del ventrículo izquierdo (FEVI) 33%, insuficiencia mitral ligera, no trombo, no derrame, resto normal.

Se le puso tratamiento (hidratación, amlodipino, furosemida, aminofilina, digoxina y cefotaxima) y fue egresado.

Tiempo después el paciente acudió al Cuerpo de Guardia de Medicina Interna del Hospital Provincial Universitario "Arnaldo Milián Castro" de la Ciudad de Santa Clara, Provincia de Villa Clara, por presentar, desde hacía unas semanas, pérdida de peso, anorexia y disfagia a los sólidos con dolor a nivel epigástrico y de la región torácica posterior, así como tos y expectoración con estrías de sangre. Se recibió en el Cuerpo de Guardia a un enfermo con epigastralgia, afebril, con anorexia, sin vómitos, que tuvo una diarrea fétida abundante sin moco ni sangre y que estaba bien hidratado. Al examen físico la piel y las mucosas estaban hipocoloreadas, con tinte amarillo pajizo, el tejido celular subcutáneo (TCS) no infiltrado, el abdomen doloroso a la palpación en epigastrio, ruidos hidroaéreos (RHA) presentes, no presentaba visceromegalias, tenía una tensión arterial (TA) de 110/80mmHg, una frecuencia cardíaca central (FCC) de 78xminuto, la frecuencia respiratoria (FR) de 26xminuto y la temperatura de 37°C. Se indicaron complementarios que mostraron

Hto: 0.25vol%

Conteo de plaquetas: 110×10^9 /l

Glicemia: 8mmol/l

Creatinina: 500mmol/l

Fue ingresado en la Sala de Medicina Interna con impresión diagnóstica de disfagia en estudio y síndrome cardiorrenal; se indicó un tratamiento paliativo: hidratación, dipirona, ranitidina, furosemida, digoxina, nifedipino y aminofilina.

Al segundo día presentó menos disfagia y toleró líquidos por vía oral. Fue informado de estable, con discreta disnea, una diuresis 800ml en 24 horas, ruidos cardíacos arrítmicos y taquicardia de 112xminuto, murmullo vesicular en la base pulmonar izquierda disminuido y el resto normal.

Se mantuvo con disnea, que se incrementó con persistencia de la disfagia. Se le realizaron otros complementarios:

Ultrasonido abdominal: hígado que rebasaba el reborde costal en 3cm, dilatación de la vena cava y suprahepática, vesícula y colédoco normal

Rx de tórax: cardiomegalia a expensas del ventrículo izquierdo, hilios congestivos, no lesiones pleuropulmonares

Hto: 0.24vol%

Leucocitos: 6×10^9 /l

Neutrófilos: 76

Linfocitos: 24

Conteo de plaquetas: 110×10^9 /l

Glicemia: 6.6mmol/l

Creatinina: 527mmol/l

TGP: 24.2UI/l

Colesterol: 2.18mmol/l

Triglicéridos: 0.92mmol/l

Proteínas totales: 59.2g/l, albúmina: 28g/l

Bilirrubina total: 7.6ummol/l (para la directa y la indirecta no reactivo)

Fosfatasa alcalina: 165UI/l

Ácido úrico: 684mmol/l

Al cuarto día del ingreso presentó epigastralgia intensa de aparición brusca y toma del estado general, estaba consciente, con parámetros vitales normales, tonos cardiacos rítmicos y un Hto de 0.32vol%. Se indicó una gasometría arterial: Ph: 7.35, PaCO₂: 23.2mmHg, PaO₂: 175.6mmHg, HbO₂: 99.1%, SB: 16.8mmol/l, EB: 10.8mmol/L, Sodio: 118.7meq/l, Potasio: 4.02meq/l, Cloro: 88.9meq/l; se indicaron nitroglicerina sublingual y oxígeno. Se valoró por el Especialista de Cirugía como presuntivo tumor de esófago y por el de Nefrología, que limitó el tratamiento depurador en enfermo con ECO que mostró una FEVI en 20%. Aparecieron edemas blandos en los miembros inferiores y faciales, la diuresis era de 900ml en 24 horas y tenía la creatinina en 480mmol/l. Evolucionó desfavorablemente, con escasa diuresis, y tuvo un paro cardiorrespiratorio; falleció pese a la reanimación. Se planteó un tumor de esófago, con metástasis pulmonar, e insuficiencia respiratoria aguda.

DISCUSIÓN CLÍNICA

Est. Alejandro Gutiérrez, Estudiante de Medicina, interno vertical de la Especialidad de Nefrología

Se plantean varios síndromes que incluyen el síndrome cardiovascular de hipertensión arterial (HTA), el de insuficiencia cardíaca, el de insuficiencia renal, el digestivo esofágico, el febril, el digestivo diarréico agudo y el de desequilibrio hidroelectrolítico. La miocardiopatía dilatada, la enfermedad renal crónica estadio V, así como las manifestaciones congestivas (hepatomegalia y otros signos de insuficiencia cardíaca) y el desequilibrio hidroelectrolítico, permiten englobar estas manifestaciones en un único síndrome cardiorrenal.

Dr. Adalberto Olivera Echeverría, Especialista de I Grado en Medicina General Integral, Residente de Primer año de Nefrología

Dentro de las enfermedades granulomatosas que pudieran similar la presentación en este caso se encuentran la granulomatosis de Wegener, el síndrome de Churg-Strauss y la sarcoidosis. Los dos primeros descartables por la falta de manifestaciones clínicas que soporten estos planteamientos y, en el caso de la sarcoidosis, muestra un patrón radiológico típico que no se presenta. El tumor de pulmón existe como posibilidad diagnóstica, al igual que tuberculosis por la presencia de tos, disnea, hemoptosis y disfagia, aunque no se recoge la historia de febrícula. El diagnóstico más probable es un adenocarcinoma gástrico con metástasis a pulmón.

Dr. Maikel Caraballo Fernández, Residente de Primer año de Medicina Interna

Dentro de las causas más frecuentes de derrame pleural se encuentran las causadas por insuficiencia cardíaca, las paraneumónicas y las secundarias a neoplasias. La posibilidad de un mesotelioma debe considerarse, al igual que un

tumor de esófago, como responsable de una serie de síntomas que presenta la paciente y que usualmente no acompañan a los mesoteliomas.

Dr. Erick González Fernández, Especialista de I Grado en Medicina Interna

Se discute sobre un paciente de 57 años, con HTA, miocardiopatía dilatada (que debe ser secundaria) y síndrome anémico, que ingresó por fiebre y disnea con diagnóstico de un hemotórax, presentó una evolución tórpida y aparecieron síntomas mediastinales; llamó la atención el cuadro agudo de epigastralgia y de anemia. Existen varios factores de riesgo en este paciente para cáncer de pulmón y esófago, pudiera además valorarse la posibilidad de un hematoma disecante; no obstante, no se evidencia en estudios imagenológicos. Otra causa de dolor torácico agudo es el infarto miocárdico agudo sin evidencias de cambios eléctricos, pero que pudiera estar presente. La enfermedad renal crónica no es responsable de la muerte en este caso pues se mantuvo todo el tiempo con valores estables de creatinina.

Dr. Yoel Santos Treto, Especialista de I Grado en Medicina General Integral y en Nefrología

Se demostró una insuficiencia cardíaca acompañada de creatininas elevadas, por eso se plantea el síndrome cardiorrenal tipo 2 en el que la enfermedad renal se asocia a insuficiencia cardíaca; no debe descartarse en este caso un evento cardiovascular agudo como responsable de la muerte. La disfagia evolucionó rápidamente, lo que llevó el pensamiento médico a la posibilidad de un tumor como responsable. No se considera la enfermedad renal como causa de muerte en este caso a pesar de no haberse realizado tratamiento depurador.

Dr. Luis Alberto Santos Pérez, Especialista de I Grado en Medicina Interna, Especialista de II Grado en Medicina Intensiva y Emergencia

El paciente se mantuvo normotenso, la presentación no fue aguda, lo que no favorece el planteamiento de un hematoma disecante. El hemotórax pudo resultar de etiología iatrogénica, traumática o espontánea, en este último deben considerar una serie de elementos como los déficit en la coagulación, el uso de tratamientos anticoagulantes, las fístulas arteriovenosas, los aneurismas rotos, el mesotelioma y el osteocondroma, entre los más probables.

Este paciente tiene síntomas de un síndrome mediastinal, por lo que no pueden olvidarse los tumores y el cáncer de pulmón dentro de los más frecuentes.

INFORME FINAL. DEPARTAMENTO DE ANATOMÍA PATOLÓGICA

Dra. Tamara Riverol Díaz, Especialista de I Grado en Medicina General Integral, Residente de Anatomía Patológica

MSc. Dra. Arletis Ferrer Pérez, Especialista de I Grado en Anatomía Patológica

Dr. Johamel Ramos Váldez, Especialista de II Grado en Anatomía Patológica

Los hallazgos anatomopatológicos de este caso mostraron que se trató de un mesotelioma maligno epiteliode con invasión a diafragma, pulmón y pericardio (figuras 1-4).

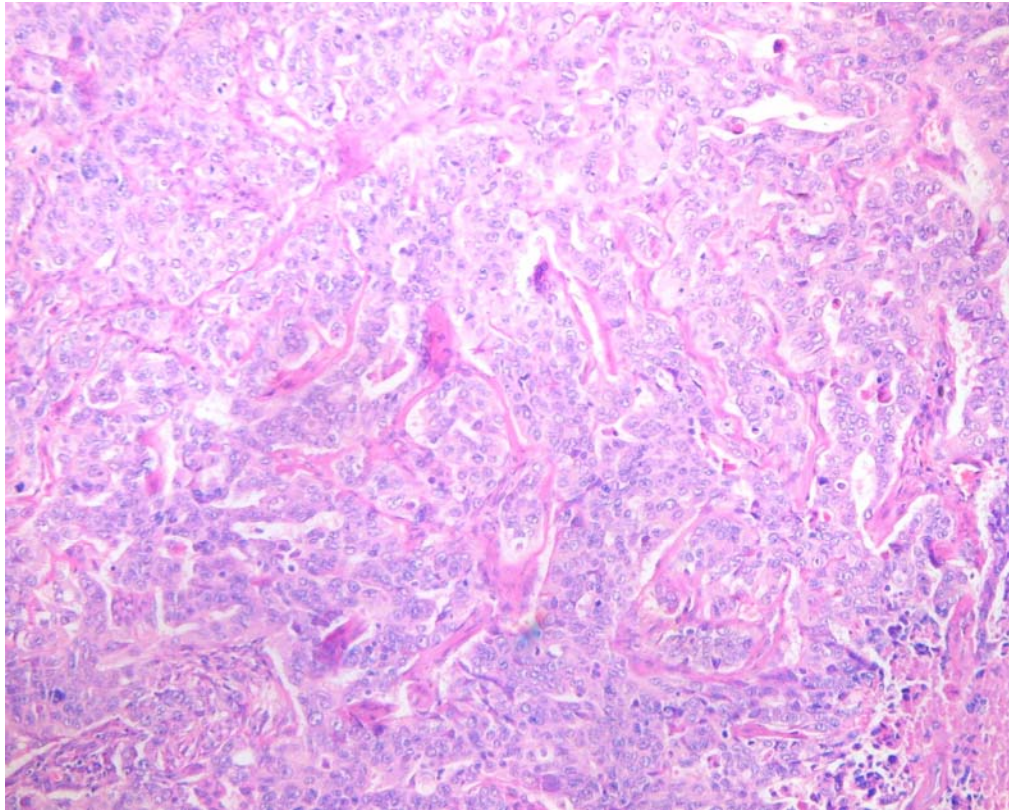


Figura 1. Mesotelioma maligno con morfología epiteliode

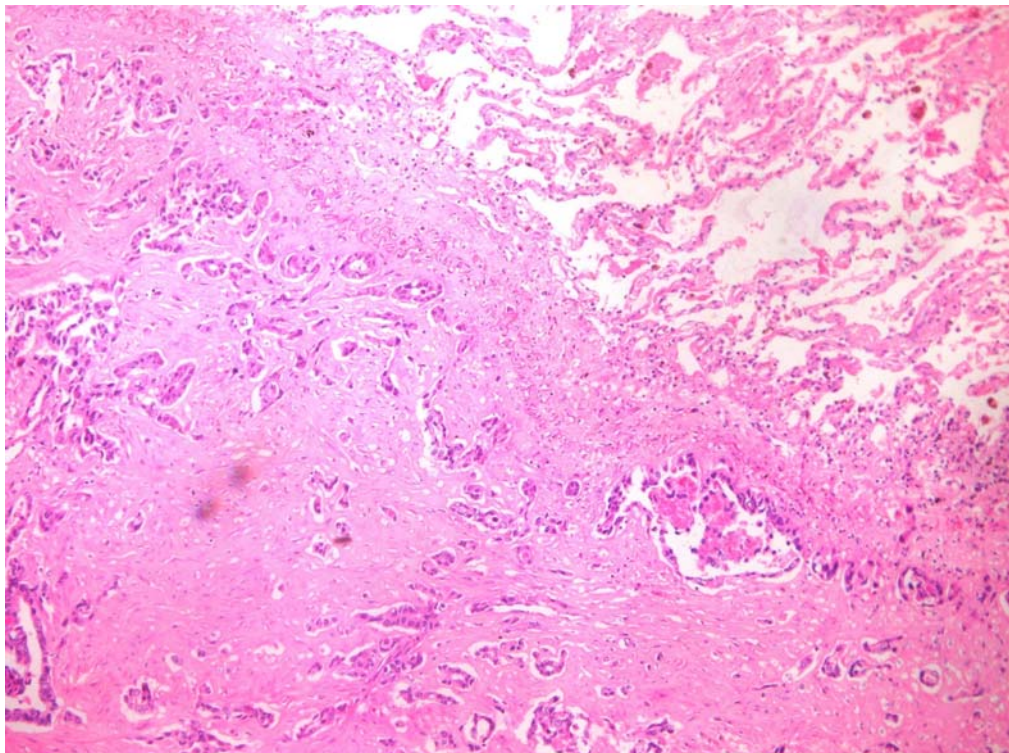


Figura 2. Invasión por mesotelioma a pulmón

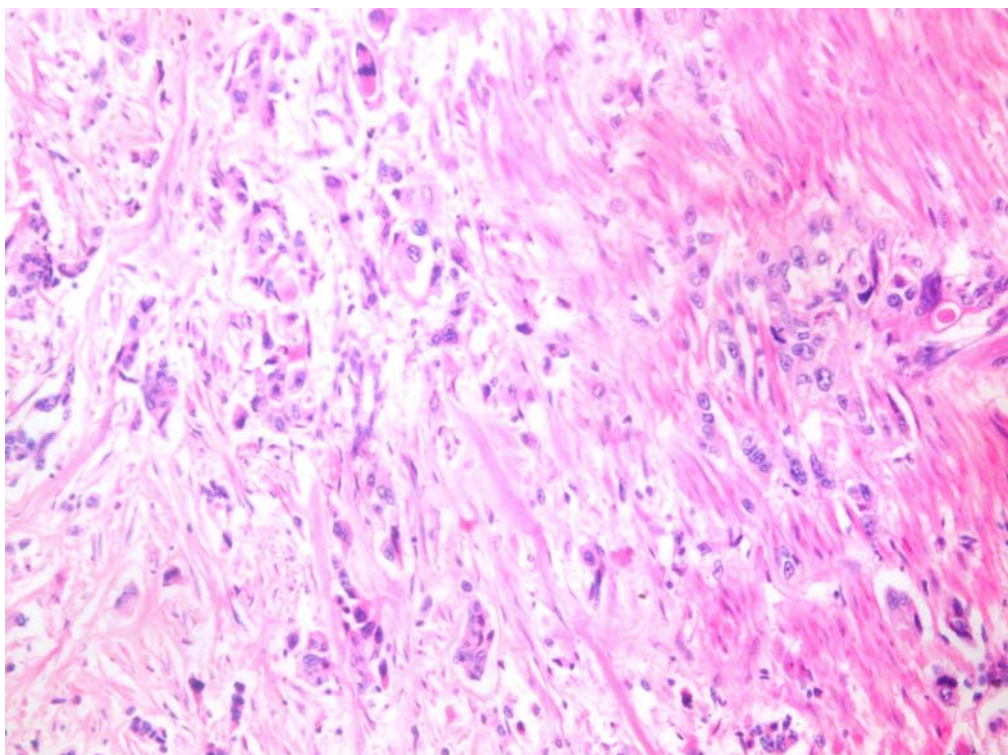


Figura 3. Invasión por mesotelioma a hoja parietal pericárdica

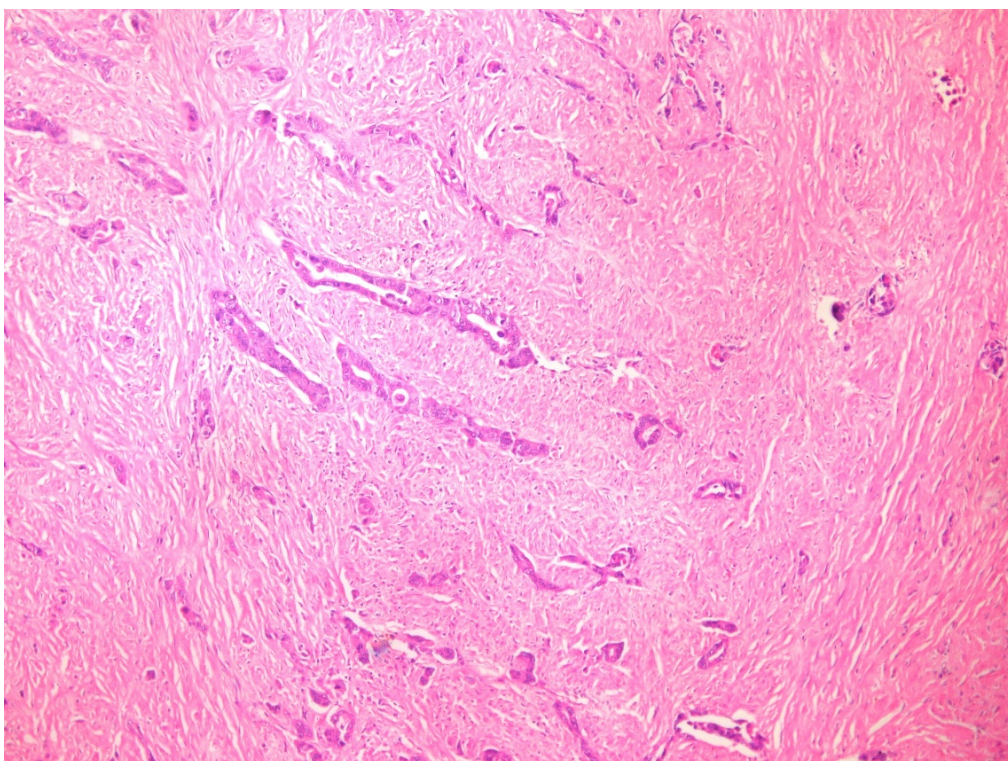


Figura 4. Invasión por mesotelioma a diafragma

Discusión anatomopatológica

El mesotelioma maligno es un tumor de las superficies mesoteliales de naturaleza maligna que afecta principalmente la pleura, aunque también puede presentarse en la cavidad peritoneal y la pericárdica y, en casos ocasionales informados, en la túnica vaginal testicular. Tiene una prevalencia en adultos mayores del sexo masculino por encima de los 60 años. Es un tumor raro, con aumento de su incidencia con la exposición profesional al amianto, con un período de latencia de 30 a 40 años, aunque los trabajadores del amianto tienen mayor riesgo de desarrollar carcinoma pulmonar que un mesotelioma.^{1,2}

Es más frecuente a nivel de la pleura parietal, hacia porciones inferiores, con un patrón de crecimiento difuso sobre la superficie pleural que se disemina ampliamente en la cavidad, encapsula todo el pulmón e invade estructuras torácicas; clínicamente se presenta con derrame pleural recidivante y dolor torácico, con una evolución fatal.³

El diagnóstico histológico de mesotelioma es difícil. Es una neoplasia poco frecuente, con una apariencia histológica variada y con similitudes con otros tumores, tanto pulmonares como extrapulmonares. El uso creciente de toracoscopia, que proporciona muestras de mayor tamaño, junto con la inmunohistoquímica han contribuido, en buena medida, a reducir estas dificultades.

El mesotelioma maligno tiene variantes histológicas como la epiteliode, la sarcomatoide, la desmoplásica y la bifásica; la última es una combinación de las dos primeras. Las más frecuentes son las epiteliode y sarcomatoide, la primera es la más común, con gran similitud macroscópica e histológica con el adenocarcinoma, por lo que es necesario el uso de técnicas citoquímicas especiales e inmunohistoquímica para su diagnóstico.⁴⁻¹⁰

En este caso se corresponde a la variante epiteliode y sus características macroscópicas e histológicas tienen gran similitud con el adenocarcinoma, por lo que se necesitó el empleo de la técnica especial de mucicarmín para identificarlo ante su negatividad pues se trataba de un mesotelioma (figura 5).

No existe un marcador inmunohistoquímico único con la suficiente sensibilidad y especificidad para realizar el diagnóstico de mesotelioma maligno, por lo que lo común es utilizar un panel de marcadores. Se debe considerar que las pancitoqueratinas tiñen a la mayoría de los mesoteliomas. Para el mesotelioma epiteliode los marcadores positivos incluyen la calretinina, las 5/6, el antígeno nuclear del tumor de Wilms tipo 1 (WT-1) y la podoplanina (D2-40); para el adenocarcinoma se emplean el antígeno carcinoembrionario, el Ber-EP4, el TTF-1 y la napsina A.^{4,5,10}

Para el mesotelioma sarcomatoide o bifásico la calretinina y la podoplanina son los más útiles. Algunos sarcomas pueden mostrar positividad frente a ambos antígenos; en esos casos la tinción positiva frente a pancitoqueratinas confirmará el diagnóstico de mesotelioma sarcomatoide.

En caso de que la inmunohistoquímica sea equívoca se puede recurrir a la microscopía electrónica. La variante epiteliode se caracteriza por presentar

células poligonales con abundantes microvilli de superficie, desmosomas prominentes y numerosos tonofilamentos.^{4,5,10}

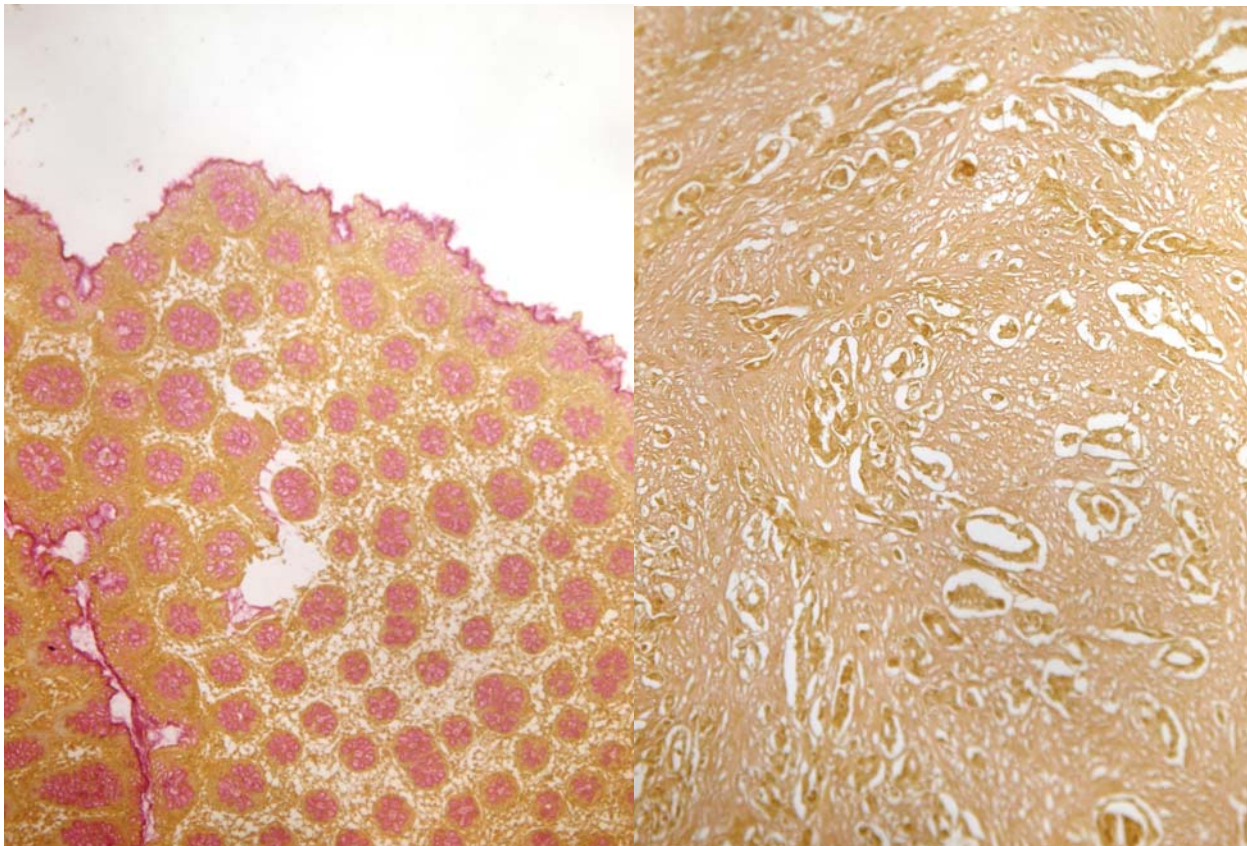


Figura 5. Técnica especial de mucicarmin. A la izquierda control positivo y a la derecha tumor del paciente negativo

La radioterapia y la quimioterapia han mostrado poca influencia sobre la supervivencia, son elevadas la mortalidad y la morbilidad quirúrgicas (cercas al cinco y al 50%, respectivamente). El manejo de los pacientes con mesotelioma pleural maligno es controvertido debido a la falta de estudios que apoyen una única modalidad de tratamiento o su combinación que supongan un claro aumento de la supervivencia o de la calidad de vida tras el tratamiento paliativo. El objetivo principal de este consiste en paliar los síntomas principales, la disnea y el dolor torácico y puede incluir la quimioterapia, la radioterapia y la intervención quirúrgica (o ambos).^{3,6}

Conclusiones anatomopatológicas

- Causa directa de muerte: tromboembolismo pulmonar en silla de montar
- Causa básica de muerte: mesotelioma maligno tipo epiteliode con invasión a pulmón, diafragma y pericardio.

Otros diagnósticos

- Endocarditis trombótica no bacteriana

- Cardiopatía hipertensiva
- Pericarditis crónica
- Enfisema pulmonar buloso
- Ateromatosis severa de aorta y sus ramas
- Nefropatía vascular
- Pielonefritis crónica
- Éstasis pasivo crónico hepático
- Esplenitis reactiva
- Gastritis crónica agudizada

REFERENCIAS BIBLIOGRÁFICAS

1. Ettinger DS, Akerley W, Borghaei H, Chang A, Cheney RT, Chirieac LR, et al. Malignant pleural mesothelioma. J Natl Compr Canc Netw [Internet]. 2012 [citado 8 Abr 2016]; 10(1):26-41. Disponible en: <http://www.jnccn.org/content/10/1/26.short>
2. Fernández Francés J. Cáncer de pleura. Mesotelioma. Medicine [Internet]. 2014 [citado 8 Abr 2016]; 11(67):3995-4000. Disponible en: <http://www.sciencedirect.com/science/article/pii/S0304541214708741>
3. García Atienza EM, Val Jiménez CL, Navarro Ruiz S, López-Torres Hidalgo J. Mesotelioma pleural maligno. Med Paliat [Internet]. 2015 [citado 8 Abr 2016]; Disponible en: <http://www.sciencedirect.com/science/article/pii/S1134248X14001323>
4. Neumann V, Löseke S, Nowak D, Herth FJ, Tannapfel A. Malignant pleural mesothelioma. Dtsch Arztebl Int [Internet]. 2013 [citado 8 Abr 2016]; 110(8):319-26. Disponible en: <https://www.aerzteblatt.de/pdf/DI/110/18/m319.pdf>
5. Peikert T, Jett JR. Malignant pleural mesothelioma. En: Mahmoudi M, editor. Challenging cases in pulmonology. New York: Springer; 2012. p. 79-91.
6. Rodríguez PF. Aspectos diagnósticos y terapéuticos en el mesotelioma pleural maligno. Rev Med Clin Condes [Internet]. 2015 [citado 8 Abr 2016]; 26(3):325-337. Disponible en: <http://www.sciencedirect.com/science/article/pii/S071686401500067X>
7. Rodríguez Panadero F. Diagnóstico y tratamiento del mesotelioma pleural maligno. Arch Bronconeumol [Internet]. 2015 [citado 8 abr 2016]; 51(4):177-84. Disponible en: <http://www.archbronconeumol.org/es/diagnostico-tratamiento-del-mesotelioma-pleural/articulo/S0300289614002270/>
8. Rosai J. Rosai and Ackerman's surgical pathology. 10th ed. New York: Elsevier; 2011.
9. Husan AN. Pulmón. En: Kumar V, Abbas AK, Fausto N, Aster JC. Robbins y Cotran. Patología estructural y funcional. 8va ed. España: Elsevier; 2010. p. 677-737.
10. Churg AI. Mesothelioma. En: Travis WD, Brambilla E, Muller-Hermelink HK, Harris CC, editors. World Health Organization Classification of Tumours. Pathology and Genetics of Tumours of the Lung, Pleura, Thymus and Heart. Lyon: IARC Press; 2004. p. 128-136.

Recibido: 4-4-2016

Aprobado: 20-1-2016

Tamara Riverol Díaz. Hospital Clínico Quirúrgico "Arnaldo Milián Castro". Avenida Hospital Nuevo e/ Doble Vía y Circunvalación. Santa Clara, Villa Clara, Cuba. Código Postal: 50200 Teléfono: (53)(42)270000 tamarard@hamc.vcl.sld.cu