

Hospital Provincial Universitario "Arnaldo Milián Castro"

INFORME DE CASO

Poliarteritis nudosa

MSc. Dra. Gloria Catalina Bacallao Martínez¹

MSc. Dr. Carlos E. Lima León²

Dra. Isabel González Alemán³

RESUMEN

La poliarteritis nudosa es una enfermedad poco frecuente, su incidencia se estima entre cuatro y 10 casos por millón de habitantes y predomina en los hombres entre los 40 y 60 años de edad. Es una vasculitis necrotizante sistémica que afecta arterias musculares de mediano y pequeño calibre y, secundariamente, arteriolas y vénulas; las manifestaciones clínicas son múltiples, con predominio de la fiebre y la pérdida de peso. Se presenta el caso de un hombre de 48 años de edad que ingresó por un síndrome febril de "origen oscuro", con pérdida de peso y debilidad muscular; se sospechó como diagnóstico poliarteritis nudosa, lo que se confirmó por el estudio histopatológico mediante la biopsia muscular, asociado al hallazgo de retinopatía vascular en el examen del fondo de ojo. El diagnóstico oportuno y el tratamiento con esteroides permitieron la evolución satisfactoria del enfermo.

DeCS:

POLIARTERITIS NUDOSA/diagnóstico

SUMMARY

Polyarteritis nodosa is a rare disease whose incidence is estimated at 4 to 10 cases per million persons, and mainly affects men between 40 and 60 years of age. It is systemic necrotizing vasculitis that affects medium and small caliber muscular arteries, and secondarily arterioles and venules. The clinical manifestations are multiple with prevalence of fever and weight loss. The case of a 48-year-old man is reported. He was admitted for a febrile syndrome of "obscure origin", with weight loss and muscle weakness. The diagnosis of polyarteritis nodosa was suspected, and it was confirmed in the histopathologic study by a muscle biopsy, associated with the finding of vascular retinopathy in the fundus examination. Early diagnosis and a treatment with steroids led to the successful evolution of the patient.

MeSH:

POLYARTERITIS NODOSA/diagnosis

La poliarteritis nudosa (PN) fue descrita en 1886 por Kussmaul y Maier, es una vasculitis necrotizante¹ que cursa con inflamación y necrosis segmentaria de las arterias musculares de tamaño medio y con isquemia tisular secundaria.² Es una enfermedad rara;^{1,3,4} en su génesis participan mecanismos inmunológicos, afecta la piel, el sistema nervioso periférico, el corazón y el aparato gastrointestinal, se describen infartos a nivel del hígado y la retina y las lesiones renales se manifiestan con isquemia glomerular;² no es frecuente la afectación de las arterias

pulmonares.^{2,5} Las manifestaciones clínicas son variadas: fiebre, dolor abdominal, astenia y mialgias; la neuropatía periférica con mononeuritis múltiple, la debilidad muscular, la pérdida de peso y la hipertensión arterial se mencionan entre los criterios.^{2,6} Puede haber edema, oliguria y manifestaciones gastrointestinales.

La presencia de antigenemia de hepatitis B combinada con complejos inmunitarios formados por antígeno de la hepatitis B e inmunoglobulina, la demostración de antígeno (por inmunofluorescencia) contra la hepatitis B y el complemento en las paredes vasculares sugieren la participación de fenómenos inmunitarios en la patogenia de la enfermedad.^{6,7}

No hay parámetros de laboratorio específicos, la eritrosedimentación puede estar elevada; la anemia y la leucocitosis moderada sin eosinofilia son otros hallazgos de laboratorio.³ El diagnóstico es mediante confirmación histológica a través de la biopsia de piel, de músculo, del nervio periférico o del testículo y la realización de una angiografía que demuestre microaneurisma.⁴⁻⁶

La mayoría de los enfermos con poliarteritis nudosa tienen remisión de los síntomas con altas dosis de corticosteroides; se usa la ciclofosfamida en pacientes en los que la enfermedad es refractaria al uso de corticosteroides.

El pronóstico es ominoso si no se trata;⁷ la muerte ocurre por vasculitis activa en varios órganos como el corazón, en el que se afectan el miocardio, el epicardio y las arterias coronarias extramurales,⁸ también hay vasculitis en el sistema gastrointestinal.^{9,10} En pacientes con muerte súbita la poliarteritis nudosa es un diagnóstico que debe tenerse presente.^{9,10}

PRESENTACIÓN DEL CASO

Paciente masculino de 48 años de edad, de ocupación tractorista, de la raza blanca y procedente de un área rural que tiene antecedentes de padecer hipertensión arterial crónica esencial de varios años de evolución tratada con captopril (25mg) -tres tabletas por día-. En esta ocasión, días antes de ingresar, comenzó con temperatura elevada (de 38.5-39°C) en horas de la mañana, que cedía tras la administración de dos tabletas de dipirona (300mg); acudió a su área de salud, le diagnosticaron una leptospirosis y le indicaron tratamiento con tetraciclina (250mg) -dos tabletas cada seis horas-. Tres días después continuaba con los mismos síntomas, por lo que decidió acudir a este centro hospitalario, en el que fue ingresado con una fiebre persistente que duró treinta días. Durante su estancia en la Sala de Medicina C presentó dolor y debilidad en ambos miembros inferiores y pérdida de peso de 30 libras en un mes.

Examen físico:

Toma del estado general

Mucosas normocoloreadas

Aparato respiratorio: murmullo vesicular conservado, no estertores, frecuencia respiratoria de 20 respiraciones por minuto

Aparato cardiovascular: ruidos cardíacos rítmicos y bien golpeados. No soplos

Tensión arterial: 120/80mmHg

Frecuencia cardíaca: 80 latidos por minuto

Abdomen: suave, depresible, no visceromegalia

Fuerza muscular: disminuida en ambos miembros inferiores

Resultado de los exámenes complementarios:

- Radiografía de tórax: aumento de la trama hiliobasal bilateral. Índice cardior torácico normal
- Ecocardiograma: cavidades cardíacas de tamaño y función normal. Función sistólica global conservada. Fracción de eyección de 63.9%. Relajación diastólica normal
- Creatinina: 58mmol/l
- Pigmentos biliares en orina: negativos
- Leucograma (1): hematocrito: 40vol/%, leucocitos: $13.8 \times 10^9/l$, polimorfonucleares: 071%, linfocitos: 028%, eosinófilos: 001%
- Leucograma (2): hemoglobina: 96g/l, leucocitos: $9.7 \times 10^9/l$, lifocitos: $2.6 \times 10^9/l$, granulocitos: $6.1 \times 10^9/l$
- Eritrosedimentación: 120mm/h
- Conteo de plaquetas (1): $300 \times 10^9/l$
- Conteo de plaquetas (2): $453 \times 10^9/l$
- Transaminasa glutámico pirúvica: 27.5u/l
- Transaminasa glutámico oxalacética: 14.5u/l
- Biliburrina total: 6,8mmol/l
- Fosfatasa alcalina: 238UI/L
- Lactato deshidrogenasa: 404u/l
- Factor reumatoideo: negativo
- Células lupus eritematoso I: negativa
- Células lupus eritematoso I I: negativa
- Urocultivo I: sin crecimiento bacteriano
- Urocultivo II: sin crecimiento bacteriano
- Hemocultivo I: sin crecimiento bacteriano
- Hemocultivo II: sin crecimiento bacteriano
- Punción lumbar: estudio citoquímico negativo, estudio bacteriológico y estudio BAAR (bacilo ácido alcohol resistente) sin crecimiento bacteriano. Estudio micológico del líquido cefalorraquídeo negativo
- Ultrasonido abdominal: hígado, vesícula, bazo, páncreas y riñones sin alteraciones
- Ultrasonido de próstata: próstata que mide 3.4x4x4.4 de ecogenicidad homogénea
- Conteo de Addis: sin alteraciones
- Radiografía de senos perinasales: ligero velamiento del seno maxilar izquierdo
- Serología para detectar el virus de inmunodeficiencia humana: negativo
- Lámina periférica: hematíes normocíticos, normocrómicos, plaquetas y leucocitos normales
- Electrocardiograma: normal
- Esofagogastroduodenoscopia: pangastritis eritematosa antral
- Conteo de reticulocitos: $35 \times 10^3/L$
- Medulocultivo: sin crecimiento bacteriano
- Antígeno de superficie de hepatitis B: positivo
- Biopsia de músculo: en los segmentos longitudinales y transversales de músculo estriado examinado se observan alteraciones degenerativas de las fibras y algunas arterias de pequeño calibre y arteriolas en el perimisio. Existe un infiltrado inflamatorio de la pared vascular de tipo neutrófilo, que interesa todas las capas, con presencia de necrosis fibrinoide y engrosamiento intimal en la arteria de pequeño calibre examinada. Se planteó el diagnóstico histológico de

poliarteritis nudosa (figuras 1, 2, 3 y 4)

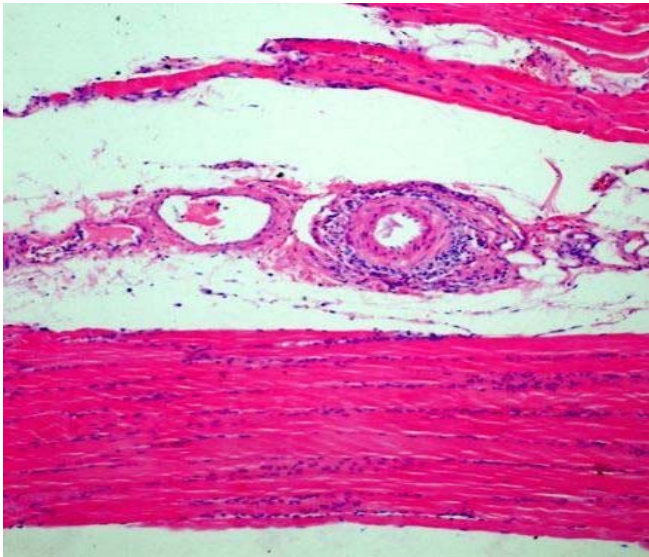


Figura 1. Secciones de músculo estriado donde destaca la arteria de pequeño calibre en el perimysio con infiltrado inflamatorio de la pared. Tinción de Hematoxilina-Eosina 10X

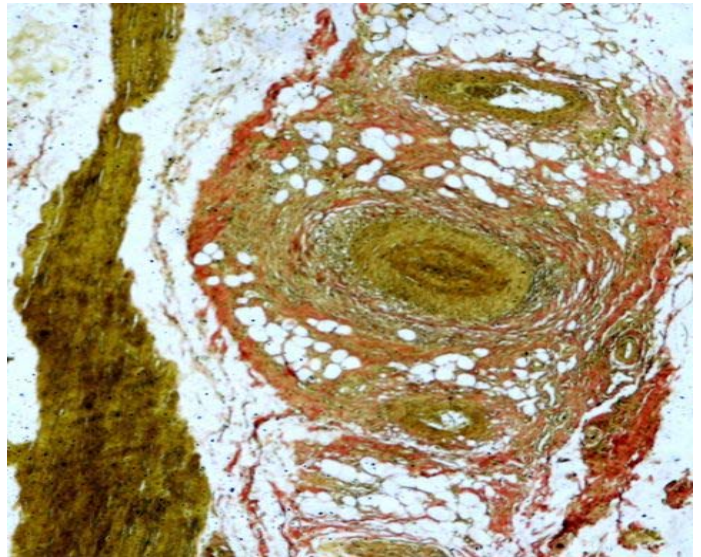


Figura 2. Tinción de Van-Gieson: Afectación de arterias de pequeño y mediano calibre en la grasa del perimysio. 10X

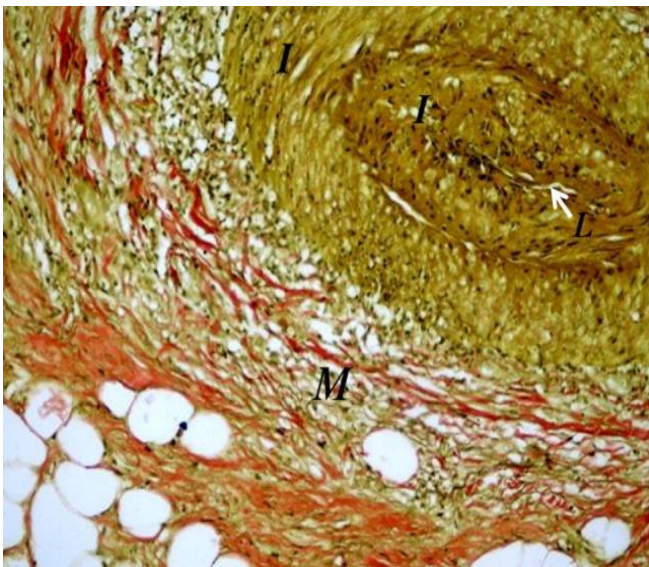


Figura 3. Acercamiento vista previa. 20X. Marcado engrosamiento intimal (I), con obliteración de la luz arterial (L) y fragmentación de las fibras musculares de la capa media (M) que se tiñen de rojo, asociado a infiltrado inflamatorio transmural

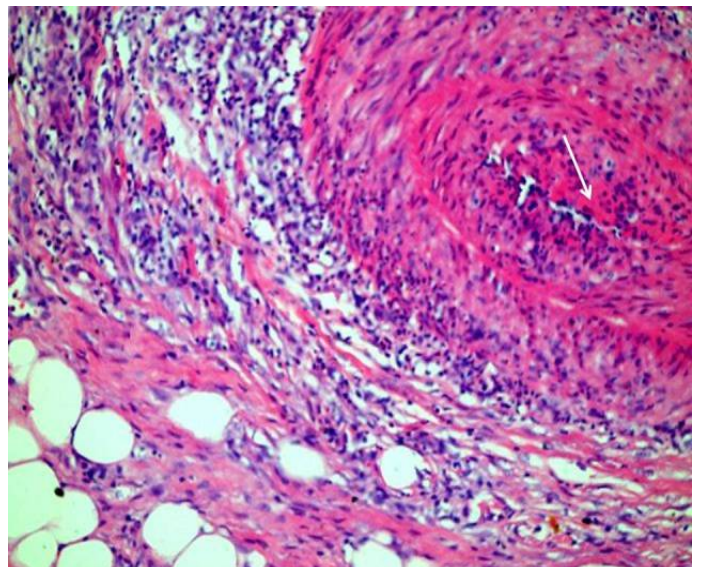


Figura 4. Tinción de Hematoxilina y Eosina. 20X. Denso infiltrado inflamatorio transmural y necrosis fibrinoide en la pared arterial (Flecha).

Fondo de ojo: vasculitis en vasos de mediano calibre y microinfartos con hemorragia diseminada por retina ecuatorial con diagnóstico de retinopatía vascular.

Se le indicó tratamiento con amoxicilina (500mg) -una tableta cada seis horas- y metronidazol (250mg) -una tableta cada ocho horas- por siete días, por la sinusitis; no se modificaron las características de la fiebre. Al recibir los resultados de la biopsia de piel y de músculo se comenzó el tratamiento con prednisona (60mg diarios); su evolución fue satisfactoria.

COMENTARIO FINAL

A la poliarteritis nodosa la nombran “la gran simuladora”⁸ porque sus manifestaciones clínicas son similares a las de muchas enfermedades. Su evolución puede ser aguda y prolongada y subaguda y mortal tras varios meses de evolución, por lo que su diagnóstico debe tenerse en cuenta ante todo paciente que presente fiebre con debilidad muscular, como el caso que se presenta, pues un tratamiento oportuno en fases tempranas de la enfermedad puede mejorar la supervivencia.

REFERENCIAS BIBLIOGRÁFICAS

1. Fauci SA, Langford AC, Sneller CM. The Vasculitis Syndromes. In: Fauci Braunwald K, Jameson Longp H. Harrison's Principles of Internal Medicine. 16 ed. New York: Mc Graw-Hill; 2006. p. 2002-14.
2. Beers HM, Porter SR, Jones VT, Kaplan LJ, Berkwitz M. Vasculitis. En: El Manual Merck de diagnóstico y tratamiento. 11ª ed. Madrid: Elseiver; 2006. p. 298-99.
3. Segovia Alarcón D, Aguado Gil A, Xutglá MC. Vasculitis. En: Farreras V, Rozman P. Medicina Interna [CD-ROM]. 14ª ed. Madrid: Harcourt; 2000. p. 1278-95
4. Benmett CJ, Plum F, Stone HJ. The Systemic Vasculitides. En: Cecil Medicina Interna [CD-ROM]. Philadelphia: Saunders; 2007. p. 274.
5. Guillevin L, Pagnoux C, Teixeira L. Polyarteritis nodosa and microscopic polyangiitis. In: Ball GV, Bridges SL. Vasculitis. 2nd ed. Oxford: Oxford University Press; 2008. p. 335-64.
6. Lugmani RA, Bacon PA. Assessment of vasculitis. In: Ball GV, Bridges eds. Vasculitis. 2nd ed. Oxford: Oxford University Press; 2008. p. 297-306.
7. Shields LBE, Rolf CM, Davis GJ, Hunsaker JC. Sudden and unexpected death in three cases of Ehler –Danlos síndrome type IV. Forensic Sci Int. 2010 Dec 15; 203(1-3):1-2.
8. Ebert EC, Hagspiel KD, Nagar M, Schlesinger N. Gastrointestinal involvement in Polyarteritis nodosa. Clin Gastroenterol Hepatol. 2008; 6(9):960-6.
9. Pettigrew HD, Teuber SS, Gershwin ME. Polyarteritis nodosa. Compr Ther. 2007; 33(3):144-9.
10. Phullip R, Luqmani R. Mortality in systemic vasculitis: a systematic review. Clin Exp Rheumatol. 2008; Sep-Oct; 26(5 Suppl 51):S94-104.

DE LOS AUTORES

1. Máster en Emergencia Médica. Especialista de I y II Grados en Medicina Interna. Profesora Auxiliar de la Universidad de Ciencias Médicas “Dr. Serafín Ruíz de Zarate Ruíz” de Villa Clara. E-mail: gloriacb@hamc.vcl.sld.cu.
2. Máster en Enfermedades Infecciosas. Especialista de I y II Grados en Oftalmología. Profesor Asistente de la Universidad de Ciencias Médicas “Dr. Serafín Ruíz de Zarate Ruíz” de Villa Clara. E-mail: carlosll@hamc.vcl.sld.cu.
3. Especialista de I y II Grados en Anatomía Patológica. Profesora Auxiliar de la Universidad de Ciencias Médicas “Dr. Serafín Ruíz de Zarate Ruíz” de Villa Clara. E-mail: isabela@hamc.vcl.sld.cu.