

INFORME DE CASO

Fibroma de encía. A propósito de un paciente

Dra. Giselle Grillo Reyes, Dra. Amarilis Concepción Delgado, Lic. María Delfina Treto Prieto

Policlínico “Chiqui Gómez Lubián”, Santa Clara, Villa Clara, Cuba

RESUMEN

Los tumores benignos son neoplasias que pueden presentarse en cualquier parte de la cavidad oral y ulcerarse, sangrar o interferir con la masticación y presentan un desarrollo lento y una superficie mucosa conservada. El fibroma de encía es una neoplasia benigna de tejido conjuntivo (la más común de la cavidad bucal) ocasionada por un aumento en la proliferación de fibras colágenas, es poco frecuente, se puede presentar en cualquier etapa de la vida, no tiene predilección por el sexo y aparece en mayor cuantía en el maxilar superior. Se presenta un caso clínico de este tumor en el que se analizaron las características clínicas e histológicas y la actitud terapéutica seguida.

Palabras clave: encía; fibroma

ABSTRACT

Benign tumors are tumors that can occur anywhere in the oral cavity and ulcerate, bleed or interfere with chewing and have a slow development and preserved mucosal surface. The fibroid of gum is a benign neoplasia of conjunctive tissue (the most common of the mouth cavity) caused by an increase in the proliferation of collagenous, it is less frequent, it can occur at any stage of life, it has no predilection for sex and appears in higher amounts in the upper jaw. A clinical case of this tumor is presented in which the clinical and histological features were analyzed and the therapeutic approach followed.

Key words: gingiva; fibroma

INTRODUCCIÓN

El fibroma está constituido por fibras colágenas y células de núcleo alargado y citoplasma fusiforme; para algunos autores en la boca se pueden presentar dos tipos de fibromas: uno que es una verdadera neoplasia y otro causado por factores irritativos denominado fibroma por irritación.

El fibroma por irritación, también llamado hiperplasia fibrosa local o cicatriz hiperplásica o pseudofibroma o fibroma traumático o hiperplasia fibrosa o hiperplasia conjuntivo epitelial o hiperplasia inflamatoria¹ es considerado el tumor más común de la cavidad bucal y, al mismo tiempo, no se considera una verdadera neoplasia, sino una hiperplasia del tejido fibroso pues regresa, teóricamente, al desaparecer el motivo que lo origina y niega la esencia de una neoplasia por definición. Es difícil determinar cuándo se está ante una neoplasia verdadera aún con el análisis del aspecto histopatológico.²

El concepto de fibroma está actualmente en evolución, anteriormente se le decía a cualquier tumor intraóseo que se encontraba en el maxilar. Carranza³ establece el término de agrandamiento gingival, agrupa a los múltiples tipos de agrandamientos gingivales y los clasifica según los factores causales y los cambios patológicos; el fibroma se ubica entre los agrandamientos neoplásicos benignos de la encía.

Desde el punto de vista clínico es una lesión que se caracteriza por ser elevada, papular o tumoral y, en muchas ocasiones, la superficie puede ser lisa o ulcerada, lo que guarda mucha relación con la localización y el tamaño de la lesión.⁴

Por lo general se presenta de forma asintomática⁴ y, en muchos de los casos, podría haber regresión o una ligera disminución del tamaño de la lesión si el origen de la injuria al tejido blando es removido y si la lesión no tiene un tamaño considerable; sin embargo, Sapp⁵ y colaboradores aseguran que la involución espontánea es improbable debido a que el exceso del colágeno es permanente.

La causa de la lesión es desconocida pero, por el hecho de que está compuesta esencialmente de fibras colágenas, se cree que la lesión representa una reacción exagerada de los tejidos a un trauma menor o una irritación crónica ocasionada por el uso de prótesis mal ajustadas, aparatología de ortodoncia, sarro e higiene bucal deficiente, entre otros.³

El tratamiento consiste en la extirpación quirúrgica y la remoción de los factores irritativos locales que pueda presentar el paciente.

Mediante este artículo se hace el informe de un caso clínico en el que se demuestra la importancia de tener conocimientos claros a la hora de diagnosticar, realizar su estudio histopatológico y trazar un plan de tratamiento acertado en el caso del fibroma de encía.

PRESENTACIÓN DEL PACIENTE

Se presenta un paciente masculino de 28 años de edad que acudió a la Consulta de Periodoncia del Policlínico Docente "Chiqui Gómez Lubián" de la Ciudad de Santa Clara, Provincia de Villa Clara, remitido del Servicio Básico de Estomatología por presentar un aumento de volumen en la encía vestibular del lateral y el canino superior derecho de más o menos un año de evolución que no le provocaba ningún tipo de dolor ni interfería en la masticación pero impedía la limpieza mecánica de la zona.

Respecto a los antecedentes patológicos personales niega padecer de enfermedad sistémica alguna, ser alérgico a algún tipo de medicamento, haber sido intervenido quirúrgicamente o haber recibido un trauma previo; con respecto a su historial clínico familiar se evidenciaron antecedentes de hipertensión arterial.

Al momento de realizar el examen físico presentó signos vitales entre los valores normales: presión arterial de 120/80mmHg, pulso de 79 pulsaciones/minuto con una frecuencia respiratoria de 19 respiraciones/minuto y una temperatura corporal de 37°C. Al examen clínico se evidenció un aumento de volumen (figura 1) de base sésil de más o menos 3cm de diámetro en la zona de la papila, entre el 12-13 por vestibular, de color rosado pálido, liso, no doloroso, que cubría el tercio cervical de ambos dientes.

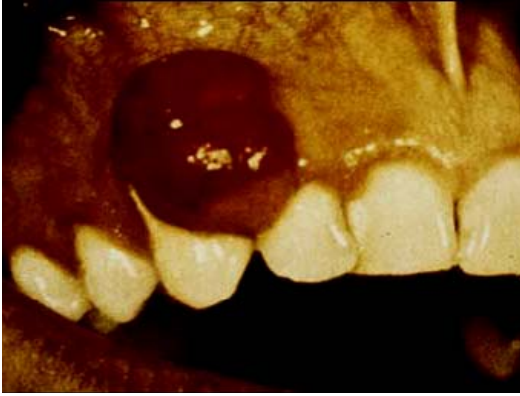


Figura 1. Aumento de volumen de base sésil de más o menos 3cm de diámetro en la zona de la papila, entre el 12-13 por vestibular, de color rosado pálido, liso, no doloroso, que cubría el tercio cervical de ambos dientes

El resto de la cavidad bucal no presentaba afectaciones periodontales de ningún otro tipo ni lesiones cariosas. Se le indicó al paciente una radiografía periapical que arrojó la no presencia de afección ósea ni la presencia de imagen radiográfica relacionada con procesos periapicales de ningún tipo.

Se le indicaron los exámenes complementarios hemáticos, glicemia, serología y detección del virus de inmunodeficiencia humana (VIH) que mostraron resultados entre los parámetros normales. Por último se estableció, como plan de tratamiento, la excéresis quirúrgica de la lesión y su estudio histopatológico.

El paciente fue operado en el Salón de Cirugía periodontal de la Clínica Docente Estomatológica "Celia Sánchez Manduley", se le colocó la técnica anestésica infiltrativa y en la base de las papilas con lidocaína previa asepsia y antisepsia de la zona, luego se realizó la resección de la lesión con bisturí 15, se irrigó con clorhexidina al 0,2% y se colocó el apósito periodontal; se le dieron las indicaciones postoperatorias al paciente. El material extraído se envió al laboratorio para su estudio histopatológico con el diagnóstico clínico de un fibroma de encía. La lesión fue analizada histológicamente y se corroboró el diagnóstico clínico emitido.

Toda la información recopilada fue autorizada por medio de un consentimiento informado del paciente, que permitió utilizarlas para este artículo.

El paciente se mantiene asintomático y asiste a consulta de mantenimiento periodontal cada seis meses.

COMENTARIO FINAL

En este paciente se diagnosticó un fibroma de encía a partir de las características clínicas mencionadas y los elementos histológicos que así lo confirmaron luego de su estudio histopatológico: una capa de epitelio escamoso estratificado que se podía observar delgado o hiperqueratósico debido a la fricción o con focos de ulceración que recubrían una masa de tejido conjuntivo fibroso denso formado por abundante colágeno maduro entrelazado y mezclado con diversos fibroblastos, fibrocitos y pequeños vasos sanguíneos que, en presencia de traumatismos, se puede encontrar vasodilatación, edema e infiltración de células inflamatorias (figuras 2 y 3).⁶

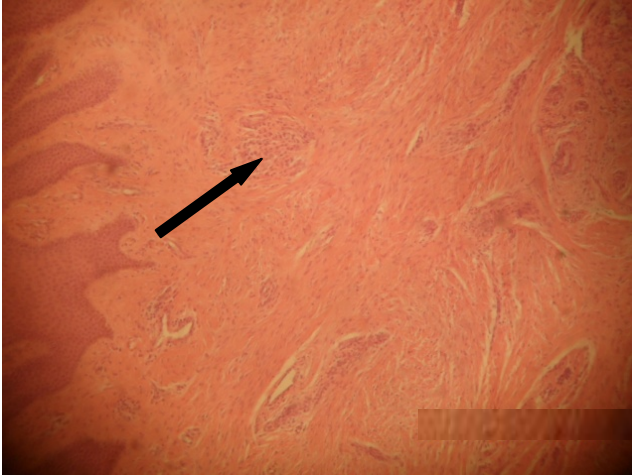


Figura 2. Fibroma, epitelio escamoso estratificado y fibras colágenas

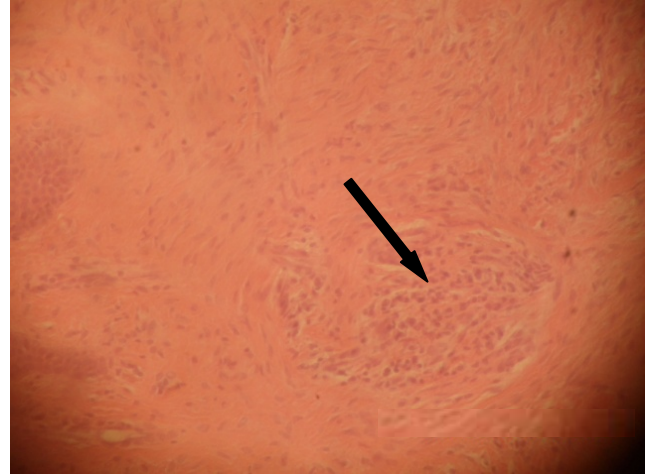


Figura 3. Fibroma, infiltrado inflamatorio perivascular

El fibroma es una lesión reactiva que predomina en adultos entre la cuarta y la quinta décadas, sin predilección por género, lo que no coincide con este paciente que tiene una edad de 28 años. Al revisar la literatura autores como Santana Garay⁷ y Pérez-Salcedo⁸ dictaminan que los agrandamientos gingivales ocurren con mayor frecuencia en el maxilar superior y en la región anterior, algo que concuerda con este paciente. En relación al tamaño de los fibromas los autores tienen criterios unificados y plantean que pueden medir entre 1,5 y 3cm,⁸⁻¹⁰ el tamaño del fibroma de este paciente fue de 3cm, por lo que forma parte del rango especificado. En general, el tratamiento descrito en todos los casos es la excéresis quirúrgica^{3,6,8-10} de la lesión mediante la intervención quirúrgica periodontal. Un diagnóstico oportuno es elemental para el tratamiento efectivo de cualquier enfermedad y tiene un alto valor en la prevención del cáncer bucal.

REFERENCIAS BIBLIOGRÁFICAS

1. Gerónimo M, Matos E. Agrandamiento gingival tpi 2011-1 [Internet]. 2012 [citado 25 Oct 2015]. Disponible en: <http://www.slideshare.net/mdaly21/agrandamiento-gingival-tpi-2011-1>
2. Mesa Pupo M, Vázquez Isla D, Rodríguez Garrido MO, Reyna Leyva AM, Ruiz Gómez C. Presentación de un paciente con fibroma traumático subyacente a prótesis dental. Correo Cient Méd Holguín [Internet]. 2013 [citado 25 Oct 2015];17(4):523-527. Disponible en: <http://scielo.sld.cu/pdf/ccm/v17n4/ccm14413.pdf>
3. Carranza FA, Hogan EL. Agrandamiento gingival. En: Carranza FA, Newman MG, Takei HH, Klokkevold PR. Carranza: periodontología clínica. 10ma ed. Nueva York: McGraw-Hill Interamericana; 2010. p. 296-313.
4. Casian Romero A, Trejo Quiroz P, De León Torres C, Carmona Ruiz D. Hiperplasia Fibrosa Inflamatoria: reporte de un caso. Rev Clin Periodoncia Implantol Rehabil Oral [Internet]. 2011 [citado 25 Oct 2015];4(2): 74-79. Disponible en: http://www.scielo.cl/scielo.php?script=sci_arttext&pid=S0719-01072011000200007
5. Sapp PJ, Eversole LR, Wysocki GP. Patología oral y maxilofacial contem-poránea. España: Harcourt Brace; 2010.

6. Itoiz ME, Carranza F. La encía. En: Carranza FA, Newman MG, Takei HH, Klokkevold PR. Carranza: periodontología clínica. 10ma ed. Nueva York: McGraw-Hill Interamericana; 2010. p.16-35.
7. Santana Garay JC. Atlas de patología del complejo bucal. 2 ed [Internet]. La Habana: Ciencias Médicas, 2010 [citado 25 Oct 2015]. Disponible en: http://gsdl.bvs.sld.cu/PDFs/Coleccion_Estomatologia/atlas_comp_bucal/atlas-completo.pdf
8. Pérez-Salcedo L, Bascones Martínez A. Tumores benignos de la mucosa oral. Av Odontoestomatol [Internet]. 2010 [citado 25 Oct 2015];26(1):11-18. Disponible en: <http://scielo.isciii.es/pdf/odonto/v26n1/original1.pdf>
9. Cardona-Tortajada F, Sainz-Gómez E, Figuerido-Garmendia J, Giner-Muñoz F, Artázcoz-Osés J, Vidán-Lizari FJ. Tumores benignos, y lesiones afines, de la mucosa oral extirpada en la unidad de salud bucodental del servicio Navarro de salud. Estudio retrospectivo de 5 años. Av Odontoestomatol. 2012;23:5.
10. Gándara JM, Pacheco JL, Gándara P, Blanco A, García A, Madriñán P, et al. Granuloma periférico de células gigantes. Revisión de 13 casos clínicos. Medicina Oral [Internet]. 2002 [citado 31 ene 2013];7:254-9. Disponible en: <http://www.medicinaoral.com/medoralfree/v7i4/medoralv7i4p254.pdf?q=gigantes>

Recibido: 21-7-2016

Aprobado: 1-11-2016

Giselle Grillo Reyes. Policlínico "Chiqui Gómez Lubián". Calle A e/ Materno y Río. Santa Clara, Villa Clara, Cuba. Código Postal: 50200 Teléfono: (53)42271545
reinam@uclv.edu.cu