

## CLÍNICO PATOLÓGICA

# Carcinoma lobulillar de la mama. Forma de presentación clínica infrecuente

### RESUMEN

Se trata de una paciente de 44 años con antecedentes de ser fumadora inveterada, con lupus eritematoso sistémico sin seguimiento y fibromatosis uterina anemizante que ingresó en el Hospital Ginecoobstétrico "Mariana Grajales" de la Ciudad de Santa Clara por síndrome febril prolongado acompañado de sangramiento digestivo bajo grave; fue necesario transfundirla. Se constató un absceso en la región glútea que justificó el síndrome febril; se le impuso tratamiento con antibiótico y se apreció una mejoría. Se mantuvo con el sangramiento, que se incrementó, y se le realizaron estudios hemoquímicos, bacteriológicos, inmunológicos y endoscópicos, así como una laparotomía exploradora, pero no se precisó el motivo del sangramiento; falleció después de un sangramiento de gran cuantía con choque hipovolémico. En la necropsia se constató un carcinoma lobulillar de la mama, variante clásica, con metástasis a paredes de intestinos delgado y grueso. El carcinoma lobulillar se encuentra dentro de los tumores que con mayor frecuencia metastizan al tracto gastrointestinal.

**Palabras clave:** neoplasias de la mama, carcinoma lobular, metástasis de la neoplasia

### ABSTRACT

A female patient of 44-year old with history of being an inveterate smoker, with systemic erythematous lupus without follow up and uterine fibromatosis with Gynecobstetric hospital admission. On the occasion of death, she was admitted with lengthy febrile syndrome accompanied with gastrointestinal bleeding, requiring transfusion, abscess was found in gluteal region justifying the febrile syndrome, treating her with antibiotics and improvement of this. She remained with bleeding that was increasing, hemochemical, bacteriological, immunological and endoscopic studies was performed, the same as exploratory laparotomy without specifying the reason of bleeding. She died after bleeding large amount with hypovolemic shock confirming in the necropsy a lobular carcinoma of the breast classical variant metastases walls of small and large intestines. Lobular carcinoma is within tumors more frequently metastasize to the gastrointestinal tract.

**Key words:** breast neoplasms, carcinoma, lobular, neoplasm metastasis

### PRESENTACIÓN DEL CASO

#### Datos generales:

Ingresó: 30-8-2014 Falleció: 5-9-2014 Estadía: seis días

Servicios implicados: Cirugía, Hematología, Medicina Interna, Gastroenterología

Se trata de una paciente de 44 años y piel blanca, con antecedentes patológicos personales de lupus eritematoso sistémico desde hacía 15 años, sin seguimiento

por consulta y tratamiento regular con prednisona (10 miligramos diarios), fibromatosis uterina anemizante con períodos prolongados de sangramiento genital y cifras de hemoglobina de 79g/l, sepsis urinarias a repetición y ser fumadora inveterada de aproximadamente una cajetilla de cigarrillos diaria. Debido al sangramiento asistió al Cuerpo de Guardia del Hospital Ginecoobstétrico "Mariana Grajales", de la Ciudad de Santa Clara, Provincia de Villa Clara, en el que fue ingresada para estudio.

Después de egresada y por continuar con los mismos síntomas decidió acudir al Cuerpo de Guardia de Medicina Interna del Hospital Provincial Universitario "Arnaldo Milán Castro". Refirió presentar fiebre desde hacía dos meses y dolor en bajo vientre. Se decidió su ingreso y se le indicaron complementarios:

Hematocrito (Hto): 0.25vol%

Leucograma:  $15.6 \times 10^9/l$

Polimorfonucleares: 0.85 y linfocitos: 0.15

Plaquetas:  $200 \times 10^9/l$  (macroplaquetas)

Conteo de reticulocitos:  $51 \times 10^{-3}$

Lámina periférica: hipocromía, microcitos, anisopoiquilocitosis, plaquetas normales, leucocitos aumentados con granulaciones tóxicas

Urocultivo: menos de 10 000 colonias por ml de orina

Glicemia: 3.54mmol/l

Creatinina: 35micromol/l

Urea: 3.4mosm/l

Colesterol: 2.25mmol/l

Triglicéridos: 1.35mmol/l

Lipoproteínas de muy baja densidad (VLDL): 0.61

Proteínas totales: 63.6, albúmina: 25.2, globulina: 35

Transaminasa glutámico-pirúvica (TGP): 6.8u/l

Fosfatasa alcalina: 112UI/L, GGT: 43UI/L, LDH: 183UI/L, C3: 0.6mg/dl, C4: 0.8mg/dl

Rayos X de tórax: acentuación basal derecha de aspecto congestivo e inflamatorio (o ambos), no derrame pleural.

Ultrasonido (US) abdominal: vesícula distendida sin cálculos con edema perivesicular, colédoco y vías biliares de calibre normal. Hígado con aumento de la ecogenicidad del parénquima, que rebasa en 3cm el reborde costal, ambos riñones de contornos regulares con buena relación corticomedular, dilatación pielocalicial del riñón izquierdo sin definir litiasis, vejiga de paredes normales y contornos regulares. Útero que medía 10x8.5x9cm, de aspecto fibromatoso, el mayor nódulo hacia la cara posterior de 3.5x3.3cm, fondo de saco libre.

Se inició tratamiento antibiótico con cefepime (1g) -un bulbo cada seis horas-, cotrimoxazol (480mg) -dos ámpulas cada seis horas- e inferón (50mg) -dos ámpulas intramuscular diarias-.

Ante la presencia de exoftalmos se solicitó la valoración del Especialista de Endocrinología, que planteó la posibilidad de una oftalmopatía de Graves que precedía al bocio tiroideo. Se le realizó un ultrasonido del tiroides que informó ecotextura heterogénea de tamaño normal con múltiples formaciones nodulares, la mayor de 6x6mm en el lóbulo derecho. Otro US constató un tumor en el

cuadrante superior externo del glúteo derecho, móvil, doloroso, sin cambios flogísticos. Continuó con cuadro febril, por lo que se le realizaron hemocultivos cada 12 horas que no mostraron crecimiento bacteriano; se constató absceso glúteo y se realizó drenaje. Además presentó sangramiento rectal, debido a lo que se le realizó una rectosigmoidoscopia (solo se pudo visualizar hasta los doce centímetros de las márgenes del ano por presentar, a este nivel, una marcada angulación que impidió la progresión del equipo). Desapareció la fiebre pero al poco tiempo comenzó nuevamente, con 38.5°C, y se le realizó, ante la posibilidad de una endocarditis bacteriana, un ecocardiograma que informó insuficiencia mitral y aórtica ligera, los demás parámetros con valores normales. Un nuevo rayos X de tórax evidenció un ángulo costofrénico izquierdo borrado con derrame pleural de pequeña cuantía y aumento de la trama hilio basal derecha de aspecto congestivo e inflamatorio (o ambos). Presentó nuevamente sangramiento digestivo bajo (Hto: 0.19vol%) y fue transfundida con dos unidades de glóbulos; se indicó una colonoscopia que no se pudo realizar por mala preparación.

Fue egresada, afebril, para estudio ambulatorio del sangramiento digestivo bajo. Comenzó posteriormente con rectorragia abundante y acudió nuevamente al hospital. Fue valorada por el Especialista de Cirugía y se decidió su ingreso con el planteamiento clínico de posible tumor de rectosigmoides; la paciente sangró de manera intermitente, con hematocritos seriados que oscilaron entre 0.21 y 0.28, y fue transfundida en varias ocasiones.

Repitió el sangramiento y fue llevada al salón de operaciones para realizarle una laparotomía exploradora. Se mantenía con signos vitales estables (tensión arterial: 100/60mmHg y frecuencia cardíaca: 96xmin) y pulsos periféricos presentes; se le realizó una gasometría que mostró valores normales. Durante la laparotomía no se encontró la causa del sangramiento durante la exploración; se realizó colostomía tipo Hartman y fue trasladada a la unidad de atención al grave.

Se le realizaron otros complementarios:

Tiempo de coagulación: 8xminutos

Tiempo de sangramiento: 1xminuto

Tiempo de protombina control 14seg, paciente 19seg, INR 1.49

Continuó el sangramiento rectal, su estado se deterioró progresivamente a pesar de las medidas terapéuticas y el apoyo con drogas vasoactivas. Se exploró la región anorectal pero no se pudo definir la causa del sangramiento; se le realizó taponamiento con compresas, fue transfundida de nuevo, presentó un paro cardiorrespiratorio y falleció.

## DISCUSIÓN CLÍNICA

**Dr. Amaury Bendoyro Madrigal<sup>1</sup>**

<sup>1</sup>Especialista de Medicina Interna, Hospital Clínico Quirúrgico “Arnaldo Milián Castro”, Santa Clara, Villa Clara, Cuba

Entre las formas colorrectales de hemorragia gastrointestinal baja grave la más frecuente es la diverticulosis. La exploración realizada fue a solo 13cm de las márgenes del ano, por lo que esta enfermedad no puede ser descartada del todo.

Otras causas frecuentes son las hemorroides internas -que no presentó la paciente-, la neoplasia de colon -no hay suficientes elementos clínicos para plantearla- y la colitis isquémica. La colitis necrotizante debe valorarse como complicación del lupus eritematoso sistémico, a pesar de no haberse acompañado de diarreas.

---

**Dra. Daniany Hernández González<sup>2</sup>**

<sup>2</sup>Especialista de Cirugía, Hospital Clínico Quirúrgico “Arnaldo Milián Castro”

Las fuentes colónicas más frecuentes de hematoquecia grave las constituyen, por orden de frecuencia: la diverticulosis, las hemorroides internas, la colitis isquémica, las úlceras rectales, la angiodisplasia colónica, la angiectasia, los angiomas, la colitis ulcerosa y la enfermedad de Crohn, los pólipos ulcerados y el cáncer colorrectal. El diagnóstico de estas muchas veces resulta difícil, sobre todo en las ectasias vasculares; la hemorragia en la mayoría de los casos cesa de manera espontánea y no se repite.

---

**Dr. Ramón Pérez Masa<sup>2</sup>**

Las angiodisplasias colónicas muchas veces se atribuyen a diverticulosis, sobre todo cuando existen antecedentes de divertículos, y no se tiene en cuenta la posibilidad de las alteraciones vasculares. El tratamiento quirúrgico pocas veces es necesario para la hemostasia de la hemorragia gastrointestinal baja; las principales indicaciones para la intervención quirúrgica son las neoplasias malignas, las lesiones hemorrágicas difusas (como la colitis isquémica en la que fracasa el tratamiento médico) y la hemorragia diverticular recurrente. Si se localiza la fuente de hemorragia antes de la intervención puede efectuarse una resección segmentaria del colon.

---

**Dr. José Luis Llovera Rodríguez<sup>2</sup>**

Ante la presencia de una masa tumoral que podría estar en relación con un fibroma uterino en la cara posterior también debe valorarse la posibilidad de un sarcoma en esa localización, con infiltración a la pared del recto. Los tumores metastásicos también son una posibilidad, aunque en este caso no se precisó una causa aparente del sangramiento al efectuarse la laparotomía exploradora. Entre los tumores que metastizan al tracto gastrointestinal debe valorarse la posibilidad de tumor de pulmón, aunque en este caso no se precisó masa tumoral ni presentó derrame pleural unilateral; en mujeres debe pensarse en la posibilidad de tumor de ovario.

---

**Dr. Ariel Pérez García<sup>2</sup>**

No debe olvidarse el ingreso inicial con fiebre de dos meses de evolución. Dentro de las causas de síndrome febril prolongado se encuentran dos grupos importantes: las infecciones y las neoplasias malignas. Pudiera considerarse una relación inicial del cuadro febril con el absceso glúteo y que no tenga relación con el sangramiento digestivo, pero ya con la lesión presentó el sangramiento digestivo bajo, que puede estar en relación con metástasis a partes blandas e intestino de un tumor dentro de los que metastizan a estas localizaciones, dígase ovario, pulmón, etc.

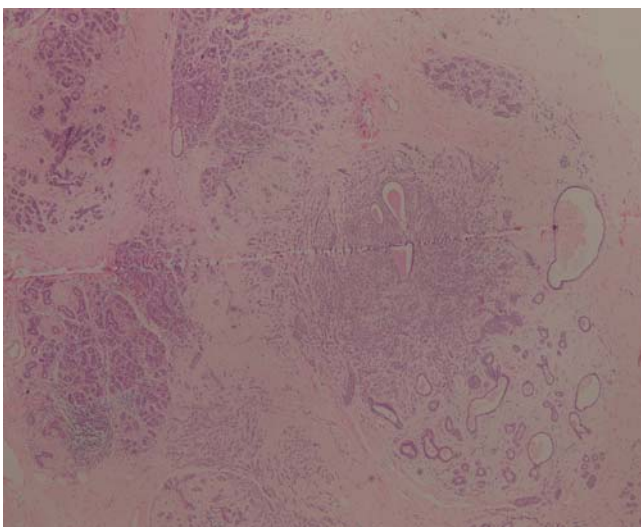
**Dr. Hector García Delgado<sup>2</sup>**

El antecedente del lupus debe tenerse fuertemente en cuenta en esta paciente porque la colitis isquémica está muy ligada a los procesos inmunitarios; otras causas que son responsables de sangramiento digestivo son las infecciones por citomegalovirus. El estudio endoscópico del colon debe hacerse completo y repetirlo, porque en la mayoría de los casos no se visualiza inicialmente.

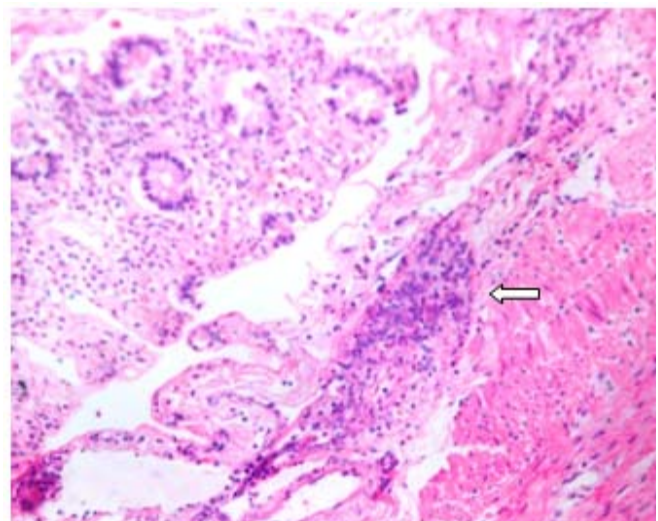
### **INFORME FINAL. DEPARTAMENTO ANATOMÍA PATOLÓGICA**

**MSc. Arletis Ferrer Pérez<sup>3</sup>, MSc. Dr. Johamel Ramos Váldez<sup>3</sup>, Dra. Kenia González Várcarcel<sup>3</sup>**  
**<sup>3</sup>Departamento de Anatomía Patológica, Hospital Clínico Quirúrgico “Arnaldo Milián Castro”**

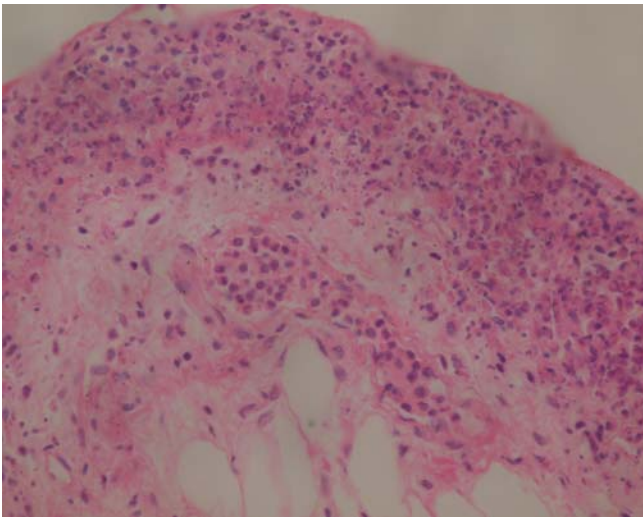
En la autopsia de esta paciente se encontró la presencia de un carcinoma lobulillar de la mama variante clásica con metástasis a las paredes de los intestinos delgado y grueso, con toma de vasos submucosos, que trajo consigo un sangramiento digestivo de gran cuantía que la llevó a fallecer en un choque hipovolémico. Se encontraron otros hallazgos que incluyen una hiperplasia nodular tiroidea, leiomioma uterino y necrosis tubular aguda, entre otras (figuras 1-4).



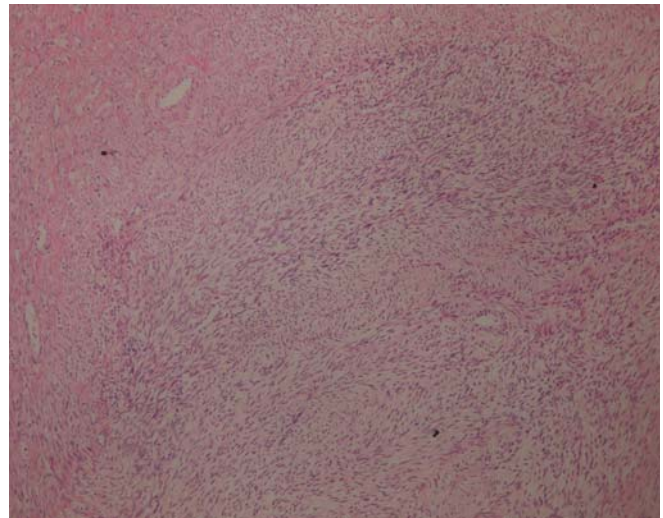
**Figura 1.** *Carcinoma lobulillar de la mama*



**Figura 2.** *Metástasis submucosa en intestino grueso por carcinoma lobulillar de la mama*



**Figura 3.** Metástasis a la serosa del intestino grueso por el carcinoma lobulillar de la mama



**Figura 4.** Leiomioma uterino

### Discusión Anatomopatológica:

El carcinoma lobulillar invasivo representa del 15 al 20% de los tumores invasivos de la mama. Durante los últimos 20 años se informa un incremento de su incidencia, fundamentalmente en mujeres mayores de 50 años, atribuido al uso de terapia hormonal suplementaria.<sup>1</sup>

La mayoría de las mujeres presentan una masa palpable en cualquier localización de la mama, pero el cuadrante central suele ser el más afectado; puede presentar multicentricidad y multifocalidad o no presentar tumor palpable, como en el presente caso, y encontrarse mamografías con microcalcificaciones agrupadas. Los carcinomas lobulillares son macroscópicamente difíciles de definir por el patrón de crecimiento infiltrativo difuso.<sup>1-3</sup>

Histopatológicamente el patrón clásico está caracterizado por una proliferación de células pequeñas con pérdida de la cohesividad que aparecen dispersas individualmente en el tejido conectivo fibroso o dispuestas en cordones lineales en un patrón de fila india; estos cordones frecuentemente presentan un patrón concéntrico alrededor de ductus normales como "ojo de buey".<sup>1-3</sup>

El patrón metastásico del carcinoma lobulillar difiere del carcinoma ductal, con alta frecuencia metastatiza al hueso, al tracto gastrointestinal, al útero, a las meninges y al ovario y provoca la afectación difusa de las serosas.<sup>1</sup>

Alrededor del 70-95% de los carcinomas lobulillares son ER (receptor de estrógeno) positivo y PR (receptor de progesterona) positivo en el 60-70% de los casos. El ER se expresa en el carcinoma lobulillar clásico y en sus variantes, pero la positividad es mayor en la variante alveolar y menor en la variante pleomórfica. La proliferación celular es generalmente baja (Ki-67). Con excepción del carcinoma lobulillar pleomórfico la sobre expresión de ERBB2 es menor que la informada en los carcinomas ductales.<sup>1-3</sup>

En la mujer los tumores que metastatizan, por orden de frecuencia, al tracto gastrointestinal, son los tumores de ovario, de mama y de pulmón; la forma de

presentación, en la mayoría de los casos, ocurre como carcinomatosis peritoneal.<sup>1,4-6</sup>

### Conclusión Anatomopatológica:

- Causa directa de muerte: choque hipovolémico.
- Causa intermedia de muerte: metástasis a intestinos delgado y grueso por carcinoma lobulillar de la mama y sangramiento digestivo bajo de gran cuantía.
- Causa básica de muerte: carcinoma lobulillar de la mama.

### REFERENCIAS BIBLIOGRÁFICAS

1. Tavassoli FA, Devilee P. Tumours of the breast and female genital organs. In: Invasive breast carcinoma. 4<sup>th</sup> ed. Lyon: IARC; 2003. p. 13-26.
2. Rosai J. Rosai and Ackerman's Surgical Pathology. 10<sup>th</sup> ed. New York: Elsevier; 2011.
3. Kumar V, Abbas AK, Aster JC. Female genital system and breast. En: Robbins Basic Pathology. 9<sup>th</sup> ed. Philadelphia: Elsevier/Saunders; 2013. p. 681-714.
4. Priego JP, Rodríguez VG, Reguero ME, Cabanas MJ, Lisa CE, Peromingo FR, et al. Carcinomatosis peritoneal secundaria a carcinoma lobulillar de la mama. Rev Chil Cir. 2007 Jun;59(3):223-28.
5. Pérez-Regadera Gómez JF, Sánchez-Muñoz A, García Velasco A, Hernández Sánchez L, Mendiola Fernández C, Hernando Polo S, et al. Metástasis peritoneales en el cáncer de mama: un patrón típico de diseminación del carcinoma lobulillar infiltrante. Rev Oncol. 2003;26(6):58-62.
6. Calafat P, Diller AB, Sánchez C. Metástasis de carcinoma de mama en ileón-colon y vesícula biliar simulando enfermedades inflamatorias. Rev Fac Cienc Med (Córdoba). 1999;56(2):123-7.

Recibido: 4-5-2015

Aprobado: 3-5-2015

**Arletis Ferrer Pérez.** Hospital Clínico Quirúrgico "Arnaldo Milián Castro". Avenida Hospital Nuevo e/ Doble Vía y Circunvalación. Santa Clara, Villa Clara, Cuba. Código Postal: 50200 Teléfono: (53)(42)270355 [arletisfp@hamc.vcl.sld.cu](mailto:arletisfp@hamc.vcl.sld.cu)