

# AKTIFITAS HEPATOPROTEKTIF EKSTRAK ETANOL DAUN SIRSAK (*Annona Muricata* L.) TERHADAP KERUSAKAN HATI TIKUS YANG DIINDUKSI DENGAN PARASETAMOL (*Hepatoprotective activity of the ethanol extract of Annona Muricata* L. leaves against paracetamol induced hepatotoxicity in rats)

Noni Zakiah<sup>1\*</sup>, Yanuarman<sup>2</sup>, Frengki<sup>3</sup> dan Munazar<sup>4</sup>

<sup>1</sup>Bagian Farmakologi, Jurusan Farmasi, Politeknik Kesehatan Kemenkes Aceh, Jl. Soekarno Hatta, Kampus Terpadu Poltekkes Kemenkes RI Aceh Lampeneurut, Aceh Besar. Email: [nonizakiah1981@gmail.com](mailto:nonizakiah1981@gmail.com)

<sup>2</sup>Fakultas Kedokteran Universitas Syiah Kuala, Darussalam, Banda Aceh. Email: [ss\\_tottenkopf\\_verbande@yahoo.co.id](mailto:ss_tottenkopf_verbande@yahoo.co.id)

<sup>3</sup>Bagian Farmasi Veteriner Fakultas Kedokteran Hewan Universitas Syiah Kuala, Darussalam, Banda Aceh.

Email : [frengki\\_fkh@unsyiah.ac.id](mailto:frengki_fkh@unsyiah.ac.id)

<sup>4</sup>Jurusan Keperawatan, Politeknik Kesehatan Kemenkes Aceh, Jl. Soekarno Hatta, Kampus Terpadu Poltekkes Kemenkes RI Aceh Lampeneurut, Aceh Besar. Email: [nazar\\_1575@yahoo.com](mailto:nazar_1575@yahoo.com)

Received: 9/1/2017

Accepted: 31/3/2017

Published online: 12/5/2017

## ABSTRAK

Selama ini terapi yang dilakukan terhadap penyakit hati masih merupakan tantangan bagi pengobatan modern. Obat-obat yang biasa digunakan pada pengobatan penyakit hati diantaranya adalah antivirus, diuretic dan antibiotik yang dapat menimbulkan beberapa efek samping yang serius. Tumbuhan *Annona muricata* (sirsak) telah lama digunakan sebagai obat tradisional yang luas. Penelitian ini bertujuan untuk mengetahui efek hepatoprotektif ekstrak etanol daun sirsak (*Annona muricata* L.) terhadap gambaran histologis hati tikus putih galur Sprague dawley yang terpapar parasetamol dosis tinggi. Dosis yang digunakan adalah ekstrak etanol daun sirsak (EEDS) dosis 200 mg/kg BB, 400 mg/kg BB dan 600 mg/kg BB per oral selama 14 hari, kemudian 2 jam setelah pemberian dosis akhir, diinduksi dengan parasetamol 2,5 g/kg BB per oral. Selanjutnya dilakukan pengamatan histologi hati tikus, dicatat tingkat kerusakan pada sel hati tikus, meliputi kondisi hepatosit, nekrosis, piknositosis, karioreksis, kariolisis. Hasil penelitian menunjukkan bahwa ekstrak etanol daun sirsak dosis 600 mg/kg BB memperlihatkan efek hepatoprotektif yang signifikan yang ditandai dengan kondisi hepatosit yang relatif normal setelah terpapar dengan dosis tinggi parasetamol. Dari hasil penelitian disimpulkan pemberian ekstrak etanol daun sirsak memberikan efek hepatoprotektif

**Kata kunci:** *Annona muricata* L., hepatoprotektif, parasetamol, histologi hati

## ABSTRACT

For a long period, the therapy of liver diseases that carried out against liver diseases is still a challenge for modern medicine. The drugs used in the treatment of liver diseases such as antiviruses, diuretics and antibiotics could cause some serious side effects. *Annona muricata* plants or

better known as soursop plant has long been widely used as traditional medicine. This study was aimed to determine the hepatoprotective effects of ethanol extract of soursop (*Annona muricata* L.) leaves on liver histologist pattern of the mice of Sprague Dawley thread that exposed to high doses of paracetamol. The dosages of the ethanol extract of soursop leaves of 200 mg/Kg BW, 400 mg/Kg BW and 600 mg/Kg BW orally for 14 days, then 2 hours after induction of final dose, induced with paracetamol 2.5 g/kg BW orally. Furthermore, through the observation of mice liver histologics, the level of damages in mice liver cells, including conditions of hepatocytes, necrosis, piknositosis, karyorrhexis, karyolysis were recorded. The results showed that ethanol extract of soursop leaves with a dose of 600 mg/kg BW showed significant hepatoprotective effects characterized by a relatively normal hepatocytes condition after exposure to high doses of paracetamol. The final conclusion was that the ethanol extract of soursop leaves provide hepatoprotective effects.

**Keywords:** *Annonamuricata* L., hepatoprotective, paracetamol, liver histology

## PENDAHULUAN

Penyakit hati merupakan masalah serius di negara berkembang dan menjadi penyebab meningkatnya angka kesakitan dan kematian dunia. Penyakit hati sering disebabkan oleh berbagai toksikan, diantaranya senyawa kimia obat seperti parasetamol.<sup>1</sup> Diperkirakan 10% populasi dunia telah dipengaruhi oleh penyakit hati termasuk hepatitis kronis, steatosis

\* Penulis untuk korespondensi: [nonizakiah1981@gmail.com](mailto:nonizakiah1981@gmail.com)

alkoholik, fibrosis, sirosis dan karsinoma hepatoselular.<sup>2</sup>

Selama ini terapi yang dilakukan terhadap penyakit hati masih merupakan tantangan bagi pengobatan modern. Obat-obat yang biasa digunakan pada pengobatan penyakit hati diantaranya adalah antivirus, diuretic dan antibiotik<sup>3</sup> yang dapat menimbulkan beberapa efek samping yang serius.

Tumbuhan *Annona muricata* atau lebih dikenal dengan tumbuhan sirsak telah lama digunakan sebagai obat tradisional yang luas. Daun sirsak dipercaya memiliki efek anti rematik, bijinya dapat menghambat pertumbuhan cacing dan parasit-parasit tubuh lainnya. Tumbuhan ini juga kerap digunakan untuk mengobati batuk, insomnia, diabetes, kejang, demam menghilangkan rasa sakit dan penyakit kulit, juga dipercaya dapat menghentikan aktifitas tumor dan kanker.<sup>4,5</sup> Di Malaysia, daun tumbuhan ini telah digunakan untuk menurunkan tekanan darah, diare dan adstringen.<sup>6</sup>

Beberapa kajian ilmiah telah membuktikan bahwa ekstrak dari daun tumbuhan sirsak dapat menghasilkan efek hipoglikemik,<sup>7</sup> menghambat proliferasi sel kanker,<sup>8</sup> menurunkan kolesterol total dan meningkatkan HDL kolesterol secara signifikan,<sup>9</sup> efek antibakteri,<sup>10</sup> antifungi,<sup>11</sup> anti inflamasi,<sup>12</sup> efek hipotensif,<sup>13</sup> anti konvulsif,<sup>14</sup> dan mengandung antioksidan.<sup>15</sup>

Diantara kandungan kimia yang ditemukan pada tumbuhan *A. muricata* antara lain *alkaloid*, *minyak atsiri*, flavonol triglikosida, fenolik dan siklopeptida.<sup>6</sup> Studi hepatoprotektif dari kombinasi ekstrak kulit batang *Annona muricata* Linn dan *Polyalthia cerasoides* Bedd menunjukkan bahwa kombinasi tumbuhan ini secara signifikan mencegah peningkatan serum transaminase (SGOT dan SGPT) dan peroksida lipid hati tikus putih yang diinduksi dengan karbon tetra klorida (CCl<sub>4</sub>).<sup>16</sup>

Penelitian ini bertujuan untuk mengetahui aktivitas ekstrak etanol daun sirsak (EEDS) sebagai antioksidan yang potensial untuk melindungi hati tikus dari kerusakan yang disebabkan oleh induksi parasetamol

dosis tinggi dengan melihat gambaran histopatologi hati tikus putih jantan *Rattus novergicus*.

## DESAIN PENELITIAN

Penelitian ini bersifat *true experiment control group design*, yang dilakukan dengan pendekatan observasional.

Penelitian ini dilaksanakan pada bulan Juli hingga Oktober 2016 di Laboratorium Fitokimia Jurusan Farmasi Poltekkes Kemenkes Aceh untuk proses maserasi, pengeringan ekstrak di Laboratorium Kimia FKIP Universitas Syiahkuala Banda Aceh, pemeliharaan dan perlakuan hewan uji di Laboratorium Hewan Coba serta pengamatan histologi dilakukan di Laboratorium Histologi Fakultas Kedokteran Hewan Universitas Syiahkuala.

Peralatan yang digunakan adalah sonde lambung, spuit, 1 set alat bedah, timbangan hewan, timbangan analitik, gelas piala, wadah maserasi, pot ekstrak, *vacuum rotary evaporator*, corong kaca, kertas saring, mikroskop, kapas, masker, 1 set kandang hewan coba, mikrotom dan sarung tangan, mikroskop dan 1 set pewarna histologi.

Bahan yang digunakan adalah daun sirsak, tikus jantan putih (*Rattus novergicus*) galur Sprague dawley, etanol 80%, 90%, 95%, 96% dan etanol absolut, akuades, tablet parasetamol, natrium CMC, larutan buffer normal formalin (BNF), paraffin, larutan hematoxilin-heosin, xilol dan entelan.

Populasi penelitian ini adalah tikus putih (*Rattus novergicus*) sebagai hewan coba. Perlakuan terdiri dari 5 kelompok. Besar sampel diperoleh melalui rumus Federer sebagai berikut:

$$(t - 1) (n - 1) \geq 15$$

t = jumlah kelompok perlakuan  
r = besar sampel tiap kelompok

$$\begin{aligned} (t - 1) (n - 1) &\geq 15 \\ (5 - 1) (n - 1) &\geq 15 \\ (4n - 4) &\geq 15 \\ 4n &\geq 19 \\ n &\geq 5 \end{aligned}$$

Sehingga jumlah tikus minimum yang digunakan adalah 5 ekor tiap kelompok perlakuan. Berikut langkah-langkah kerja yang dilakukan dalam penelitian ini.

### 1. Persiapan ekstrak etanol daun sirsak

Daun sirsak yang digunakan untuk membuat ekstrak dikumpulkan sejumlah 2 kg dari pohon sirsak yang tumbuh di kawasan Banda Aceh dan sekitarnya. Kriteria pemilihan daun yang digunakan adalah daun yang berada pada dahan ke-3 sampai dahan ke-7 dari pucuk tangkainya. Daun ini kemudian dideterminasi di Herbarium Jurusan Biologi FMIPA Universitas Syiahkuala Banda Aceh.

Daun sirsak dikeringanginkan dibawah sinar matahari secara tidak langsung hingga kering. Selanjutnya daun sirsak diblender dan dilakukan maserasi dengan menggunakan etanol 96% selama 5 hari. Selanjutnya dilakukan penyaringan hingga diperoleh filtrat hasil maserasi daun ekstrak. Pengerinan ekstrak dilakukan dengan menggunakan *vacum rotary evaporator*, sehingga diperoleh ekstrak kental daun sirsak, yang selanjutnya disingkat dengan EEDS (Ekstrak Etanol Daun Sirsak).

### 2. Perlakuan hewan uji

Hewan yang digunakan dalam penelitian ini adalah tikus jantan putih (*Rattus novergicus*) galur *Sprague dawley* dengan berat badan berkisar 150-200 gram, dengan kriteria berumur 2-3 bulan, memiliki mata yang jernih dan memiliki bulu yang tidak berdiri. Sebelum dilakukan perlakuan, tikus diaklimatisasi selama 6 hari. Selanjutnya masing-masing kelompok terdiri atas 5 ekor tikus. Pembagian kelompoknya dapat dilihat pada Tabel 1.

**Tabel 1 : Kelompok perlakuan hewan uji**

Kelompok	Perlakuan
I.	Kontrol (K) Diberi larutan Na CMC 0,5% per oral hingga hari ke-14
II.	Kontrol negatif (KN) Diberi larutan Na CMC 0,5% per oral hingga hari ke-14, kemudian 2 jam setelah pemberian larutan Na CMC 0,5% terakhir, diinduksi

		dengan parasetamol 2,5 g/kg BB per oral
III.	Dosis I (KD1)	Diberi EEDS dosis 1 (200 mg/kg BB) yang disuspensikan dalam Na CMC 0,5% per oral selama 14 hari
IV.	Dosis II (KD2)	Diberi EEDS dosis 2 (400 mg/kg BB) yang disuspensikan dalam Na CMC 0,5% per oral selama 14 hari
V.	Dosis III (KD3)	Diberi EEDS dosis 3 (600 mg/kg BB) yang disuspensikan dalam Na CMC 0,5% per oral selama 14 hari

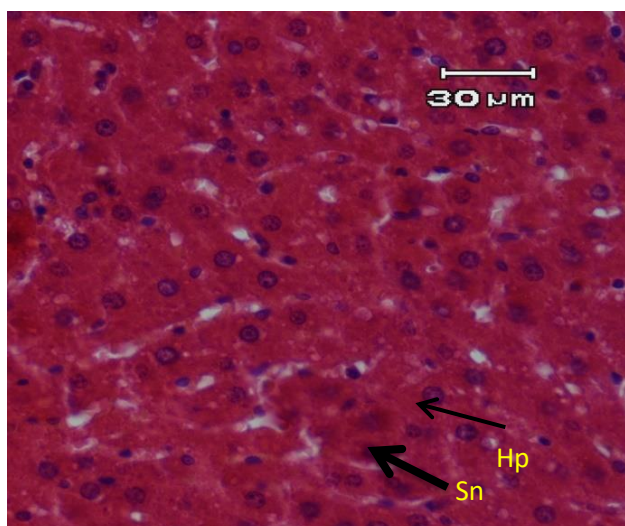
Pada hari ke-14, tikus diinduksi dengan parasetamol 2,5 g/kg BB dosis tunggal per oral setelah 2 jam dari pemberian ekstrak terakhir. Setelah 24 jam, tikus dikorbankan dengan cara embolik intrakardiak. Selanjutnya dilakukan pengambilan organ hati melalui proses pembedahan.

### 3. Pemeriksaan histopatologi

Organ hati yang telah diambil kemudian dicuci dengan NaCl 0,9% selanjutnya dimasukkan dalam pot dan disimpan difiksasi dalam larutan BNF (Buffer Normal Formalin). Jaringan yang telah difiksasi kemudian didehidrasi dengan alkohol mulai dari konsentrasi 70%, 80%, 90%, 95% masing-masing selama 24 jam dilanjutkan dengan alkohol 100% selama 1 jam yang diulang tiga kali. Setelah dehidrasi dilanjutkan dengan penjernihan dengan menggunakan xilol sebanyak tiga kali masing-masing selama satu jam, dilanjutkan dengan infiltrasi parafin. Jaringan kemudian ditanam dalam media parafin. Berikutnya dilakukan penyayatan dengan ketebalan 4-5 mikron. Hasil sayatan dilekatkan pada kaca objek, kemudian diwarnai dengan zat pewarnaan hematoksilineosin (HE). Pengamatan histologi hati dilakukan di bawah mikroskop dan didokumentasikan. Kemudian diamati dan dicatat tingkat kerusakan pada sel hati meliputi kondisi hemoragi, hiperemia dan nekrosis sel.

## HASIL DAN PEMBAHASAN

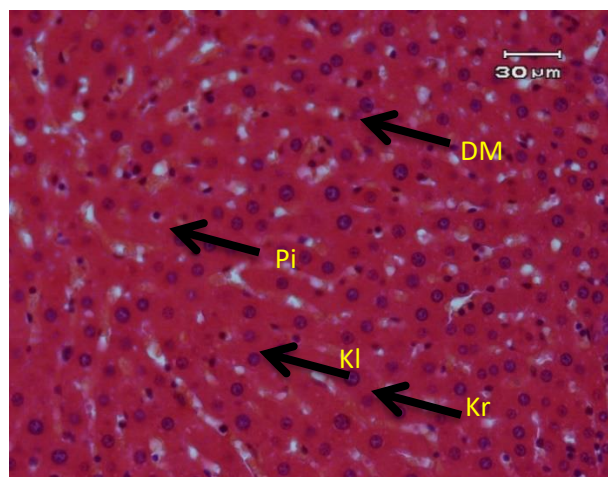
Setelah dilakukan penelitian mengenai efek pemberian ekstrak etanol daun sirsak terhadap kerusakan histologis sel hati tikus akibat pemberian parasetamol yang dikelompokkan menjadi 5 kelompok perlakuan yaitu kelompok kontrol (K), kelompok kontrol negatif (KN), kelompok dosis I KD1 (EEDS dosis 200 mg/kg BB), kelompok dosis II KD2 (EEDS dosis 400 mg/kg BB) dan kelompok dosis III KD3 (EEDS dosis 600 mg/kg BB) diperoleh hasil pengamatan pada kelompok perlakuan dengan data gambaran histopatologi hati tikus tiap kelompok, dianalisis secara deskriptif dengan membandingkan perubahan struktur histopatologi hati tikus pada 5 kelompok menggunakan literatur dan atlas histopatologi.<sup>17</sup>



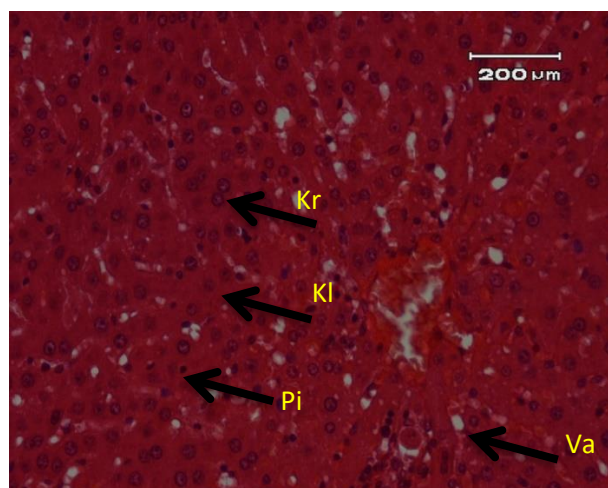
**Gambar 1. Gambaran mikroanatomi sel hati kelompok kontrol**

Gambaran mikroanatomi sel hati pada kelompok kontrol menunjukkan struktur penyusun sel hati yang relatif normal, hepatosit (Hp) dan celah sinusoid (Sn) terlihat jelas, tidak ada vakuola, tetapi ditemukan beberapa kerusakan inti sel hati seperti piknosis dan karioreksis. Hal ini kemungkinan karena proses penuaan dan kematian sel yang secara fisiologi dialami oleh semua sel-sel normal. Setiap sel dalam tubuh akan selalu mengalami penuaan yang diakhiri kematian sel dan digantikan oleh sel-sel baru melalui proses regenerasi.<sup>18</sup>

Pada kelompok KN (hanya induksi parasetamol 2 g/kg BB) yaitu Gambar 2, terdapat kerusakan struktur hati yang signifikan berupa munculnya degenerasi meleak (DM), nekrosis sel yang ditandai dengan munculnya piknosis (Pi) yaitu inti menjadi lebih padat dan warna menjadi lebih gelap, karioreksis (Kr) yaitu pecahnya inti sel dan rusaknya kromatin dan kariolisis (Kl) yaitu inti tidak dapat terwarnai dan inti hilang.

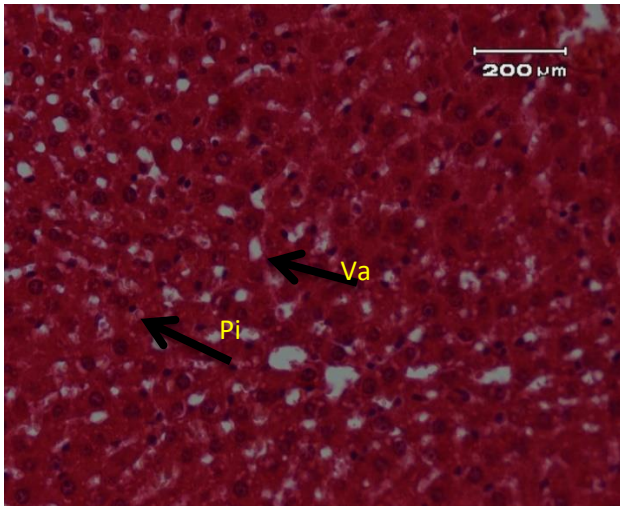


**Gambar 2. Gambaran mikroanatomi sel hati kelompok kontrol negatif (KN)**

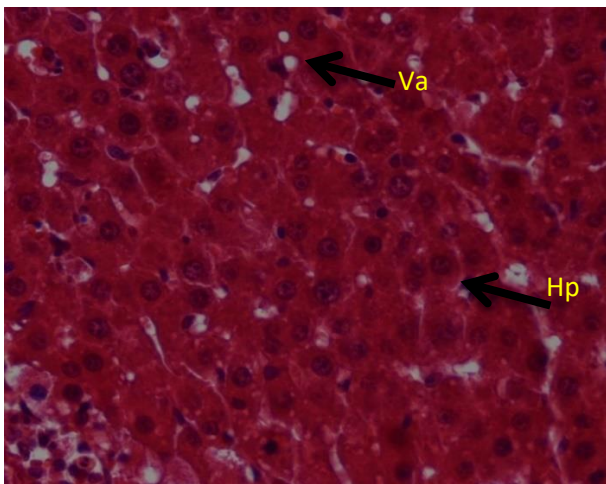


**Gambar 3. Gambaran mikroanatomi sel hati kelompok KD1**

Pada kelompok KD1 dan KD2 masih banyak terdapat nekrosis sel berupa piknositosis, karioreksis dan kariolisis, juga terdapat vakuola (Va). Pada kelompok KD3 sudah mulai terlihat adanya sel-sel yang berada dalam kondisi normal.



**Gambar 4. Gambaran mikroanatomi sel hati kelompok KD2**



**Gambar 5. Gambaran mikroanatomi sel hati kelompok KD3**

Celah sinusoid tetap terlihat dan lempeng hepatosit yang masih terlihat jelas. Hal ini kemungkinan disebabkan oleh karena keberadaan antioksidan yang terdapat di dalam ekstrak etanol daun sirsak yang mampu melindungi sel-sel hati dari kerusakan yang disebabkan oleh radikal bebas yang dihasilkan oleh induksi parasetamol dosis tinggi.<sup>19</sup>

Kerusakan hati ditandai dengan adanya perubahan struktur mikroanatominya. Dampak kerusakan hati akibat obat melalui 3 jalur yaitu mengubah sintesis protein atau merubah metabolisme lain yang esensial dalam sel hati, mengubah aliran darah ke hati sehingga timbul nekrosis jaringan hati, dan mengubah metabolisme lemak. Kerusakan hati dapat bersifat ireversibel (tetap) dan reversibel

(sementara). Perubahan degenerasi merupakan perubahan yang bersifat reversibel. Degenerasi yang berlangsung terus-menerus dapat mengakibatkan kematian sel (nekrosis). Nekrosis adalah perubahan yang prosesnya bersifat irreversible.<sup>20</sup>

Degenerasi juga ditandai dengan perubahan pada sitoplasma. Pada degenerasi hidropis ditandai dengan sitoplasma mengalami vakuolisasi dan degenerasi meleak ditandai dengan vakuola-vakuola yang berisi lemak dan mendesak inti ke tepi sel.<sup>21</sup>

Nekrosis sel hati akibat parasetamol dapat bersifat fokal, sentral, perifer atau masif. Kematian sel terjadi bersamaan dengan pecahnya membran plasma. Perubahan morfologis awal berupa : edema sitoplasma, dilatasi retikulum endoplasma dan disagregasi polisom. Selanjutnya terjadi akumulasi trigliserida sebagai butiran lemak dalam sel, pembengkakan mitokondria progresif dengan kerusakan krista dan pembengkakan biokimia yang bersifat kompleks.<sup>22</sup>

Pada kondisi normal, parasetamol yang diabsorpsi oleh tubuh dikonjugasi dengan asam glukuronat dan asam sulfat, sebagian kecil dihidroksilasi dengan sitokrom P-450 menjadi metabolit *N*-asetil-*p*-benzoquinonimin (NAPQI). Metabolit NAPQI ini oleh glutathion hati diubah menjadi metabolit sistin dan merkapturat yang kemudian dibuang melalui urin.<sup>23</sup>

Jika jumlah parasetamol yang dikonsumsi jauh melebihi dosis terapi, maka asam glukuronat dan asam sulfat dalam hati akan habis cadangannya, kemudian terbentuklah metabolit reaktif NAPQI yang berlebihan. Selama glutathion tersedia untuk mendetoksifikasi NAPQI tersebut, maka tidak akan terjadi reaksi hepatotoksisitas. Namun, bila glutathion terus terpakai, akhirnya terjadi pengosongan glutathion dan terjadi penimbunan metabolit NAPQI yang toksik dan reaktif. *N*-asetil-*p*-benzoquinonimin (NAPQI) merupakan metabolit minor dari parasetamol yang sangat aktif dan bersifat toksik bagi hati dan ginjal. Metabolit ini akan bereaksi dengan gugusan nukleofilik yang terdapat pada makromolekul sel hati, seperti protein, menimbulkan hepatotoksisitas yang menyebabkan nekrosis hati.<sup>23</sup> Selain itu, NAPQI dapat menimbulkan stres oksidatif, yang berarti

bahwa NAPQI dapat menyebabkan terjadinya peroksidasi lipid. Peroksidasi lipid merupakan bagian dari proses atau rantai reaksi terbentuknya radikal bebas.<sup>24</sup> Radikal bebas mampu mengubah suatu molekul menjadi radikal bebas baru dan akan membentuk radikal bebas kembali sehingga terjadilah reaksi rantai (*chain reaction*).<sup>25</sup>

Daun sirsak memiliki efek sebagai antioksidan dari senyawa asetogenin yang dikandungnya.<sup>26</sup> Antioksidan ini yang berperan penting dalam menangkap radikal bebas sehingga dapat mencegah kerusakan sel hati yang diinduksi oleh parasetamol dosis tinggi.

## KESIMPULAN

Berdasarkan hasil penelitian maka dapat disimpulkan bahwa ekstrak etanol daun sirsak (*Annona muricata* L.) memiliki aktifitas hepatoprotektif terhadap gambaran histologi hati tikus putih *Rattus norvegicus* yang terpapar parasetamol dosis tinggi. Disarankan perlu untuk dilakukan penelitian lanjutan terhadap isolasi senyawa aktif hepatoprotektor yang terdapat didalam daun sirsak (*Annona muricata* L.)

## DAFTAR PUSTAKA

1. Kaplowitz N., Drug-Induced Liver Disorders: Introduction and Overview. In : Kaplowitz N, ed. *Drug-Induced Liver Disease California*: Marcel Dekker; 2002.
2. Saleem TSM, Chetty CM, Ramkanth S, Rajan VST, Kumar M, Gauthaman K. Hepatoprotective herbs – A Review. *Int. J. Res. Pharm. Sci.* 2010; 1(1) : 1-5.
3. Zhang A, Sun H, Wang X. Recent advances in natural products from plants for treatment of liver Diseases. *European Journal of Medicinal Chemistry.* 2013; 63 : 570-577.
4. *Pharmaceutical care untuk penyakit hati*: Jakarta : Direktorat Bina Farmasi Komunitas Dan Klinik Ditjen Bina Kefarmasian Dan Alat Kesehatan Departemen Kesehatan RI; 2007.
5. Database file for Graviola (*Annona muricata*). Tropical Plant Database:

<http://www.rain-tree.com/graviola.htm#.VvDErXI8PIV>.

Published 1996. Updated December 28. Accessed Marc 20, 2016.

6. Moghadamtousi SZ, Fadeinasab M, Nikzad S, Mohan G, Ali HP, Kadir HA. *Annona muricata* (Annonaceae): A Review of Its Traditional Uses, Isolated Acetogenins and Biological Activities. *Int. J. Mol. Sci.* 2015; 16 : 15625-15658. DOI:10.3390/ijms160715625.
7. Adewole SO, Martins EAC. Morphological Changes and Hypoglycemic Effects of *Annona Muricata* Linn. (Annonaceae) Leaf Aqueous Extract on Pancreatic B-Cells of Streptozotocin-Treated Diabetic Rats. *African Journal of Biomedical Research.* 2006; 9 : 173 – 187.
8. Rosdi MNM, Daud NNNNM. Cytotoxic effect of *Annona muricata* Linn leaves extract on Capan-1 cells. *Journal of Applied Pharmaceutical Science* 2015; 5(05): 45-48. DOI: 10.7324/JAPS.2015.50508.
9. Wurdianing I, Nugraheni SA, Rahfiludin Z. Efek ekstrak daun sirsak (*Annona muricata* Linn) terhadap profil lipid tikus putih jantan (*Rattus Norvegicus*). *Jurnal Gizi Indonesia.* 2014; 3(1) : 96-101
10. Haro G, Utami NP, Sitompul E. Study Of The Antibacterial Activities Of Soursop (*Annona muricata* L.) Leaves. *International Journal of PharmTech Research.* 2014; 6(2) : 575-581.
11. Abubacker MN, Deepalakshmi T. In vitro Antifungal Potentials of Bioactive Compound Methyl Ester of Hexadecanoic Acid Isolated from *Annona muricata* Linn. (Annonaceae) Leaves. *Biosciences Biotechnology Research Asia.* 2013; 10 (2) : 879-884.
12. Sousa OV, Vieira GDV, Pinho JJRG, Yamamoto CH, Alves MS. Antinociceptive and Anti-Inflammatory Activities of the Ethanol Extract of *Annona muricata* L. Leaves in Animal Models. *Int. J. Mol. Sci.* 2010; 11: 2067-2078. doi:10.3390/ijms11052067.
13. Nwokocha CR, Owu DU, Gordon A, Thaxter K, McCallah G, Ozolua RI, young L. Possible mechanism of action of the

- hypotensive effect of *Annona muricata* (soursop) in normotensive Sprague-Dawley rats. *Pharmaceutical Biology*. 2012; 1-6. DOI 10.3109/13880209.2012.684690.
14. Bum, EN, Taiwe GS, Moto FCO, et al. Antiepileptic Medicinal Plants used in Traditional Medicine to Treat Epilepsy. In: Afawi Z, ed. *Clinical And Genetic Aspects Of Epilepsy*. Croatia, Intech; 2011:175-192.
  15. Ahalya B, Ravishankar K, PriyaBandhavi P. Evaluation Of In Vitro Anti Oxidant Activity Of *Annona Muricata* Bark. *IJPCBS*. 2013; 3 (2) : 406-410.
  16. Muthu S, Durairaj B. Evaluation of antioxidant and free radical scavenging activity of *Annona muricata*. *Euro. J. Exp. Bio*. 2015; 5(3): 39-45.
  17. Zhang S. *An Atlas of Histology*. New York: Springer-Verlag; 1999.
  18. Iber FL, Latham PS. *Pathologic Physiology Mechanism of Disease*. Jakarta: EGC; 1994.
  19. Kedari TS and Khan AA. Guyabano (*Annona Muricata*): A review of its Traditional uses Phytochemistry and Pharmacology. *American Journal of Research Communication*. 2014; 2 (10) : 247-268.
  20. Proskuryakov SY, Konoplyannikov Ag, Gabai VL. Necrosis : a specific form of programmed cell death? *Experimental Cell Research*. 2003; 283 (2003): 1—16.
  21. Thomas C. Histopatologi. Edisi X. Alih Bahasa: Tonang dkk. Jakarta: EGC; 1988.
  22. Wenas NT. Kelainan Hati Akibat Obat. Dalam : *Buku Ajar Ilmu Penyakit Dalam Jilid I Edisi III*. Jakarta: Balai Penerbit FK UI; 1996.
  23. Wilmana P F, Gunawan S G.. Analgesik-Antipiretik Analgesik Anti-Inflamasi Nonsteroid dan Obat Gangguan Sendi Lainnya. Dalam: *Farmakologi dan Terapi*. Edisi V. Jakarta: Balai Penerbit FKUI; 2007.
  24. Rubin E, Gorstein F, Rubin R, Schwarting R, Strayer D. Rubin's *Pathology: Clinicopathologic Foundations of Medicine*. 4<sup>th</sup> ed . Philadelphia: Lippincott Williams & Wilkins; 2005
  25. Widjaja S. Antioksidan : Pertahanan tubuh terhadap efek oksidan dan radikal bebas. *Maj. Ilm. Fak. Kedokt. Usakti*. 1997; 16 (1): 162-165.
  26. Baskar R, Rajeswari V, Kumar TS. In vitro antioxidant studies in leaves of annona species. *Indian J Exp Biol*. 2007; 4 : 480-485.