

## Twin Block Appliance, Perawatan Maloklusi Kelas II pada Pasien Anak

I Gede Bagus Wirawan, Yetty Herdiyati

Departemen Kedokteran Gigi Anak, Fakultas Kedokteran Gigi, Universitas Padjadjaran

### ABSTRAK

**Pendahuluan:** Twin Block *appliance* merupakan alat fungsional yang dapat digunakan untuk kelainan maloklusi kelas II divisi I dengan ketidakseimbangan oklusi dalam masa tumbuh kembang.

**Kasus:** Seorang anak usia 14 tahun datang ke Rumah Sakit Gigi dan Mulut Universitas Padjadjaran dengan keluhan gigi depan lebih maju sehingga pasien malu dan ingin dirapikan. Pemeriksaan klinis serta radiografis pasien menunjukkan kelainan maloklusi kelas II divisi I dengan *overjet* 10 mm dan *overbite* 5 mm. Terdapat gigi impaksi 15 dan 23 serta gigi 55.

**Tatalaksana Kasus:** Perawatan yang dilakukan pada pasien ini adalah mencetak rahang atas dan rahang bawah, merujuk foto rongent cephalometrik dan panoramik, merujuk ke bedah mulut untuk pengambilan gigi impaksi 15 dan 23 berdasarkan

foto rongent, kemudian dilakukan perawatan pre ortodonti berupa penambalan, skeling, pencabutan 55, kemudian Twin block diinsersi. perawatan selanjutnya yaitu pemasangan orthodonti cekat ketika gigitan molar stabil dalam posisi gigi insisif edge to edge

**Pembahasan:** Twin block yang dikombinasikan dengan ortodonti cekat merupakan pilihan perawatan guna mengoreksi kelainan maloklusi kelas II divisi I pada pasien dalam masa tumbuh kembang. Penggunaan twin block sangat disarankan untuk mengoreksi *overjet* dan *overbite* yang besar pada pasien yang kooperatif.

**Kesimpulan:** Perawatan maloklusi kelas II divisi I pada pasien dalam masa tumbuh kembang dapat menggunakan alat fungsional Twin Block yang dilanjutkan dengan ortodonti cekat setelah hubungan molar pasien menjadi kelas I dan stabil.

**Kata kunci:** Twin Block, Maloklusi kelas II divisi I, Tumbuh Kembang

### PENDAHULUAN

Defisiensi mandibula, protrusi maksila atau kombinasi keduanya yang menyertai maloklusi kelas II merupakan masalah menarik bagi orthodontis jauh sebelum masalah ini menjadi "istimewa". Berbagai macam cara perawatan, seperti modifikasi pertumbuhan dengan berbagai macam alat, telah digunakan untuk meningkatkan estetik dan fungsi.<sup>1</sup> Alat Fungsional merupakan alat orthodonti yang menggunakan tekanan yang dimiliki oleh otot untuk mendapatkan perubahan pada gigi dan tulang rahang. Terdapat beberapa indikasi klinis untuk penggunaan alat fungsional dalam merawat maloklusi kelas II.<sup>2</sup> Alat- alat fungsional yang tersedia untuk kelas II skeletal dan ketidakharmonisan oklusi ( contoh Bionator, FR-2 , dan Perangkat Herbst baik cekat maupun lepasan). Diantara alat yang disebutkan, twin-block merupakan penemuan dari William J. Clark of Fife, skotlandia, dan menjadi terkenal selama 1 dekade terakhir ini. Perangkat *twin-block*

membantu menginduksi pelebaran mandibula dengan merangsang peningkatan pertumbuhan pada kartilago kondilus.

*Twin Block* merupakan alat yang terdiri dari plat akrilik pada rahang atas dan rahang bawah dengan blok gigitan yang membantu posisi mandibula lebih kedepan pada saat proses menutup mulut.<sup>3,4</sup> Tujuan penulisan makalah ini untuk membantu praktisi terutama dokter gigi anak dalam menentukan pilihan perawatan pasien dengan maloklusi kelas II Divisi I.

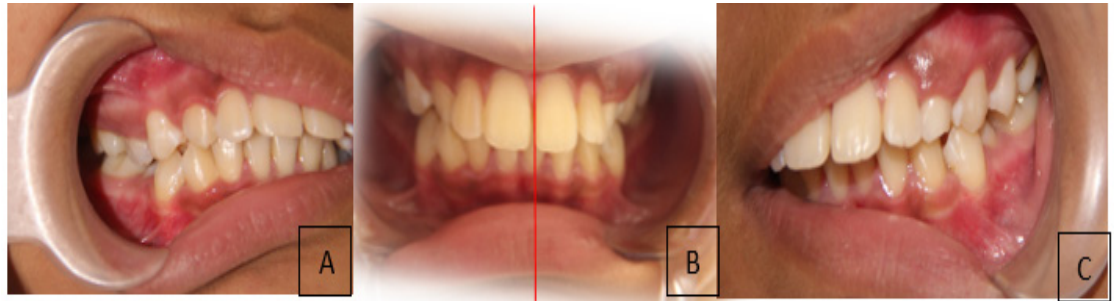### KASUS

Pasien perempuan usia 13 tahun datang bersama ayahnya ke Rumah Sakit Gigi dan Mulut (RSGM) Universitas Padjadjaran dengan keluhan gigi depannya yang lebih maju sehingga ingin dirapikan. Setelah dilakukan anamnesis, diketahui pasien mempunyai kesehatan umum baik serta mempunyai kebiasaan buruk pada waktu Sekolah dasar yaitu menghisap ibu jari. Tidak terdapat riwayat

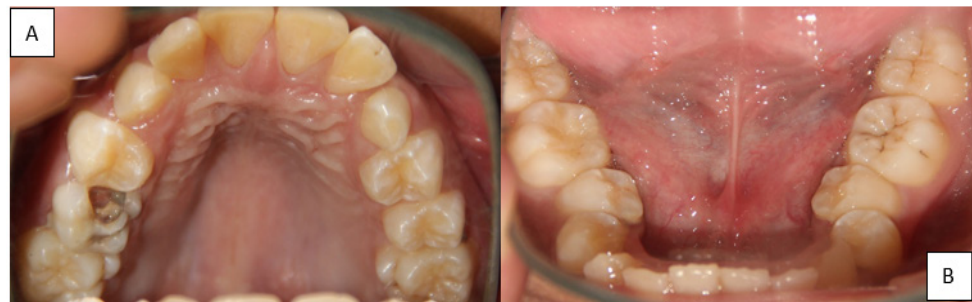#### Correspondence:

I Gede Bagus Wirawan

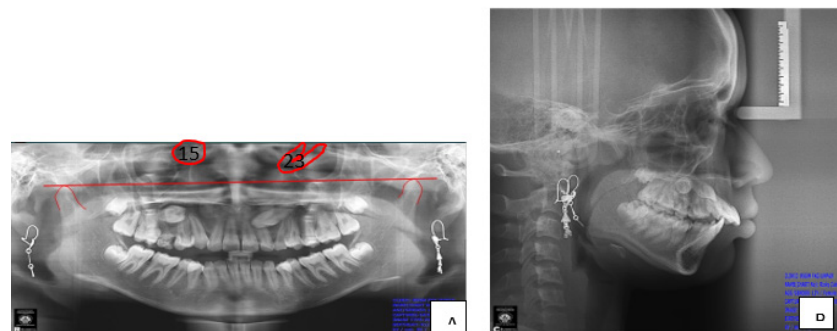
Departemen Kedokteran Gigi Anak, Fakultas Kedokteran Gigi, Universitas Padjadjaran



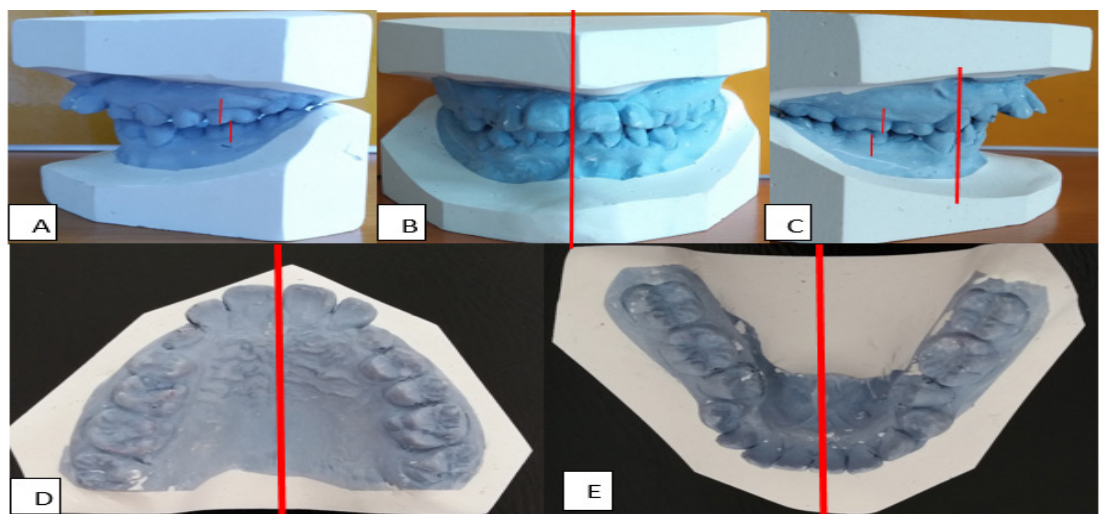
Gambar 1. Foto Intra Oral, A. Gigitan kanan pasien; B. Tampak depan; C gigitan kiri pasien



Gambar 2. Foto intra oral , A. Rahang atas; B. Rahang bawah



Gambar 3 A.Foto panoramik; B. Foto Cefalometrik



Gambar 4. Model Studi, A. Tampak kiri gigitan kelas II; B tampak depan ; C. Tampak kanan gigitan kelas II Molar dan kelas I caninus; D Model studi rahang atas; E Model studi rahang bawah

Tabel 1. Analisis Downs

Skeletal	Hasil	Nilai Normal	Interpretasi	Kesimpulan
∠ Fasial N-Pog	83°	82° - 95°	< 82° retrusi 82°-95° Ortognati (rata2 87,8°), >95° protusi	<b>Ortognati</b>
∠ konveksitas	9°	+10° - (- 8.5°)	(-) negatif : maksila retrusi (+)10°-(-8,5°) normal (+) positif : maksila protusi	<b>Normal</b>
∠ bidang AB	10°	(-9°) - 0°	Normal, tidak normal	<b>Tidak normal</b>
∠ FHP – bid. mandibula	27,5°	17° - 28°	<17° low angle, 17°-28° normal, >28° high angle	<b>Normal</b>
∠ Sumbu Y/Y axis	68°	53° – 66°	<53° mandibula lebih ke anterior dibanding basis kranii, 53°-66° normal, >66° mandibula lebih ke posterior dibanding basis kranii	<b>Mandibula lebih ke posterior</b>

Tabel 2, Analisis Steiner

	Pra Perawatan	Nilai Normal	Interpretasi	Simpulan
∠ SNA	85°	80° - 84°	< 80° retrognati. 80°-84° Ortognati, >84° prognati	Prognati
∠ SNB	77°	78° - 82°	< 78° retrognati. 78°-82° Ortognati, >82° prognati	Retrognati
∠ ANB	8°	0° - 4°	(-) prognati mandibula, retro maksila 0°-4° Skeletal Kelas I, >4° Skeletal Kelas II	Skeletal Kelas II
∠ I - NA	41°	15° - 32°	<15° retrusi, 15°-31° normal, >32° protusi	Protusi
I – NA(mm)	8,5 mm	2 – 6mm	<2 retroposisi, 4 normal, >6 proposisi	Proposisi
∠ I - NB	30°	15° - 32°	<15° retrusi, 15°-31° normal, >32° protusi	Normal
I – NB(mm)	5 mm	2 – 6mm	<2 retroposisi, 4 normal, >6 proposisi	Normal
∠ I - I	103,5°	119°	<130° protusi, 130° normal, >130° lurus	Protrusi
Pg – NB (mm)	2 mm	2 mm	<2 Menton Retrusi, 2 Menton Normal, >2 Menton Protrusi	Menton Normal
< GoGn – SN	31°	20 – 40°	<20 Rotasi anticlockwise, 32 Normal, >40 Rotasi clockwise	Normal
< Bid Occ – SN	20°	5 – 30°	<5° Landai, 14° Normal, >30° Curam	Normal

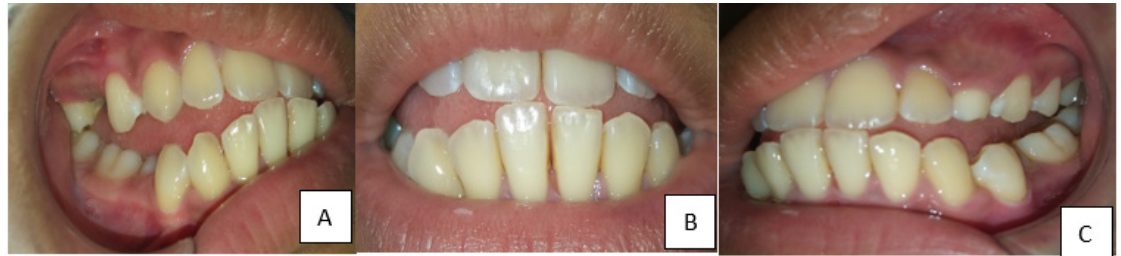penyakit, kelainan kongenital, riwayat operasi, serta riwayat trauma gigi. Pada pemeriksaan ekstra oral tipe wajah pasien normal dan simetris, profil wajah cembung, dengan bibir hipotonus. Pada pemeriksaan TMJ, tidak ada keluhan, pembukaan mulut maksimal 43 mm dengan deviasi ke kanan. Gerakan protrusi pasien tercatat maksimal 10 mm dengan tidak ada keluhan pada saat membuka mulut dan menutup mulut. Gerakan lateral rahang bawah ke kanan tercatat sebanyak 7 mm dan lateral kiri 8 mm. Tidak terdapat krepitasi dan "late thud". Palpasi pada saat membuka dan menutup mulut "smooth".

Pada pemeriksaan intra oral, kebersihan mulut pasien baik, tidak terdapat gingivitis maupun periodontitis. Frenulum labial, lingual dan bukal normal, lidah normal, palatum tinggi, tonsil normal, garis median pada rahang bawah yang terletak lebih ke kanan. Overbite sebesar 5 mm disertai overjet 10 mm. Tidak terdapat crossbite maupun diastema. rontgen panoramik pasien menunjukkan bentuk kondilus normal, tinggi kondilus kanan dan kiri tidak seimbang, Terdapat impaksi gigi 15 dan gigi 23. Pada model studi terlihat gigitan kelas II molar pertama pada sisi kanan dan kiri. Berdasarkan

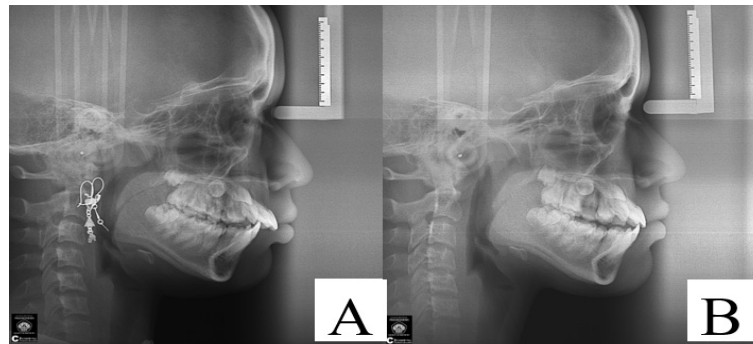
pemeriksaan klinis, analisis cephalometrik, analisa model studi didapatkan bahwa pasien menderita kelainan maloklusi kelas II divisi I dengan etiologi kebiasaan buruk menghisap ibu jari.

#### Tatalaksana Kasus

Hasil analisis, pasien menderita maloklusi kelas II divisi I dan mempunyai gigi impaksi 15 dan 23 yang harus diambil melalui prosedur bedah. Setelah melakukan mouth preparation, pasien dibuatkan gigitan lilin dalam keadaan mandibula protrusi maksimal (pada pasien ini hingga keadaan gigi insisif *edge to edge*), setelah itu pasien dicetak kembali, model kemudian dikatupkan menggunakan gigitan lilin, lalu dibuatkan alat fungsional twin block. Kunjungan selanjutnya pasien datang untuk dilakukan *try-in* alat selama 2 minggu untuk membiasakan Twin block yang dimasukkan dalam mulut. Kunjungan kedua, dilakukan pengurangan block pada alat rahang atas guna memfasilitasi gigi molar rahang bawah untuk erupsi sehingga ada gigitan molar dalam posisi insisif *edge to edge*. Setelah kunjungan kelima gigitan molar sudah ada pada rahang sebelah kanan. Namun gigitan molar



Gambar 5 Hasil perawatan setelah 2 bulan menggunakan Twin block, A Gigitan kanan ;B Gigitan Insisif;C Gigitan kiri



Gambar 6 A. Foto Cephalometri pra-perawatan twin block; B. Foto Cephalometri pasca perawatan 2 bulan menggunakan twin block

Tabel 3 Analisis Steiner praperawatan dan pasca perawatan 2 bulan menggunakan twin block

	Pra Perawatan	Pasca 2 bulan Perawatan	Nilai Normal	Interpretasi	Simpulan
$\angle$ SNA	85°	86°	80° - 84°	< 80° retrognati. 80°-84° Ortognati, >84° prognati	Prognati
$\angle$ SNB	77°	81,5°	78° - 82°	< 78° retrognati. 78°-82° Ortognati, >82° prognati	Ortognati
$\angle$ ANB	8°	5,5°	0° - 4°	0°-4° Skeletal Kelas I, >4° Skeletal Kelas II	Skeletal Kelas II
$\angle$ I - NA	41°	38°	15° - 32°	<15° retrusi, 15°-31° normal, >32° protusi	Protusi
I - NA(mm)	8,5 mm	3,5 mm	2 - 6mm	<2 retroposisi, 4 normal, >6 proposisi	Normal
$\angle$ I - NB	30°	31°	15° - 32°	<15° retrusi, 15°-31° normal, >32° protusi	Normal
I - NB(mm)	5 mm	8 mm	2 - 6mm	<2 retroposisi, 4 normal, >6 proposisi	Proposisi
$\angle$ I - I	103,5°	105°	119°	<130° protusi, 130° normal, >130° lurus	Protrusi
Pg - NB (mm)	2 mm	2 mm	2 mm	<2 Menton Retrusi, 2 Menton Normal, >2 Menton Protrusi	Menton Normal
< GoGn - SN	31°	31,5°	20 - 40°	<20 Rotasi anticlockwise, 32 Normal, >40 Rotasi clockwise	Normal
< Bid Occ-SN	20°	17°	5 - 30°	<5° Landai, 14° Normal, >30° Curam	Normal

berubah dari kelas II menjadi kelas III akibat gigitan insisif pasien diposisikan pada keadaan edge to edge. Setelah stabil gigitan molar dalam keadaan insisif edge to edge, pasien dapat dipasang *bracket* untuk melanjutkan perawatan maloklusi kelas II, sekaligus merujuk pasien ke bagian bedah mulut agar gigi 15 dan 23 yang impaksi segera diambil untuk memberikan ruang pada gigi depan rahang atas untuk retrusi.

## PEMBAHASAN

Twin Block merupakan alat fungsional yang mempunyai beberapa keunggulan seperti mudah diadaptasi oleh pasien, kuat, mudah diperbaiki dan sangat cocok untuk digunakan pada periode gigi permanen maupun periode gigi campuran.<sup>6</sup> Twin block mempunyai tujuan untuk memperluas penambahan panjang mandibula dengan

merangsang pertumbuhan pada kartilago kondilus serta membatasi pertumbuhan dari maksila. Distraksi kondilus mandibula menjauhi fossa glenoidale akan mengurangi tekanan pada kartilago kondilus yang secara aktif tumbuh dan mengubah ketegangan otot pada kondilus, meningkatkan pertumbuhan endokondral lebih banyak dari biasanya.<sup>7</sup> Badri dkk melakukan penelitian untuk membandingkan *twin block* dengan alat Dynamax untuk merawat kelainan maloklusi kelas II pada dewasa muda dengan hasil *twin block* ternyata lebih efektif dibandingkan dengan dynamax dalam mengurangi overjet, serta pasien dengan dynamax mempunyai lebih banyak efek samping dibandingkan dengan pasien yang menggunakan *twin block*.<sup>8</sup>

Abbie dkk juga melakukan penelitian untuk membandingkan hasil perawatan *Twin block* dengan piranti Herbst yang keduanya diikuti dengan perawatan orthodonti cekat setelahnya dengan hasil yang menunjukkan keunggulan *twin block* pada perubahan sagital dari relasi intermaksila sebesar 2mm lebih besar dari pada pemakaian piranti Herbst. Kelompok yang menggunakan *twin block* juga menunjukkan perubahan yang signifikan dibandingkan dengan kelompok pengguna piranti Herbst pada reposisi mandibula kearah anterior, yang mengakibatkan kurangnya sudut ANB.<sup>9</sup>

Ashok dkk membandingkan perawatan *twin block* dan bionator dalam efeknya pada skeletal dan dentoalveolar dengan hasil kedua alat mempunyai efek penahan, tetapi hasilnya lebih baik pada *twin block* dibandingkan dengan bionator. Pertumbuhan mandibula lebih baik pada perawatan *twin block* dibandingkan dengan bionator.<sup>10</sup>

## SIMPULAN

Alat fungsional *twin block* terbukti dapat membantu perawatan maloklusi kelas II divisi I dengan sangat baik, alat ini lebih baik dibandingkan dengan alat fungsional lainnya dalam hal mengurangi overjet, perubahan sagital relasi intermaksila, reposisi mandibula serta pertumbuhan mandibula kearah anterior.

## DAFTAR PUSTAKA

1. Chaudhary DC, Kumar P, Sharma M, Nehra K. Comparative evaluation of soft tissue changes one year post-treatment in Twin block and FORSUS FRD treated patients. Med J Armed Forces India [Internet]. 2016;72(4):362–6. Available from: <http://dx.doi.org/10.1016/j.mjafi.2015.09.015>
2. Al-Anezi SA. Class II malocclusion treatment using combined Twin Block and fixed orthodontic appliances - A case report. Saudi Dent J [Internet]. 2011;23(1):43–51. Available from: <http://dx.doi.org/10.1016/j.sdentj.2010.09.005>
3. Singh MG, Vashisth P, Chaudhary S, Sinha A. Early treatment outcomes of class II malocclusion with twin-block facial profile and cephalometric changes. J Oral Biol Craniofac Res [Internet]. 2012;2(1):61–6. Available from: [http://dx.doi.org/10.1016/S2212-4268\(12\)60015-3](http://dx.doi.org/10.1016/S2212-4268(12)60015-3)
4. O'Brien et al., 2003a. The effectiveness of treatment of class II malocclusion with the Twin Block appliance: a randomised, controlled trial. Am. J. Orthod. Dentofac. Orthop. 124, 128–137.
5. Baccetti T, Franchi L, Toth LR, McNamara JA. Treatment timing for twin-block therapy. Amer J Orthod Dentofacial Orthop 2000;118:159–70.
6. Harradine, N., Gale, D., 2000. The effects of torquing spurs in Clark Twin Block appliances. Clin. Ortho. Res. 3, 202–210.
7. Kharbanda OM. In: Orthodontics—Diagnosis and Management of Malocclusion and Dentofacial Deformities 1st edn. Elsevier Health Sciences 373–80.
8. Thiruvengkatachari B, Sandler J, Murray A, Walsh T, O'Brien K. Comparison of twin-block and dynamax appliances for the treatment of class II malocclusion in adolescents: A randomized controlled trial. Am J Orthod Dentofac Orthop [Internet]. 2010;138(2):144.e1-144.e9. Available from: <http://dx.doi.org/10.1016/j.ajodo.2010.01.025>
9. Schaefer AT, McNamara JA, Franchi L, Baccetti T. A cephalometric comparison of treatment with the Twin-block and stainless steel crown Herbst appliances followed by fixed appliance therapy. Am J Orthod Dentofac Orthop. 2004;126(1):7–15.
10. Jena AK, Duggal R, Parkash H. Skeletal and dentoalveolar effects of Twin-block and bionator appliances in the treatment of Class II malocclusion: A comparative study. Am J Orthod Dentofac Orthop. 2006;130(5):594–602.