

Perawatan Impaksi Kaninus Permanen Rahang Atas Pada Anak: Laporan Kasus

Darul Rabil, Inne Suherna Sasmita

Departemen Kedokteran Gigi Anak Universitas Padjadjaran

ABSTRAK

Pendahuluan : Impaksi kaninus permanen rahang atas pada anak merupakan kasus yang sering terjadi. Berbagai macam jenis perawatan impaksi kaninus permanen rahang atas telah dibuat dalam memperbaiki kondisi ini. Perawatan ortodonti merupakan pilihan perawatan yang dianjurkan dalam menangani kondisi ini.

Kasus: Seorang anak laki – laki umur 12 tahun datang ke Klinik Gigi Anak Rumah Sakit Gigi dan Mulut Universitas Padjadjaran dengan keluhan susunan gigi yang tidak teratur. Pasien mengeluhkan adanya gangguan penampilan dan ingin dirawat.

Penatalaksanaan kasus: Rontgen panoramik terdapat gambaran gigi kaninus permanen rahang atas yang terdapat diatas gigi insisivus pertama dengan diagnosis impaksi kaninus,

penatalaksanaan pasien diawali dengan *mouth preparation* berupa *Dental Health Education, Caries Risk Assessment*, penambalan, pencabutan, topikal fluor, *surgical exposure* dan perawatan ortodonti.

Pembahasan : Impaksi dari kaninus permanen rahang atas merupakan bentuk impaksi yang banyak terjadi. Posisi gigi harus menjadi pertimbangan dalam menentukan prognosis karena posisi kemiringan gigi berpengaruh terhadap kemampuan gigi untuk erupsi spontan.

Simpulan : Perawatan impaksi kaninus permanen rahang atas selalu menjadi tantangan. Sangat penting untuk dapat mengetahui dengan pasti posisi gigi, agar dapat menentukan arah pergerakan dari gigi dan teknik yang digunakan dalam perawatan ortodonti.

Kata Kunci : impaksi, kaninus, ortodonti

PENDAHULUAN

Impaksi kaninus bukanlah kasus yang tidak biasa terjadi di bidang kedokteran gigi.¹hematoma: 7(1.7%.² Posisi impaksi kaninus lebih sering ke palatal daripada labial.^{3,4} Gigi kaninus yang tidak dirawat dapat menyebabkan susunan gigi yang tidak beraturan, resorpsi akar pada gigi yang berdekatan, infeksi, dan perubahan kistik.^{5,6} Kaninus rahang atas memiliki peran yang penting dalam membuat estetik wajah dan senyum yang baik.⁷ Perawatan impaksi kaninus masih menjadi tantangan bagi klinisi saat ini.⁸ Gigi impaksi dapat didefinisikan sebagai posisi infraosseus dari gigi setelah waktu erupsi yang ditentukan.⁹ Impaksi gigi kaninus permanen maksila mendapatkan peringkat kedua dari impaksi yang paling sering terjadi.⁹

Erupsi gigi merupakan proses yang terkoordinasi, diregulasi oleh beberapa efek sinyal antara filokel gigi, osteoblast, osteoklas yang ada pada tulang alveolar. Variasi yang besar dari penyebab lokal, sistemik, dan genetik dapat menyebabkan gangguan dari proses erupsi.^{1,7}

Etiologi ketidaksesuaian kaninus rahang atas termasuk kurangnya ruang, gangguan pada urutan erupsi gigi, trauma, retensi dari kaninus sulung, penutupan akar yang terlalu cepat, rotasi dari benih gigi, dan juga lesi patologis lokal (kista dan odontoma).^{8,10}

Terdapat berbagai macam perawatan impaksi kaninus. Pemilihan rencana perawatan yang tepat sangat mempengaruhi keberhasilan perawatan impaksi kaninus. Perawatan impaksi kaninus antara lain:¹¹ tidak dilakukan perawatan apabila pasien tidak menginginkan, dengan catatan dilakukan kontrol secara teratur untuk melihat adanya perubahan patologis; autotransplantasi dari kaninus; ekstraksi impaksi kaninus dan pergerakan premolar keruang tersebut. 4. Ekstraksi dari kaninus dan osteotomy segmental posterior untuk menggerakkan segmen bukal kemesial agar ruangan yang tersisa mengecil. 5. Penggantian prostetik dari kaninus. 6. *Surgical exposure* dari kaninus dan perawatan ortodontik untuk membawa gigi kedalam garis oklusi .

Saat ini, penggunaan radiografi tiga dimensi

Correspondence:

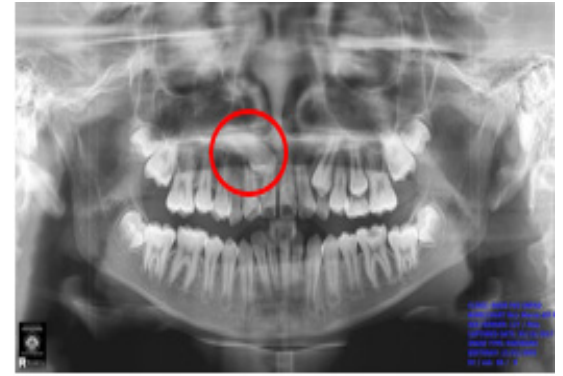Darul Rabil

Departemen Kedokteran Gigi Anak Universitas Padjadjaran
Jl. Sekeloa Selatan No. 1, Kecamatan Coblong, Kelurahan Lebak Gede, Kota Bandung
Email : darulrabil@yahoo.

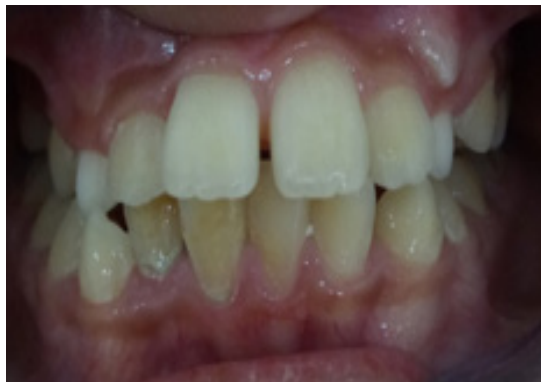seperti *Cone Beam Computed Tomography* (CBCT) dianggap sebagai alat diagnostik yang mengindikasikan posisi paling akurat dari impaksi kaninus dalam hubungannya terhadap gigi yang berdekatan dan telah disarankan sebagai standar perawatan.¹² Makalah ini bertujuan untuk memperlihatkan perawatan gigi impaksi menggunakan alat ortodonti cekat dan *surgical exposure*.

KASUS

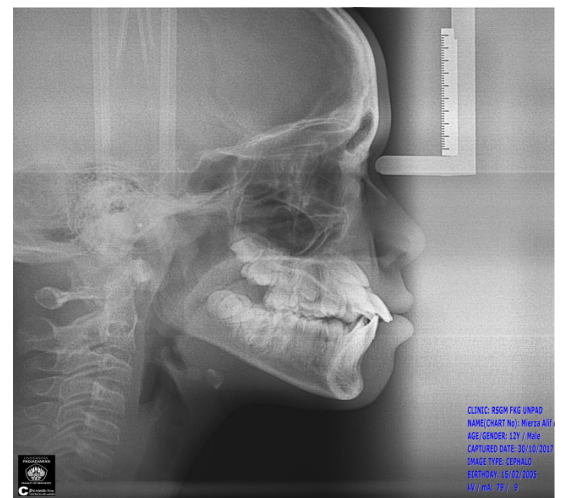
Seorang anak laki-laki berusia 12 tahun datang ke Klinik Gigi Anak Rumah Sakit Gigi dan Mulut (RSGM) Universitas Padjadjaran dengan keluhan gigi depan tumbuh tidak teratur sehingga mengganggu estetika (Gambar 1). Rontgen panoramik dilakukan



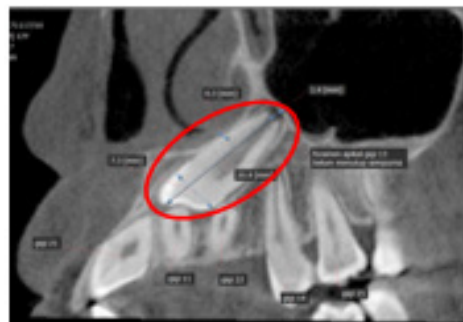Gambar 2. Foto Panoramik



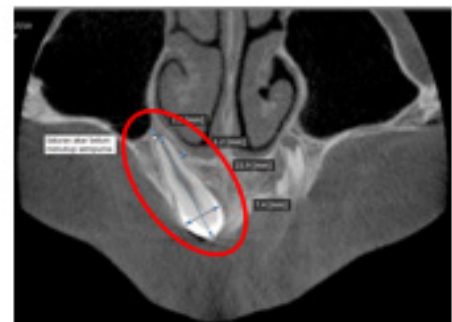Gambar 1. Foto Intra Oral



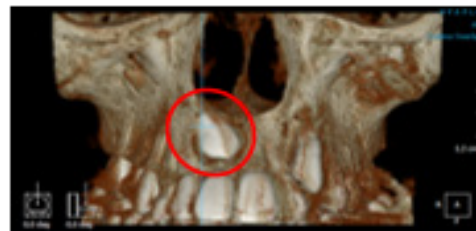Gambar 3. Foto Sefalometri



A



B



C

Gambar 4. Gambaran CBCT A. Tampak lateral B. Tampak oklusal C. Tampak anterior

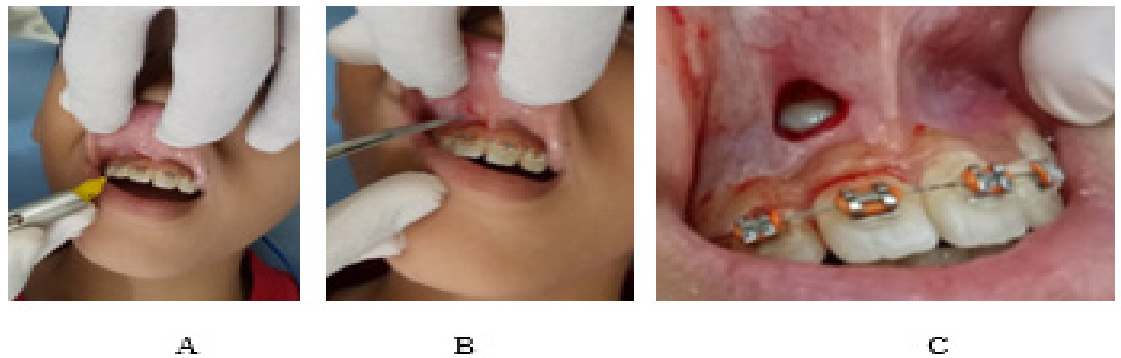
sebagai pemeriksaan penunjang dan menunjukkan gambaran posisi gigi kaninus atas kanan yang berada di atas gigi insisif pertama. Secara intraoral pada daerah di atas insisif pertama teraba adanya benjolan yang diduga merupakan gigi kaninus. Rontgen CBCT 3D (Gambar 4) dilakukan untuk memastikan posisi gigi kaninus.

PENATALAKSANAAN KASUS

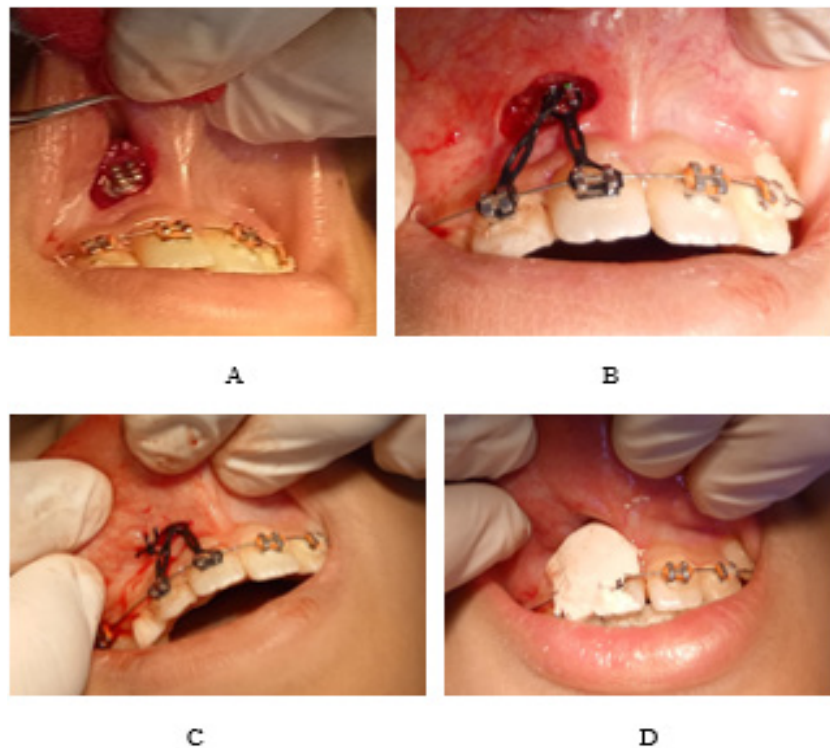
Pasien bersedia untuk dilakukan pembedahan dan perawatan ortodonti cekat, sehingga langkah pertama yang dilakukan adalah pencetakan dengan alginat untuk mendapatkan model studi. Model studi dan radiografi dianalisis untuk keperluan perawatan ortodonti.—Penatalaksanaan pasien meliputi *oral*

hygiene instruction, dental health education, caries risk assessment, penumpatan gigi 16, 26, 36, dan 46, pencabutan gigi 55, 53, 63, aplikasi fluor topikal, tindakan bedah, dan perawatan ortodonti cekat.

Setelah persiapan alat dan bahan serta surat persetujuan dari orang tua pasien, maka dilakukan pemasangan alat ortodontik cekat dengan pilihan *bracket* adalah Roth slot 0.22 dan kawat awal adalah Niti 0.12 untuk *aligning* dan *levelling*. Setelah 3 minggu maka dilakukan kontrol dan penggantian kawat menjadi Niti 0.14. Pada saat kontrol berikutnya kawat yang diganti menjadi SS 16 x 16 dan dilakukan tindakan bedah konservatif untuk membuka gigi kaninus yang tertutup.. Pertama-tama dilakukan injeksi infiltrasi pada regio bukal (Gambar 5.A) kemudian dibuat insisi



Gambar 5. A. Injeksi anastesi local. B. Insisi daerah impaksi. C. Permukaan gigi kaninus



Gambar 8. A. Pemasangan Bracket. B. Pemasangan Power Chain. C. Penjahitan. D. Pemasangan Periodontal Pack

horizontal menggunakan *blade* nomor 11 pada area tonjolan diatas gigi insisif (Gambar 5.B). Selanjutnya memisahkan jaringan gusi dengan tulang menggunakan raspatorium sampai terlihat permukaan gigi kaninus (Gambar 5.C).

Setelah gigi terlihat maka ruangan dilebarkan sehingga dapat dilakukan pemasangan *bracket* pada gigi kaninus (Gambar 6.A). Selanjutnya dilakukan pemasangan karet *power chain* pada gigi 11, 12, 13 (Gambar 6.B). Dilakukan penjahitan 1 kali untuk meminimalisir daerah insisi (Gambar 6.C). *Periodontal pack* diaplikasikan untuk mempercepat penyembuhan pasca insisi (Gambar 6.D).

Saat ini gigi kaninus telah ditarik kearah distal dengan menggunakan *closed coil*, pemasangan kawat ligatur untuk mengikat gigi 16 dan 15 untuk penjangkar, kawat yang digunakan 16 x 22 SS. Selanjutnya akan dilakukan pencabutan gigi 53, *levelling* dan *aligning* gigi 13.

PEMBAHASAN

Pasien dengan impaksi kaninus rahang atas dirasakan lebih sulit dan memerlukan waktu yang lebih banyak untuk perawatan dibandingkan pasien ortodontik lainnya.¹³with only a few studies published in the literature on the subject. Hence the aim of this study was to determine the success rate and the difference in duration of the various treatment modalities for impacted maxillary canines. Materials and Methods: Four hundred forty-eight southern Chinese children and adolescents who were provided treatment for their impacted maxillary canines between February 1982 and February 2009 were included in the analysis. Because this was a retrospective study and did not involve human subjects, it was exempt from requiring review board approval. Results: The most commonly performed treatment for correction of an impacted maxillary canine was surgical removal of the impacted tooth. In cases where surgical exposure of the impacted canine followed by bonding an attachment was performed, the mean time required for the impacted canine to erupt postoperatively through the soft tissue was 12.6 months (SD, 7.5 months) Kaninus rahang atas merupakan kunci dari lengkung gigi dan memegang peranan penting dalam estetik senyum dan sangat penting dalam menjaga oklusi fungsional.¹⁴impaction of maxillary permanent canines is a frequently encountered clinical problem. After the third molar, the canine is the most frequently impacted tooth. For functional occlusion, bringing the impacted canine into occlusion is important to achieve final esthetic in orthodontic practice. This article illustrates a distinct case in which the three permanent canines maintained their unerupted status till the age of 18 years. The three impacted canines were surgically

exposed, attachment bonded, traction given with ballista spring for vertical and labial movement, and ideally positioned with fixed orthodontic mechanotherapy. How to cite this article Raghav P, Singh K, Reddy CM, Joshi D, Jain S. Treatment of Maxillary Impacted Canine using Ballista Spring and Orthodontic Wire Traction. Int J Clin Pediatr Dent 2017;10(3) Perawatan impaksi kaninus yang lebih diminati pada saat ini adalah *surgical exposure* yang diikuti oleh perawatan ortodonti. Hasil pemeriksaan sefalometri kasus ini menunjukkan pasien memiliki hubungan skeletal klas 1. Pada pemeriksaan model gigi mendapatkan hasil maloklusi dentoalveolar klas 1 disertai diastema anterior rahang atas dan rahang bawah, *open bite* anterior dan posterior, overbite -1mm, overjet 4mm, dan profil wajah cembung. Untuk menunjang pemeriksaan impaksi kaninus maka dilakukan pemeriksaan radiografis CBCT. Hasil pemeriksaan CBCT menunjukkan impaksi kaninus terletak pada labial di atas gigi insisif pertama rahang atas. Rencana perawatan yang dipilih adalah *surgical exposure* yang diikuti oleh perawatan ortodonti untuk membawa gigi kaninus kedalam lengkung gigi yang sesuai. Kelebihan dari teknik ini adalah gigi kaninus dapat dipertahankan dan menempati ruangan yang seharusnya, sehingga secara estetik akan terlihat lebih baik.¹⁵an oral surgeon, a radiologist a periodontist and a prosthodontist. The present report reviews the literature on diagnosis on treatment and management of impacted maxillary canines and presents the interdisciplinary and individual approach to a 14 year-old patient with severely impacted upper right canine. Extraction of permanent impacted maxillary canine is not a routine method, but it is sometimes a good and inevitable choice. A beautiful smile and functional occlusion can be achieved in the absence of the canine and by the rest of the available teeth. INTRODUCTION Effective management of impacted canines is still a challenge in dental medicine. Without the expert evaluation and the close collaboration of several specialists -an orthodontist, an oral surgeon, a radiologist a periodontist and a prosthodontist, the diagnosis and the management of severe cases can often be compromised. The aim of the present report is to review the literature on diagnosis on treatment and management of impacted maxillary canines and to present the interdisciplinary and individual approach to a 14 year-old patient with severely impacted upper right canine. The diagnosis of impacted maxillary canine has to be based on both clinical examinations – disease history and status (clinical examination and palpation

Dalam penatalaksanaan impaksi kaninus rahang atas, seluruh gigi rahang atas harus dipasang *bracket* agar gigi kaninus mendapatkan posisi yang sesuai.¹³with only a few studies

published in the literature on the subject. Hence the aim of this study was to determine the success rate and the difference in duration of the various treatment modalities for impacted maxillary canines. Materials and Methods: Four hundred forty-eight southern Chinese children and adolescents who were provided treatment for their impacted maxillary canines between February 1982 and February 2009 were included in the analysis. Because this was a retrospective study and did not involve human subjects, it was exempt from requiring review board approval. Results: The most commonly performed treatment for correction of an impacted maxillary canine was surgical removal of the impacted tooth. In cases where surgical exposure of the impacted canine followed by bonding an attachment was performed, the mean time required for the impacted canine to erupt postoperatively through the soft tissue was 12.6 months (SD, 7.5 months). Pemasangan bracket pada seluruh gigi menyediakan tahanan yang cukup untuk ekstrusi dari impaksi kaninus.¹² Impaksi kaninus yang terletak lebih ke bukal akan membutuhkan pergerakan ke arah distal dan oklusal. Pertimbangan pergerakan gigi harus diperhitungkan agar selama perjalanan gigi tidak berkontak dengan akar dari gigi insisif.¹³ with only a few studies published in the literature on the subject. Hence the aim of this study was to determine the success rate and the difference in duration of the various treatment modalities for impacted maxillary canines. Materials and Methods: Four hundred forty-eight southern Chinese children and adolescents who were provided treatment for their impacted maxillary canines between February 1982 and February 2009 were included in the analysis. Because this was a retrospective study and did not involve human subjects, it was exempt from requiring review board approval. Results: The most commonly performed treatment for correction of an impacted maxillary canine was surgical removal of the impacted tooth. In cases where surgical exposure of the impacted canine followed by bonding an attachment was performed, the mean time required for the impacted canine to erupt postoperatively through the soft tissue was 12.6 months (SD, 7.5 months).¹⁶

Pada kasus ini pemasangan karet *power chain* ke arah gigi insisif dilakukan untuk mengeluarkan mahkota kaninus ke permukaan bukal. Setelah itu dilanjutkan dengan pergerakan ke arah distal sampai posisi gigi kaninus menempati ruangnya didalam lengkung gigi. Penggunaan *power chain* diperkirakan selama 2 bulan lalu dilanjutkan dengan pergerakan ke arah distal selama 12 bulan dengan pertimbangan pergerakan gigi perbulan sebesar 1 mm. Bacceti et al melaporkan rata – rata durasi perawatan impaksi adalah 8 bulan dari 168 kasus,

dimana Grande et al melaporkan rata – rata durasi 1.9 tahun dari 59 kasus. Variasi waktu perawatan ini dapat disebabkan karena perbedaan alat yang digunakan dalam perawatan ini.¹³ with only a few studies published in the literature on the subject. Hence the aim of this study was to determine the success rate and the difference in duration of the various treatment modalities for impacted maxillary canines. Materials and Methods: Four hundred forty-eight southern Chinese children and adolescents who were provided treatment for their impacted maxillary canines between February 1982 and February 2009 were included in the analysis. Because this was a retrospective study and did not involve human subjects, it was exempt from requiring review board approval. Results: The most commonly performed treatment for correction of an impacted maxillary canine was surgical removal of the impacted tooth. In cases where surgical exposure of the impacted canine followed by bonding an attachment was performed, the mean time required for the impacted canine to erupt postoperatively through the soft tissue was 12.6 months (SD, 7.5 months)

SIMPULAN

Diagnosis, waktu perawatan, dan pemilihan rencana perawatan yang tepat dapat menentukan keberhasilan perawatan impaksi gigi kaninus. Pendekatan *surgical exposure* dilakukan untuk membuka daerah impaksi yang sebelumnya dilakukan perawatan ortodonti cekat untuk membawa gigi kaninus kedalam lengkung gigi agar mendapatkan estetika yang lebih baik.

DAFTAR PUSTAKA

1. Sajjani AK, King NM. Complications associated with the occurrence and treatment of impacted maxillary canines. Singapore Dent J [Internet]. 2014;35:53–7.
2. Article O. Impacted Canines : Our Clinical Experience. 2011;4(December):207–12.
3. Cuminetti F, Boutin F, Frapier L. Predictive factors for resorption of teeth adjacent to impacted maxillary canines. Int Orthod. 2017;15(1):54–68.
4. Ferreira JTL, Romano FL, Sasso Stuan MB, Assed Carneiro FC, Nakane Matsumoto MA. Traction of impacted canines in a skeletal Class III malocclusion: A challenging orthodontic treatment. Am J Orthod Dentofac Orthop. 2017;151(6):1159–68.
5. Huang YS, Lin YC, Hung CY, Lai YL. Surgical considerations and management of bilateral labially impacted canines. J Dent Sci [Internet]. 2016;11(2):202–6.

6. Naoumova J, Kurol J, Kjellberg H. Extraction of the deciduous canine as an interceptive treatment in children with palatal displaced canines - part I: Shall we extract the deciduous canine or not? *Eur J Orthod*. 2014;37(2):209–18.
7. Aslan BI, Üçüncü N. Clinical Consideration and Management of Impacted Maxillary Canine Teeth. *Emerg Trends Oral Heal Sci Dent*. 2015;467–501.
8. Litsas G, Acar A. A review of early displaced maxillary canines: etiology, diagnosis and interceptive treatment. *Open Dent J*. 2011;5:39–47.
9. Sajnani AK, King NM. Prevalence and characteristics of impacted maxillary canines in Southern Chinese children and adolescents. *J Investig Clin Dent*. 2014;5(1):38–44.
10. Becker A, Chaushu S. Etiology of maxillary canine impaction: A review. *Am J Orthod Dentofac Orthop [Internet]*. 2015;148(4):557–67.
11. Juvvadi S, Medapati Rama HR, Anche S, Manne R, Gandikota C. Impacted canines: Etiology, diagnosis, and orthodontic management. *J Pharm Bioallied Sci [Internet]*. 2012;4(6):234.
12. Series C. Surgical Management of Impacted Canines: A Literature Review and Case Presentations. 2016;1(3):1–7.
13. Sajnani AK, King NM. Retrospective audit of management techniques for treating impacted maxillary canines in children and adolescents over a 27-year period. *J Oral Maxillofac Surg*. 2011;69(10):2494–9.
14. Raghav P, Singh K, Munish Reddy C, Joshi D, Jain S. Treatment of Maxillary Impacted Canine using Ballista Spring and Orthodontic Wire Traction. *Int J Clin Pediatr Dent*. 2017;10(3):313–7.
15. Yordanova S, Lalabonova H, Yordanova M. INTERDISCIPLINARY APPROACH IN THE TREATMENT OF IMPACTED CANINES – review and a case report. *J IMAB -Annual Proceeding (Scientific Pap)*. 2011;17(2):120–5.
16. Kim Y, Hyun H, Jang K. The position of maxillary canine impactions and the influenced factors to adjacent root resorption in the Korean population. 2012;34(February 2011):302–6.