

Sularsih: Perbandingan jumlah sel osteoblas pada penyembuhan luka antara penggunaan kitosan gel 1% dan 2%

jurnal material kedokteran gigi

ISSN 2302-5271

Perbandingan jumlah sel osteoblas pada penyembuhan luka antara penggunaan kitosan gel 1% dan 2%

Sularsih

Departemen Ilmu Material Dan Teknologi Kedokteran Gigi
Fakultas Kedokteran Gigi Universitas Hang Tuah

Soeprijanto

Departemen Ilmu Material Dan Teknologi Kedokteran Gigi
Fakultas Kedokteran Gigi Universitas Hang Tuah

Abstrak

Pendahuluan: Penggunaan kitosan sebagai biomaterial pada bidang kedokteran saat ini dapat digunakan pula pada bidang kedokteran gigi. Kitosan mengandung N-acetylating chitin dan merupakan biopolimer alami yang dapat terbiodegradasi dan menunjang penyembuhan tulang. Tujuan: Tujuan dari penelitian ini adalah membandingkan jumlah sel osteoblas pada penyembuhan tulang pencabutan gigi rattus norvegicus pada pengamatan 7 dan 14 hari. Bahan dan metode: Rattus norvegicus wistar jantal, umur 8-16 minggu, dibagi menjadi 3 kelompok, kelompok 1 dengan pemberian kitosan gel 1 %, kelompok 2 dengan kitosan gel 2 % dan kelompok 3 adalah kelompok kontrol tanpa pemberian kitosan gel. Kitosan diaplikasikan ke soket pencabutan gigi. Tulang mandibula tikus dipotong setelah 7 dan 14 hari, kemudian dilakukan pemeriksaan histopatologi anatomi untuk mengamati jumlah sel osteoblas. Data dianalisa dengan t test. Hasil: Hasil menunjukkan tidak ada perbedaan yang signifikan terhadap jumlah sel osteoblas antara penggunaan kitosan gel 1 % dan 2 %. Dapat disimpulkan bahwa bahwa baik kitosan gel 1 % dan 2 % memiliki kemampuan dalam menunjang penyembuhan tulang pada proses pencabutan gigi Rattus norvegicus.

Kata kunci: kitosan, sel osteoblas, penyembuhan tulang

Korespondensi:

Sularsih

Departemen Ilmu Material
Kedokteran Gigi
Fakultas Kedokteran Gigi
Universitas Hang Tuah
Jl. Arif Rachman Hakim 150
Surabaya 60111.
Email: 14rs_dentist@yahoo.co.id

The Comparison Of Osteoblast Cell Number In Bone Healing Between The Use Of Kitosan Gel 1% And 2%

Abstract

Introduction: The use of chitosan in medical fields known as biomaterial nowadays can be used in dental clinical application. Chitosan is obtained by N-acetylating chitin and it is a biodegradable natural biopolymer that can enhance bone healing. **Objectives:** The aim of this study was to compare account the rate of osteoblast cells on bone healing process of dental extraction in *Rattus norvegicus* for 7 and 14 days. **Material and methods:** *Rattus norvegicus* strain wistar male, aged 8-16 weeks, divided into 3 treatment groups namely group 1 which given chitosan gel 1%, group II which given chitosan gel 2 % and group III as control which were not given chitosan gel. Chitosan were applied into the socket of dental extraction. Rat was decapitated 7 and 14 days after chitosan application and the jaw in the treated regions and control group were cut for histopatological to observe the number of osteoblast cells. Data were analyzed using t test. **Results:** The result showed no significant differences in osteoblast cells number between the use chitosan gel 1 and 2 % in 7 and 14 days observation ($p < 0,05$) **Conclusion:** There was not different number of osteoblast cells with application between chitosan gel 1 % and 2 %. It can be concluded that chitosan gel 1 and 2 % has ability to enhance the bone healing process in post extraction socket of *Rattus norvegicus*.

Keys words: chitosan, osteoblast cell, bone healing

Pendahuluan

Pendekatan baru dalam bidang kedokteran khususnya kedokteran gigi yang telah berkembang pesat sekarang ini adalah *tissue engineering* sebagai teknologi biomedikal regenerasi jaringan dengan menggunakan bahan biomaterial yang tepat untuk memacu sel mengadakan regenerasi.¹ Wilayah perairan Indonesia merupakan sumber cangkang hewan *invertebrate* laut berkulit keras (*Crustacea*) yang mengandung kitin secara berlimpah. Kitin yang terkandung

dalam *Crustacea* memiliki kadar yang cukup tinggi berkisar 20-60%. Hasil pengolahan limbah cangkang (kulit dan kepala) dapat dimanfaatkan secara baik dan berdaya guna tinggi.^{1,2}

Kitosan merupakan salah satu polimer alami yang berlimpah dan tersebar di alam. Kitosan adalah turunan kitin yang diperoleh melalui proses deasetilasi.² Indonesia sangat kaya akan potensi hewan bertulang keras (*Crustacea*) termasuk udang. Data Badan Pusat Statistik mencatat bahwa produksi rerata udang Indonesia meningkat sebesar

Sularsih: Perbandingan jumlah sel osteoblas pada penyembuhan luka antara penggunaan kitosan gel 1% dan 2%

7,4% per tahun. Limbah berupa kulit dan kepala udang yang bisa mencapai 30% dari bobot udang utuh.³ Industri udang Indonesia setiap tahun menghasilkan 76.657-114.986 ton cangkang udang, dengan estimasi kandungan kitin 15% dari cangkang tersebut. Indonesia telah membuang kitin sebanyak 12.045-17.867 ton setiap tahun. Limbah kulit udang bisa diolah lebih lanjut menjadi produk yang mempunyai nilai tambah tinggi seperti kitosan.^{2,4} Berdasarkan keadaan ini perlu dilakukan pemanfaatan dari sumber hewani sebagai biomaterial di bidang medik khusus domain kedokteran gigi.

Tindakan pencabutan gigi merupakan salah satu pekerjaan yang sering dilakukan oleh seorang dokter gigi. Pencabutan gigi merupakan suatu tindakan traumatik yang dilakukan untuk mencabut akar gigi secara utuh tanpa menimbulkan rasa sakit, trauma yang minimal sehingga meninggalkan luka yaitu soket gigi yang sembuh secara normal serta tidak mengalami komplikasi.⁵

Beberapa penelitian tentang kitosan di bidang kedokteran gigi dapat mendukung manfaat aplikatif dari penelitian ini. Menurut Maretaningtias⁶ uji toksisitas kitosan 1 dan 2% (w/p) menggunakan MTT Assay menunjukkan tidak toksik. Penelitian Sularsih⁷ kitosan 1% dengan derajat deasetilasi lebih dari 80% dapat meningkatkan proliferasi sel fibroblas, sel osteoblas dan produksi kolagen tipe 1 pada hari ketujuh dan keempatbelas. Secara *in vitro*, oleh Matsunaga⁸ menyatakan aplikasi kitosan dapat meningkatkan ekspresi BMP-2 mRNA. BMP-2 merupakan *prototype subgroup* BMPs yang memicu differensiasi *multipotent mesenchymal progenitor cell lines* menjadi *osteogenic lineage*.

Berdasarkan latar belakang di atas, maka diperlukan penelitian penggunaan kitosan yang merupakan polimer alam yang sangat potensial dan ekonomis dalam perannya membantu proses remodeling tulang pasca pencabutan gigi. Peneliti ingin membandingkan jumlah sel osteoblas pada

luka pencabutan gigi dengan menggunakan kitosan gel 1% dan 2%.

Bahan dan metode

Bahan yang digunakan dalam penelitian ini adalah kulit udang putih (*Peneaus merguensis*), NaOH 3,5% p.a (Merck, Germany), Aquades HCl 1 N p.a (Merck, Germany), Aseton, NaOH 50% p.a (Merck, Germany), Asam asetat 2% p.a (Merck, Germany), Sodium asetat 0,25 M, Buffer formalin, Ketamin (Ketalar, Pfizer), Xylazine, Eter, Alkohol 80%, alkohol 95%, Alkohol 100% (absolute), *Xylene*, Buffer Parafin, EDTA 10% (JT Baker, USA), NaSO₄ 2% (Merck, Germany) dan Pewarnaan *haematoksilin eosin* (HE).

Alat yang digunakan dalam penelitian ini adalah *Becker glass*, *Stirer*, Pipet, Oven, Pengayak 60 *mesh*, Timbangan, Pengaduk kaca, Tabung reaksi, Termometer, pH meter, *Autoclave*, Gelas ukur, Pinset, Tang modifikasi elevator khusus untuk mencabut gigi tikus, *Needle holder*, *Disposable syringe* 2,5 ml, Sonde, *Non resorbable silk sutures*, *Bekker glass*, Inkubator, *Rotary microtome*, Label, *slide*, *cover glass*, *Petri disk*, mikroskop trinokuler *Olympus CX 31 Japan*) dan Kamera *Olympus E 330 AD 01 Japan*.

Pembuatan kitosan gel 1% dan 2%

Kitosan yang digunakan berasal dari ekstraksi cangkang udang putih (*Peneaus merguensis*). Cangkang udang yang digunakan adalah cangkang yang terdapat pada ekor hingga ruas kepala yang sudah dipisahkan dari dagingnya. Kulit udang putih dicuci sampai bersih kemudian direbus dalam air, setelah itu dikeringkan dan dihaluskan. Serbuk kulit udang dilakukan proses deproteinasi dengan NaOH 3,5%, demineralisasi dengan larutan HCL 1 N, depigmentasi dengan larutan aseton dan deasetilasi dengan NaOH 50%. Uji spektrofotometer FTIR dilakukan untuk

mengukur besar derajat deasetilasi serbuk kitosan yang dihasilkan. Serbuk kitosan yang digunakan memiliki derajat deasetilasi 80%. Kitosan gel 1 % dibuat dengan melarutkan 1 gr bubuk kitosan dalam 100 ml asam asetat 2% kemudian dinetralkan hingga pH 7,4. Sedangkan Kitosan gel 2% dibuat dengan melarutkan 2 gr bubuk kitosan dalam 100 ml asam asetat 2% kemudian dinetralkan hingga pH 7,4.

Penggunaan kitosan dalam luka pencabutan gigi

Pada penelitian ini hewan coba yang digunakan adalah tikus jenis *Rattus Norvegicus strain wistar* jantan, usia 8-16 minggu, berat badan 150-200 gram. Sampel penelitian dibagi menjadi 3 kelompok yaitu kelompok kontrol tanpa penggunaan kitosan gel, kelompok dengan kitosan gel 1% dan kelompok dengan kitosan gel 3%. Masing-masing kelompok dibagi lagi menjadi kelompok dengan pengamatan 7 dan 14 hari setelah pencabutan gigi. Hewan coba dianestesi dengan menggunakan ketamin dan xylazine yang dilarutkan dalam *isotonic saline solution steril* (0,2 ml/50gr bb) pada paha atas kanan. Kemudian dilakukan pencabutan gigi *Incisive* satu kiri rahang bawah pada tikus menggunakan alat modifikasi tang dan elevator. Setelah pencabutan gigi, luka bekas pencabutan diirigasi dengan cairan *aquadest* steril untuk menghilangkan sisa debris yang tertinggal di dalam luka bekas pencabutan. Kitosan gel dengan konsentrasi 1% (w/v) dan 2% (w/v) sebanyak (0,1 ml/200 gr bb) dimasukkan di soket tempat luka bekas pencabutan gigi menggunakan *syringe* dengan ujung sonde yang berdiameter kecil, kemudian dijahit lukanya dengan *non resorbable sutures*. Kitosan gel yang dimasukkan di soket gigi dengan dosis 0,1 ml/200 gr bb. Tikus perlakuan dan tikus kontrol didekaputasi pada hari ke 7 dan ke 14 setelah pemberian perlakuan. Tulang rahang di daerah interdental gigi *Incisive*

rahang bawah dipotong dan dimasukkan dalam larutan fiksasi menggunakan *buffer formalin* 10%. Setelah dilakukan fiksasi kemudian dilakukan proses dehidrasi dengan larutan alkohol, *clearing* dengan larutan *xylene*, infiltrasi dengan cairan parafin dan *embedding* dalam blok parafin. Tahapan terakhir adalah pemotongan yang dilakukan dengan *rotary microtome* secara serial dengan ketebalan 4 μ m. Sayatan jaringan ditempelkan pada gelas objek yang siap untuk dilakukan pemeriksaan histopatologi anatomi dengan pengecatan *hematoksilin eosin* (HE).

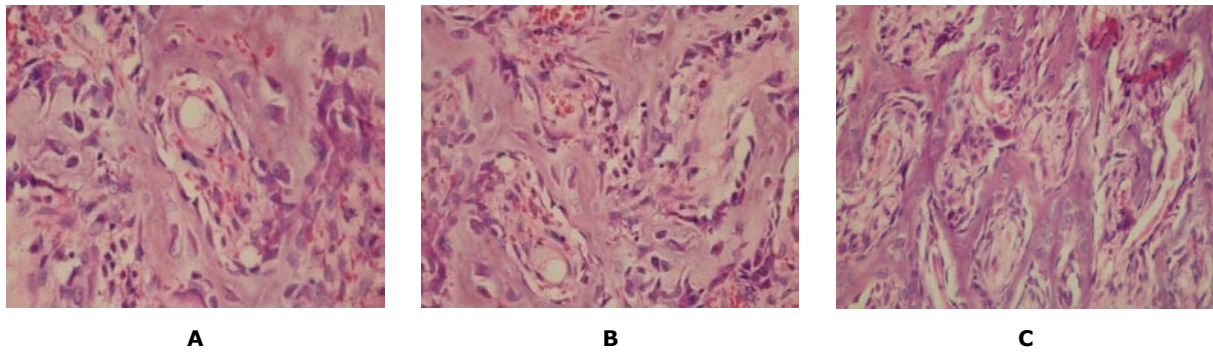
Perhitungan jumlah sel osteoblas dilakukan dengan mikroskop lensa trinokuler yang dilengkapi dengan kamera. Pembesaran 100 kali untuk melihat semua lapang pandang, kemudian ditingkatkan dengan pembesaran 400 kali. Foto yang dihasilkan oleh kamera pada mikroskop akan ditransfer ke komputer yang dilengkapi dengan *Tool image software* yang terhubung dengan mikroskop, setelah itu dilakukan perhitungan jumlah sel osteoblas.

Hasil

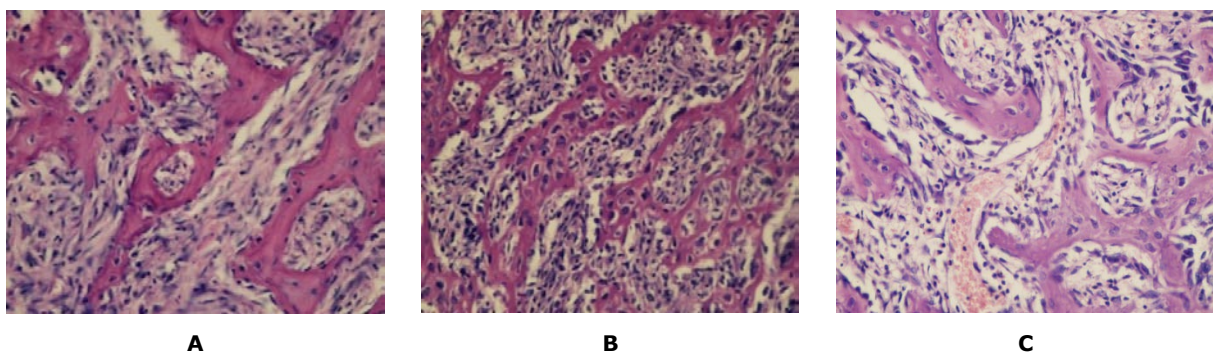
Pada penelitian ini perhitungan jumlah sel osteoblas dilakukan pada daerah sepertiga apikal soket bekas pencabutan gigi yang berbatasan dengan tulang alveolaris. Perhitungan jumlah sel osteoblas yang intinya berbentuk kuboid atau kolumnar dengan posisi saling bersebelahan dan berlokasi pada sepertiga daerah apikal soket gigi. Lama pengamatan yaitu pada hari ketujuh dan keempat belas setelah tindakan pencabutan dilakukan.

Pada gambar 1 dan gambar 2 menunjukkan gambaran histopatologi anatomi jumlah sel osteoblas pada daerah sepertiga apikal soket gigi dengan aplikasi penggunaan kitosan gel 1%, 2% dan tanpa penggunaan kitosan gel pada lama pengamatan hari ketujuh dan keempat belas

Sularsih: Perbandingan jumlah sel osteoblas pada penyembuhan luka antara penggunaan kitosan gel 1% dan 2%



Gambar 1. Sediaan Histopatologi Anatomi jumlah sel osteoblas pada pengamatan 7 hari (400x): (A) tanpa kitosan, (B) dengan kitosan gel 1%, (C) dengan kitosan gel 2%.



Gambar 2. Sediaan Histopatologi Anatomi jumlah sel osteoblas pada pengamatan 14 hari (400x): (A) tanpa kitosan, (B) dengan kitosan gel 1%, (C) dengan kitosan gel 2%

Tabel 1. Rerata dan simpang baku jumlah sel osteoblas pada kelompok kitosan gel 1%, 2% dan tanpa kitosan pada lama pengamatan 7 dan 14 hari.

Variabel	Perlakuan	7 hari		14 hari	
		Rerata	SB	Rerata	SB
Sel osteoblas	Tanpa kitosan	35,8750	1,45774	53,3750	2,50357
	Kitosan gel 1 %	52,2500	3,10530	83,1250	2,53194
	Kitosan gel 2 %	51,8500	2,8750	81,4550	2,22300

setelah tindakan pencabutan dilakukan. Rerata jumlah sel osteoblas dan simpang baku masing – masing kelompok ditunjukkan pada tabel 1.

Rerata dan simpang baku sel osteoblas yang didapat dianalisa dengan uji statistik *Kolmogorov Smirnov* menunjukkan bahwa semua data berdistribusi normal ($p > 0,05$), sehingga memenuhi persyaratan menggunakan uji parametrik. Hasil uji t perbandingan antara kitosan dan tanpa kitosan pada lama pengamatan 7 dan 14 hari setelah perlakuan menunjukkan bahwa terdapat perbedaan yang bermakna antara

penggunaan kitosan dan tanpa kitosan terhadap jumlah sel osteoblas pada proses penyembuhan luka pencabutan gigi pada pengamatan 7 dan 14 hari ($p < 0,05$) dengan harga p sebesar 0,000. Jumlah sel osteoblas lebih meningkat pada proses penyembuhan luka pencabutan gigi dengan menggunakan kitosan gel 1% dan 2% pada pengamatan 7 dan 14 hari. Sedangkan antara penggunaan kitosan gel 1% dan 2% terhadap jumlah sel osteoblas pada proses penyembuhan luka pencabutan gigi pada pengamatan 7 dan 14 hari menunjukkan tidak ada perbedaan yang bermakna.

Pembahasan

Kitosan yang digunakan pada penelitian ini memiliki derajat deasetilasi yang tinggi. Kitosan dengan derajat deasetilasi yang tinggi akan memiliki sifat reaktifitas kimia yang tinggi. Muatan positif kitosan akan bereaksi dengan permukaan muatan negatif sehingga mampu memfasilitasi migrasi sel inflamasi ke arah luka yang didominasi oleh sel mononuklear seperti sel makrofag.⁹ Stimulasi sel makrofag menggunakan kitosan dapat menurunkan produksi mediator prostaglandin E2 (PGE2) sehingga aktifitas osteoklastik dapat ditekan dan pembentukan sel osteoblas meningkat. Kitosan memiliki rumus kimia *N-acetyl-D-glucosamine* yang struktur polimernya sama dengan *hyaluronic acid* yaitu golongan *glycosaminoglycan* (GAGs) yang merupakan makromolekul matrik ekstraseluler yang penting untuk penyembuhan luka.^{9,10}

Pada penelitian ini menggunakan sediaan kitosan dalam bentuk gel. Kitosan dalam sediaan gel memiliki kemampuan dapat mengabsorpsi eksudat, menjaga kelembapan luka dan merupakan bentuk sediaan yang mudah diaplikasikan pada luka. Larutan kitosan merupakan larutan basa kuat sehingga akan lebih larut dalam larutan encer yaitu asam asetat. Larutan yang digunakan adalah larutan asam asetat 2 % untuk melarutkan serbuk kitosan sehingga menjadi bentuk gel. Derajat deasetilasi semakin tinggi maka semakin tinggi kelarutan kitosan dalam larutan asam asetat.^{7,16}

Proses penyembuhan luka pencabutan gigi pada prinsipnya terdiri dari proses inflamasi, proliferasi dan remodeling. Pada proses remodeling tulang alveolaris, sel osteoblas merupakan sel yang berperan penting dalam pembentukan tulang. Pada proses penyembuhan luka pencabutan gigi terdapat proses remodeling tulang yang merupakan proses kompleks yang

melibatkan resorpsi tulang dan pembentukan tulang. Prostaglandin E2 (PGE2), sitokin proinflamasi (IL-1 dan IL-6) dan TNF α berperan dalam diferensiasi dan aktivasi sel osteoklas langsung melalui RANKL (*Receptor activator of nuclear κ B ligand*). Prostaglandin E2 (PGE2) dan sitokin proinflamasi juga mampu menghambat pembentukan OPG (*Osteoprotegerin*) yang berfungsi menghambat pembentukan sel osteoklas.¹¹ Pada uji secara *in vitro*, *chitosan scaffolds* pada kultur monosit akan menstimulasi M-CSF (*Macrophage-colony stimulating factor*) dan RANKL. Aktivasi sel osteoklas pada resorpsi tulang diawali dengan pengeluaran M-CSF. M-CSF akan berikatan dengan c-Fms yang terdapat pada *precursor* sel osteoklas sehingga merangsang diferensiasi dan proliferasi progenitor hematopoetik menjadi pre-osteoklas yang kemudian mengekspresikan RANK (*Receptor activator of nuclear factor κ B*). Sel osteoblas dan sel stroma memproduksi OPG yang akan mengikat RANKL. Ikatan OPG dan RANKL menghambat ikatan RANKL dengan RANK, sehingga tidak terjadi pembentukan sel osteoklas.¹² Penggunaan kitosan pada penyembuhan luka pencabutan dapat menstimulasi sel makrofag untuk menurunkan produksi mediator prostaglandin E2 (PGE2) sehingga aktifitas osteoklastik dapat ditekan dan pembentukan sel osteoblas meningkat.^{9,10} Kitosan dapat menghambat produksi prostaglandin E2 (PGE2) dengan cara menekan ekspresi protein cyclooxygenase-2 (COX-2), TNF- α and IL-1 β dan meningkatkan aktifitas sitokin anti inflamasi pada proses penyembuhan luka dengan induksi lipopolisakarida (LPS) pada makrofag.¹⁰

Pada proses remodeling tulang alveolaris, sel osteoblas akan beragregasi dengan zat interseluler tulang yang mengandung kolagen untuk membentuk serat kolagen baru dan membentuk osteoid. Deposisi garam kalsium akan terjadi dengan diawali pembentukan kristal berupa pulau

Sularsih: Perbandingan jumlah sel osteoblas pada penyembuhan luka antara penggunaan kitosan gel 1% dan 2%

kecil atau spikula kemudian akan membentuk osteon dengan sistem *Harver*. Pada saat osteoid terbentuk, beberapa sel osteoblas terperangkap dalam osteoid dan selanjutnya disebut osteosit.^{5,13,15}

Penggunaan lain dari kitosan pada penyembuhan luka pencabutan gigi yaitu dapat meningkatkan *bone morphogenetic protein-2* (BMP-2). Secara *in vitro*, oleh Matsunaga *et al.*⁸ menyatakan aplikasi kitosan dapat meningkatkan ekspresi BMP-2 mRNA. BMP-2 merupakan *prototype subgroup* BMPs yang memicu differensiasi *multipotent mesenchymal progenitor cell lines* menjadi *osteogenic lineage*. BMPs menstimulasi *activator protein-1* (AP-1) untuk meningkatkan ekspresi *alkaline phosphatase* (ALP) dan terjadi proses mineralisasi. BMP-4 dan BMP-6 sangat berperan dalam proses osteogenesis dan menginduksi *GF β family*. Menurut Yilgor *et al.*¹⁵ aplikasi kitosan dapat meningkatkan ekspresi BMP-2, BMP-7 dan aktifitas ALP.

Pada proses penyembuhan luka pencabutan gigi yaitu pada proses remodeling tulang alveolaris, sel osteoblas merupakan sel yang berperan penting dalam pembentukan tulang. Kitosan gel dengan konsentrasi 1% maupun 2% yang diaplikasikan pada luka pencabutan gigi dapat meningkatkan jumlah sel osteoblas. Tidak ada perbedaan bermakna antara penggunaan kitosan gel 1 % dan 2% terhadap jumlah sel osteoblas pada proses penyembuhan luka pencabutan gigi. Kitosan gel baik pada konsentrasi 1 % maupun 2% terbukti dapat menstimulasi pembentukan sel osteoblas pada proses penyembuhan luka pencabutan gigi pada pengamatan 7 dan 14 hari.

Daftar pustaka

1. Jakstra Ipteknas. Kebijakan Strategis Ilmu Pengetahuan dan Teknologi Nasional. [Diakses 2012 Jun 15]. Tersedia pada: <http://www.drn.go.id.pustaka.punas.pdf>
2. Sugihartini L. Pengaruh konsentrasi asam klorida dan waktu demineralisasi kitin terhadap mutu kitosan dari cangkang rajungan. *Tesis: Program Studi Teknologi Hasil Perikanan, FPIK, IPB, Bogor*. 2001. h. 33-55.
3. Anonim. Limbah udang. 2004. [Diakses]. Tersedia pada: http://www.dkp.go.id/limbah_udang
4. Wibowo S. Produksi kitin kitosan secara komersial. *Prosiding Seminar Nasional Kitin Kitosan 2006*. h. 52-64.
5. Pedlar J. *Oral and maxillofacial surgery* 2^{ed}. United States of America: Elsevier Saunders. 2007. h. 24-45
6. Maretaningtias DA, Anita Y, Tokok A. Toxicity testing of chitosan from tiger prawn shell wate on cell culture. *Dental J Maj Kedok Gigi*. Jan-Mar 2009;(1)42:15-20.
7. Sularsih, Penggunaan kitosan dalam proses penyembuhan luka pencabutan gigi *Rattus norvegicus*. *Tesis: Program Magister Fakultas Kedokteran Gigi. Universitas Airlangga*. 2011. h. 35-76.
8. Matsunaga S, Yanagiguchi K, Yamada S, Ohara H. Chitosan Monomer Promotes Tissue Regeneration on Dental Pulp Wounds. *J Biomed Mater Res* 2005;76A:711-20.
9. Chin L, Halim AS. *In vitro* models in biocompatibility assessment for biomedical-grade chitosan [derivatives in wound management]. *J Molecular Science* 2009;10(3):1300-13.
10. Chou C. *Chitosan inhibits prostaglandin E2 formation and cyclooxygenase-2 induction in lipopolysaccharide-treated RAW 264,7 macrophages*. [Diakses 2010 Okt 25]. Tersedia pada:http://www.sciencedirect.com/science?_ob=ArticleUR.
11. Garant PR. *Oral cells and tissue*. Quintessence books Co Inc. 2003. h. 153-73,195-227.
12. Heineman C, Bernhardt A, Lode A, Worch H, Hanke T. *In vitro* osteoclastogenesis

- on textile chitosan scaffolds. *Europ Cells Mater J* 2010;19:96-106.
13. Guyton and Hall. *Human physiology and mechanisms of disease* 7thed. United States of America: Elsevier Saunders. 1997. h. 634-47.
 14. Nield J, Willmann D. *Foundation of periodontics for the dental hygienist*. United States of America: William & Walkins. 2003. h. 1-81.
 15. YilgorP, Tuzlaklogu K, Reis R. Incorporation of a sequential BMP-2/ BMP-7 delivery system into chitosan-based scaffolds for bone tissue engineering. *J Biomaterials* 2009;10:1-9.
 16. Nascimento EG. Evaluation of chitosan gel 1% silver sulfadiazine as an alternative for burn wound treatment in rats. *Journal of Acta Cirurgica Brasileira*. 2009;24(6):460-5.