

# ОЦЕНКА СОСТОЯНИЯ КРОВОТОКА НИЖНИХ КОНЕЧНОСТЕЙ У ПАЦИЕНТОВ С САХАРНЫМ ДИАБЕТОМ МЕТОДОМ ФЛУОРЕСЦЕНТНОЙ АНГИОГРАФИИ В БЛИЖНЕМ ИНФРАКРАСНОМ ДИАПАЗОНЕ

З.Н. Абдульвапова<sup>1</sup>, П.В. Грачев<sup>2</sup>, Е.В. Артемова<sup>1</sup>, Г.Р. Галстян<sup>1</sup>, О.Н. Бондаренко<sup>1</sup>, А.М. Горбачева<sup>3</sup>, К.Г. Линьков<sup>2</sup>, В.Б. Лощенов<sup>2</sup>

<sup>1</sup>Эндокринологический научный центр, Москва, Россия

<sup>2</sup>Институт общей физики им А.М. Прохорова РАН, Москва, Россия

<sup>3</sup>Московский государственный университет им. М.В. Ломоносова, Москва, Россия

## Резюме

В работе представлены результаты оценки перфузии мягких тканей стопы у пациентов с сахарным диабетом и критической ишемией нижних конечностей с помощью метода флуоресцентной ангиографии (ФАГ) в ближнем инфракрасном диапазоне. В исследование были включены 4 пациента с сахарным диабетом и критической ишемией нижних конечностей. Всем пациентам была выполнена чрескожная транслюминальная баллонная ангиопластика артерий нижних конечностей. Для оценки перфузии тканей стопы при помощи метода флуоресцентной ангиографии были определены следующие параметры:  $T_{om}$  – время достижения максимальной интенсивности флуоресценции с момента внутривенного введения индоцианина зеленого;  $T_{im}$  – время наступления максимальной интенсивности флуоресценции с момента ее появления в зоне интереса;  $I_m$  – уровень максимальной интенсивности флуоресценции. Зоной интереса являлась кожа в околораневой зоне стопы. В результате были получены медианы параметров ФАГ в исследуемой области стопы: до операции –  $T_{om} = 164$  с (от 148 до 181),  $T_{im} = 48$  с (от 38 до 56), и после операции –  $T_{om} = 80$  с (от 69 до 92),  $T_{im} = 27$  с (от 20 до 39) ( $p < 0,05$ ). В ходе исследования неблагоприятных реакций зафиксировано не было. Несмотря на небольшую выборку, удалось получить статистически значимую разницу указанных параметров у пациентов до и после операции. Необходимо проведение дальнейших проспективных исследований с расширением выборки пациентов.

**Ключевые слова:** сахарный диабет, заболевания периферических артерий, критическая ишемия нижних конечностей, эндоваскулярное лечение, ближний инфракрасный диапазон, флуоресцентная ангиография с индоцианином зеленым.

**Контакты:** Абдульвапова З.Н., e-mail: zera1987@mail.ru

**Для цитирования:** Абдульвапова З.Н., Грачев П.В., Артемова Е.В., Галстян Г.Р., Бондаренко О.Н., Горбачева А.М., Линьков К.Г., Лощенов В.Б. Оценка состояния кровотока нижних конечностей у пациентов с сахарным диабетом методом флуоресцентной ангиографии в ближнем инфракрасном диапазоне // *Biomedical Photonics*. – 2017. – Т. 6, № 1. – С. 4-11.

## NEAR INFRARED IMAGING FOR ANGIOGRAPHY IN DIABETIC PATIENTS WITH PERIPHERAL ARTERY DISEASE

Abdulvapova Z.N.<sup>1</sup>, Grachev P.V.<sup>2</sup>, Artemova E.V.<sup>1</sup>, Galstyan G.R.<sup>1</sup>, Bondarenko O.N.<sup>1</sup>, Gorbacheva A.M.<sup>3</sup>, Lin'kov K.G.<sup>2</sup>, Loschenov V.B.<sup>2</sup>

<sup>1</sup>Endocrinology Research Centre, Moscow, Russia

<sup>2</sup>General Physics Institute of the Russian Academy of Sciences, Moscow, Russia

<sup>3</sup>Lomonosov Moscow State University, Moscow, Russia

## Abstract

The results of evaluation of the soft tissue perfusion of the foot in patients with diabetes and critical lower limb ischemia (CLI) via fluorescence angiography (FAG) in the near-infrared range are represented in the article. The study included 4 diabetic patients with CLI. All patients underwent lower-limb balloon percutaneous transluminal angioplasty. To evaluate the soft tissue perfusion of the foot via FAG the following parameters have been used:  $T_{om}$  - time to reach maximum fluorescence intensity after intravenous administration of Indocyanine green;  $T_{im}$  - time of onset of maximum fluorescence intensity after its appearance in the area of interest;  $I_m$  - the level of the maximum fluorescence intensity. The region of interest was the skin around the wound of the foot. The median FAG parameters in the region of interest on the foot were as follows: prior to surgery  $T_{om} = 164$  sec (148–181),  $T_{im} = 48$  sec (38–56); after surgery:  $T_{om} = 80$  sec (69–92);  $T_{im} = 27$  sec (20–39); ( $p < 0,05$ ). No adverse reactions were registered in the study. Despite the small sample we were able to achieve statistical significance in the difference between the parameters prior to and after surgery. Further prospective studies with extended samples of patients are needed.

**Keywords:** diabetes, peripheral arterial disease, critical limb ischemia, endovascular treatment, near infrared imaging, indocyanine green angiography

**Contacts:** Abdulvapova Z.N., e-mail: zera1987@mail.ru

**For citations:** Abdulvapova Z.N., Grachev P.V., Artemova E.V., Galstyan G.R., Bondarenko O.N., Gorbacheva A.M., Lin'kov K.G., Loschenov V.B. Near infrared imaging for angiography in diabetic patients with peripheral artery disease, *Biomedical Photonics*, 2017, T. 6, No. 1, pp. 4-11 (in Russian).

## Введение

Современные критерии диагностики заболеваний артерий нижних конечностей у пациентов с сахарным диабетом базируются на данных комплексной клинической оценки симптомов и признаков заболевания, а также объективного инструментального обследования. Однако стандартные неинвазивные методы диагностики тяжести ишемии у пациентов с сахарным диабетом и заболеваниями артерий нижних конечностей имеют ряд существенных ограничений ввиду специфического поражения артериального русла у данной категории пациентов [1,2]. На проведение и интерпретацию стандартных неинвазивных диагностических тестов влияют тяжелая дистальная диабетическая полинейропатия, сопутствующий медиакальциноз артерий

стоянии 1-2 см от края раневого дефекта. Всем пациентам было проведено ультразвуковое дуплексное сканирование артерий (УЗДС) нижних конечностей для оценки уровня и степени окклюзирующих поражений, (ультразвуковая система Voluson 730° Expert (GE Medical Systems Kretztechnik GmbH&Co OHG, Австрия)).

Оценку тканевой перфузии методом флуоресцентной ангиографии (ФАГ) проводили на оборудовании компании ЗАО «БИОСПЕК» (Россия), включающем диодный лазер с длиной волны 785 нм (ближний инфракрасный диапазон), источник белого света, камеру с объективом и набором фильтров, системный блок со специальным программным обеспечением и монитор (рис. 1).



**Рис. 1.** Устройство для проведения флуоресцентной ангиографии:

- а – диодный лазер с длиной волны 785 нм;
- б – камера с объективом и набором фильтров;
- в – источник белого света

**Fig. 1.** Fluorescence angiography system:

- a – diode laser 785 nm;
- b – camera with lenses and filter set;
- v – white light source

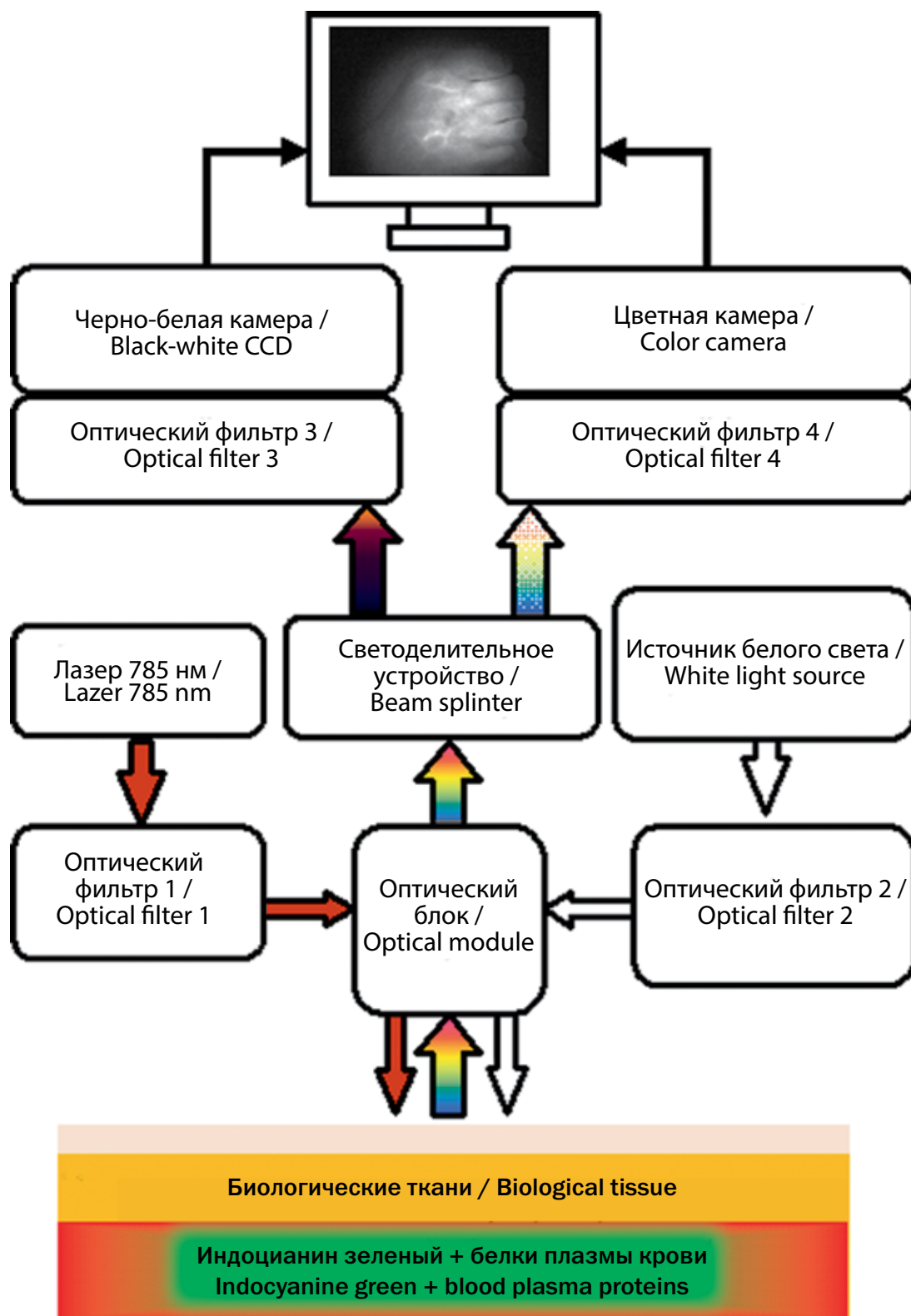
дистального русла, трофические язвы, а также отек и инфекционное воспаление мягких тканей. Применение метода флуоресценции в ближнем инфракрасном диапазоне представляет собой перспективное направление для оценки перфузии мягких тканей стопы у пациентов с сахарным диабетом.

## Материал и методы

Исследование было проведено в отделении диабетической стопы ФГБУ «Эндокринологический научный центр» Минздрава России. В исследование были включены 4 пациента с сахарным диабетом и заболеваниями артерий нижних конечностей на стадии критической ишемии нижних конечностей. У всех обследованных диагноз критической ишемии нижних конечностей был установлен согласно критериям IWGDF, 2015 [3]. Для оценки степени ишемии нижних конечностей была проведена транскутанная оксиметрия с применением транскутанного монитора TCM 400 (Radiometer, Дания). Датчик накладывали на рас-

Для проведения ФАГ в ближнем инфракрасном диапазоне был использован флуорофор индоцианин зеленый, который после внутривенного введения быстро связывается с белками плазмы, захватывается гепатоцитами и секретируется в желчь. Нормальный биологический период полувыведения 2,5-3,0 мин [4].

Для определения оптимального набора фильтров для возбуждения и регистрации параметров ФАГ на базе лаборатории лазерной биоспектроскопии Института общей физики им А.М. Прохорова РАН на лазерной электронно-спектральной установке ЛЭСА-01-Биоспек (ЗАО «БИОСПЕК», Россия) были проведены анализ спектров поглощения индоцианина зеленого и измерение спектров флуоресценции растворов индоцианина зеленого в различных концентрациях. Концентрационную серию растворов индоцианина зеленого (0,01; 0,025; 0,05; 0,1; 0,25; 0,5 мг/л) готовили в сыворотке крови крупного рогатого скота (Biosera, Франция). Принцип получения флуоресцентного изображения показан на рис. 2.



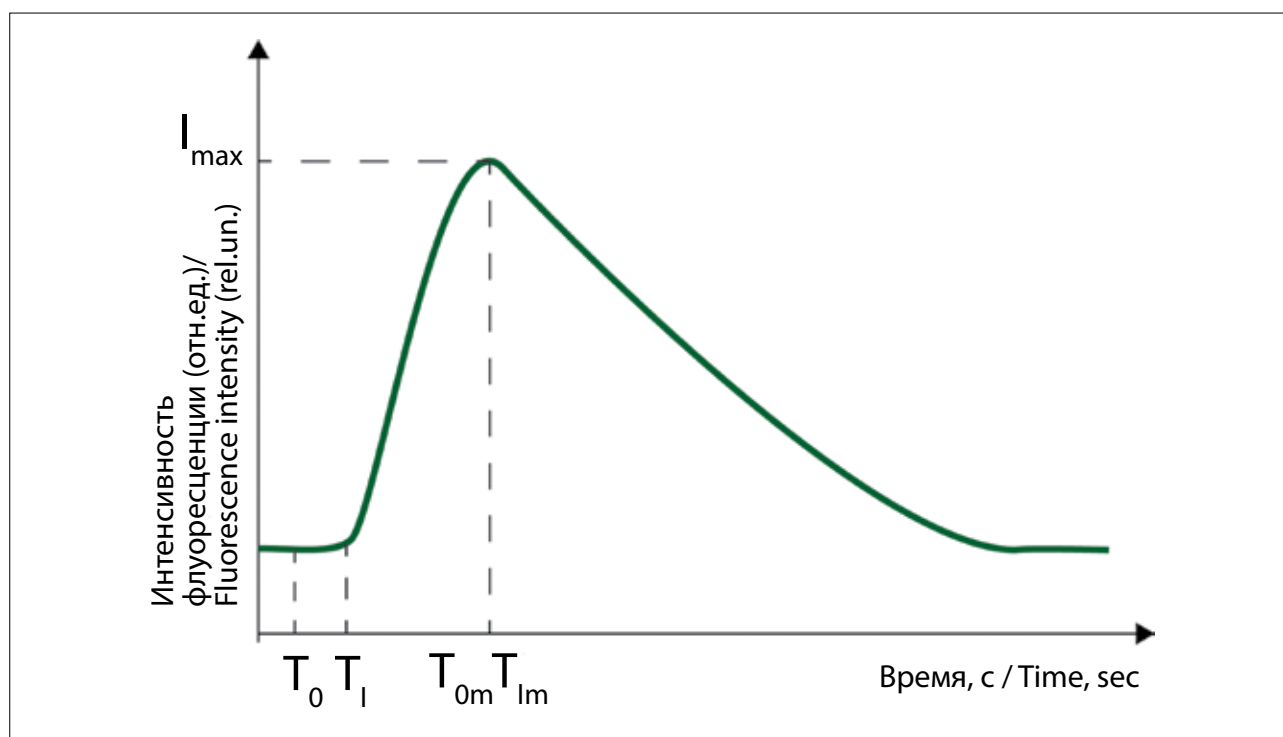
**Рис. 2.** Принцип работы флуоресцентного ангиографа  
**Fig. 2.** The operating principle of fluorescence angiograph

Излучение от диодного лазера с длиной волны 785 нм, проходя через интерференционный фильтр 1 и оптический блок, поступает в биологические ткани. В кровеносных сосудах тканей индоцианин зеленый поглощает лазерное излучение с последующим испусканием квантов света, в результате чего возникает флуоресценция. Рассеянное лазерное и флуоресцентное излучения попадают обратно в оптический блок, в котором проходят через светоделительное устройство и систему интерференционных фильтров. В результате происходит регистрация флуоресцентного излучения черно-белой камерой, а рассеянного света – цветной камерой. В режиме реального времени на экране монитора выводится изображение цветной камеры, дополненное флуоресцентным изображением. Специальное программное обеспечение позволяет записывать дополненный видеосигнал и впоследствии обрабатывать его с целью получения значений параметров ФАГ.

На рис. 3 приведена зависимость интенсивности флуоресцентного излучения в околораневой поверхности кожи пациента на стопе от времени [6]. С целью оценки перфузии в исследуемой области был проведен анализ следующих параметров ФАГ:  $T_{om}$  – время достижения максимальной интенсивности флуоресценции с момента внутривенного введения ( $T_0$ ) флуорофора;  $T_{im}$  – время достижения максимальной интенсивности флуоресценции с момента ее появления ( $T_I$ );  $I_{max}$  – уровень максимальной интенсивности флуоресценции.

Исследуемым объектом служила околораневая поверхность кожи пациента на стопе: раневой дефект с поражением кожи и подкожной клетчатки, без признаков инфекции, размером 10x10 мм (рис. 4).

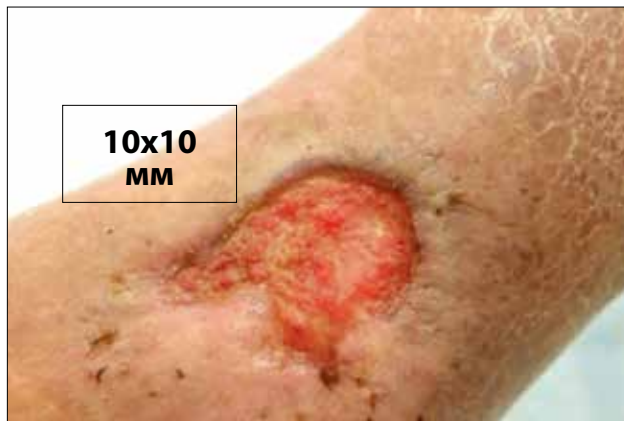
В исследование оценки состояния кровотока нижних конечностей были включены 4 пациента



**Рис. 3.** Кинетика изменения интенсивности флуоресценции индоцианина зеленого в околораневой поверхности кожи пациента на стопе:  $T_{om}$  – время достижения максимальной интенсивности ( $I_{max}$ ) с момента внутривенного введения ( $T_0$ ) флуорофора;  $T_{im}$  – время наступления максимальной интенсивности с момента появления флуорофора в зоне интереса  $T_I$   
**Fig. 3.** Kinetics of Indocyanine green fluorescence intensity in the skin around the wound on the foot:  $T_{om}$  – time to reach maximum for fluorescence intensity ( $I_{max}$ ) from the time of intravenous administration ( $T_0$ ) of fluorophore;  $T_{im}$  – time of onset of maximum fluorescence intensity after its appearance in the area of interest  $T_I$

Подобная система для получения и представления дополненного видеосигнала уже была успешно опробована у пациентов с опухолями головного и спинного мозга (фотосенсибилизатор – протопорфирин IX, индуцированный введением 5-аминолевулиновой кислоты) [5].

(3 мужчины и 1 женщина) с сахарным диабетом 2 типа и критической ишемией нижних конечностей. Средний возраст пациентов составил  $63 \pm 10$  лет. Длительность течения сахарного диабета в среднем составила 15,9 (от 8 до 25,8) лет. Уровень гликированного гемоглобина составил  $8,25 \pm 1,49\%$ . 2 пациентам про-



**Рис. 4.** Исследуемая область для проведения флуоресцентной ангиографии: околораневая поверхность кожи размером 10x10 мм

**Fig. 4.** Region of interest for fluorescence angiography: skin surface around the wound 10x10 mm in size

водили терапию пероральными сахароснижающими препаратами, 2 – инсулинотерапию.

Макрососудистые осложнения сахарного диабета были диагностированы и в других артериальных бассейнах: у 2 пациентов была выявлена ишемическая болезнь сердца, у 1 – инфаркт миокарда в анамнезе.

Также была проведена оценка микрососудистых осложнений сахарного диабета. Хроническая болезнь почек со снижением фильтрационной способности почек до 60 мл/мин диагностирована у 3 пациентов, менее 60 мл/мин – у 1 пациента. Тяжелые осложнения на глазном дне в виде пролиферативной стадии диабетической ретинопатии выявлены у 1 пациента.

Из сопутствующих заболеваний были выявлены артериальная гипертензия – у всех пациентов, и повышенный уровень липопротеинов низкой плотности более 2 ммоль/л – у 3 больных. Курение в анамнезе зарегистрировано у 2 человек.

По данным УЗДС у всех пациентов выявлены гемодинамически незначимые стенозы артерий аортоподвздошного, бедренно-подколенного сегментов и гемодинамически значимые стенозы и окклюзии артерий голени и стопы.

Статистическая обработка полученных данных была проведена с использованием пакета прикладных программ STATISTICA (StatSoft Inc. США, версия 7.0). Для анализа вида распределения количественных непрерывных показателей применяли критерий Колмогорова-Смирнова. Учитывая небольшие объемы выборок и распределения, отличающиеся от нормального, были использованы непараметрические методы анализа данных. Количественные непрерывные величины при ненормальном распределении оценивали методом непараметрической статистики с помощью критерия Уилкоксона. Критический уровень значимости для проверки статистических гипотез при сравнении двух групп принимали  $p=0,05$ .

Качественные переменные выражали в абсолютных и относительных частотах, количественные – методами описательной статистики с указанием медианы с 1-ым и 3-им квартилями при ненормальном типе распределения.

## Результаты

На рис. 5 изображены полученные спектры флуоресценции индоцианина зеленого в концентрациях 0,01; 0,025; 0,05; 0,1; 0,25; 0,5 мг/л в сыворотке крови крупного рогатого скота. Возбуждение флуоресценции индоцианина зеленого осуществляли с помощью диодного лазерного источника с длиной волны 785 нм. При этом максимум интенсивности флуоресценции наблюдали в области 810-820 нм. При увеличении концентрации индоцианина зеленого произошло увеличение интенсивности флуоресценции.

В дальнейшее исследование были включены 4 пациента с сахарным диабетом 2 типа и критической ишемией нижних конечностей. По данным УЗДС у всех пациентов были выявлены гемодинамически значимые стенозы и окклюзии артерий голени. Всем пациентам с целью восстановления кровотока была проведена реваскуляризация артерий нижних конечностей – чрескожная транслюминальная баллонная ангиопластика (ЧТБА) с положительным эффектом во всех случаях.

Медиана транскутанного напряжения кислорода околораневой поверхности кожи стопы в дооперационный период составила 13 (от 6 до 24) мм рт. ст.; в послеоперационный период – 35 (от 25 до 42) мм рт. ст. Знаковый критерий Уилкоксона составил  $p<0,000002$ .

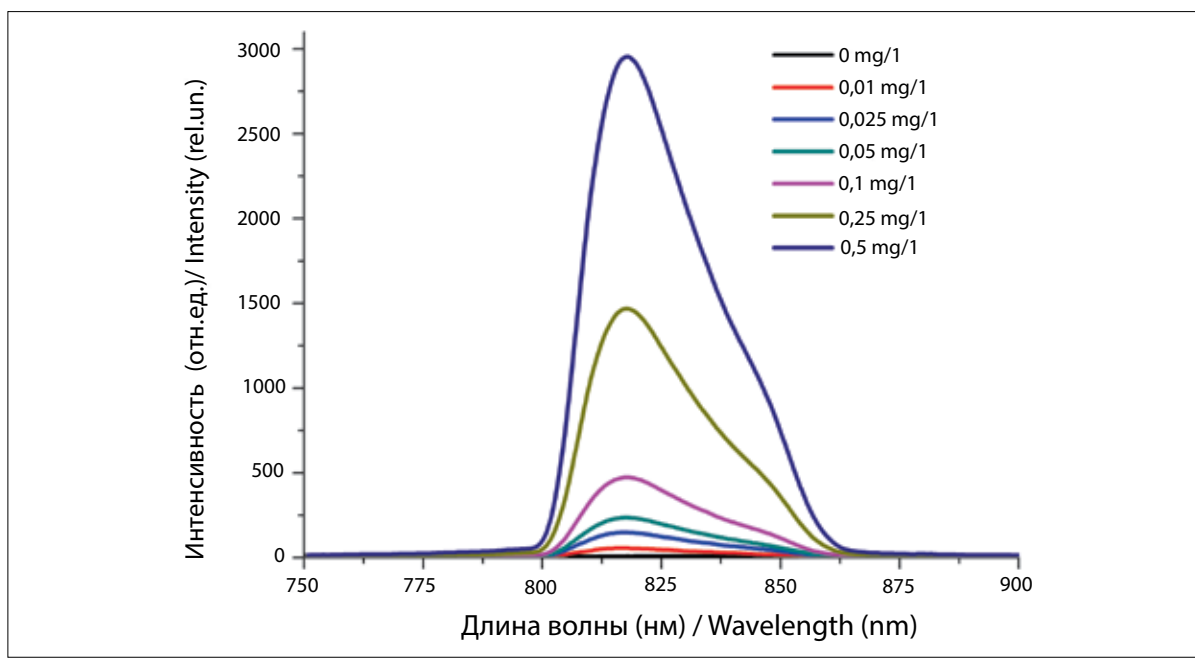
Медианы параметров ФАГ в исследуемой области стопы составили: до операции –  $T_{om} = 164$  с (от 148 до 181),  $T_{im} = 48$  с (от 38 до 56) и после операции –  $T_{om} = 80$  с (от 69 до 92),  $T_{im} = 27$  с (от 20 до 39) ( $p<0,05$ ).

В ходе исследования неблагоприятных реакций зафиксировано не было.

## Клинический случай

В исследовании участвовал пациент К., 60 лет с сахарным диабетом 2 типа длительностью более 10 лет. Жалобы при поступлении – на наличие раневого дефекта в пяточной области, боли в пяточной области, в том числе в покое, беспокоящие в течение 6 мес. Пациент принимал многокомпонентную терапию: инсулинотерапию, гипотензивную, гиполипидемическую и антиагрегантную терапию. На фоне лечения показатели анализов крови и мочи находились в пределах возрастной нормы. Локальный статус: кожа стопы атрофична, отека и гиперемии нет. На подошвенной поверхности пяточной области левой стопы диагностирован язвенный дефект размерами 7x7 мм, глубиной 1 см, в дне раны – некротические ткани. По результатам УЗДС артерий правой нижней конечности: диффузные критические стенозы передней и задней большеберцовых артерий, окклюзия малоберцовой артерии; транс-



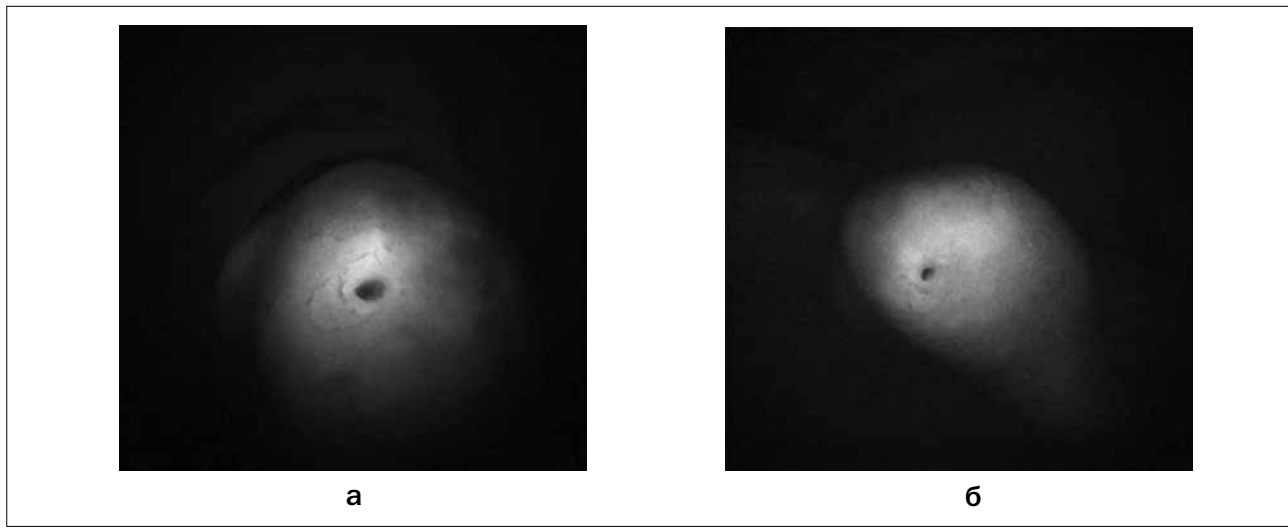


**Рис. 5.** Пяточная область пациента К. (выделена зона анализируемых параметров флуоресцентной ангиографии):  
 а – до чрескожной транслюминальной баллонной ангиопластики нижней конечности;  
 б – на 4-ый день после чрескожной транслюминальной баллонной ангиопластики нижней конечности  
**Fig. 5.** Calcaneal region of patient K. (a region of analyzed parameters for fluorescence angiography is marked):  
 а – before lower-limb balloon percutaneous transluminal angioplasty;  
 б – 4 days lower-limb balloon percutaneous transluminal angioplasty

кутанное напряжение кислорода окolorаневой зоны пяточной области – 24 мм рт. ст. Пациенту проведено комплексное лечение, включающее ЧТБА берцовых артерий правой нижней конечности, хирургическую обработку раневого дефекта, системную антибактериальную и местную терапию с применением растворов

антисептиков, а также разгрузку нижней конечности с использованием кресла-коляски.

В периоперационный период эндоваскулярного вмешательства на артериях нижней конечности пациенту была проведена ФАГ с оценкой количественных показателей (рис. 6, табл.)



**Рис. 6.** Пяточная область пациента К. (выделена зона анализируемых параметров флуоресцентной ангиографии):  
 а – до чрескожной транслюминальной баллонной ангиопластики нижней конечности;  
 б – на 4-ый день после чрескожной транслюминальной баллонной ангиопластики нижней конечности  
**Fig. 6.** Calcaneal region of patient K. (a region of analyzed parameters for fluorescence angiography is marked):  
 а – before lower-limb balloon percutaneous transluminal angioplasty;  
 б – 4 days lower-limb balloon percutaneous transluminal angioplasty

**Таблица**

Параметры флуоресцентной ангиографии у пациента К. до и после чрескожной транслюминальной баллонной ангиопластики артерий нижней конечности

**Table**

Patient K. Fluorescence angiography parameters before and after lower-limb balloon percutaneous transluminal angioplasty

Параметры флуоресцентной ангиографии Fluorescence angiography parameters	До чрескожной транслюминальной баллонной ангиопластики Before percutaneous transluminal balloon angioplasty	После чрескожной транслюминальной баллонной ангиопластики After percutaneous transluminal balloon angioplasty
$T_{0m}$ (с)	164	80
$T_{0m}$ (sec)		
$T_I$ (с)	112	53
$T_I$ (sec)		
$T_{Im}$ (с)	48	27
$T_{Im}$ (sec)		
$I_m$ (отн.ед.)	161	149
$I_m$ (rel. un.)		

По результатам оценки временных параметров ФАГ ( $T_{0m}$ ,  $T_I$ ,  $T_{Im}$ ) после ЧТБА отмечено сокращение сроков достижения пика максимальной интенсивности вдвое, что коррелировало с положительным исходом ЧТБА – восстановлением кровотока по берцовым артериям, а также увеличением уровня транскутанного напряжения кислорода в околораневой зоне (52 мм рт. ст.). Разницы в уровне максимальной интенсивности отмечено не было.

**Обсуждение**

Стертая клиническая симптоматика ишемии нижних конечностей у пациентов с сахарным диабетом и заболеваниями артерий нижних конечностей диктует необходимость инструментальной оценки состояния кровотока нижних конечностей. Целью диагностического обследования является проведение скрининга заболеваний артерий нижних конечностей, оценка степени прогрессирования заболевания и тяжести ишемии нижних конечностей, определение уровня и протяженности поражения артерий нижних конечностей, а также оценка результатов проводимой терапии. Однако ввиду специфического течения заболеваний артерий нижних конечностей у пациентов с сахарным диабетом и наличием трофических поражений тканей стопы проведение стандартных методов диагностики может быть ограничено, а интерпретация результатов исследований затруднительна. Оценка лодыжечно-плечевого индекса, пальце-плечевого индекса невозможно при

наличии раневого дефекта в области наложения манжетки или при отсутствии пальца стопы; в случае полной окклюзии исследуемой артерии или развития медиакальциноза результаты исследования неинформативны. Транскутанная оксиметрия является золотым стандартом оценки тканевой перфузии, однако при наличии отека и инфекционного воспаления мягких тканей стопы результаты исследования могут быть ложными.

Флуоресцентная ангиография с использованием индоцианина зеленого длительно используется в различных областях медицины [7]. В недавние годы появились работы по оценке ишемии нижних конечностей у пациентов с заболеваниями артерий нижних конечностей, где показаны обнадеживающие результаты применения ФАГ в данной области [8-11].

В данной статье показаны результаты пилотной работы, целью которой являлось определение параметров флуоресцентной ангиографии с использованием флуорофора индоцианина зеленого для оценки перфузии мягких тканей стопы у пациентов с сахарным диабетом и заболеванием артерий нижних конечностей. Определенные параметры: время достижения максимальной интенсивности с момента внутривенного введения ( $T_0$ ) флуорофора –  $T_{0m}$ , время появления флуорофора в зоне интереса –  $T_I$ , время наступления максимальной интенсивности с момента появления флуорофора в зоне интереса –  $T_{Im}$ , можно считать надежными критериями ФАГ, позволяющими оценить состояние регионарного кро-

вотока в зоне интереса. Несмотря на небольшую выборку, удалось получить статистически значимую разницу указанных параметров у пациентов при их измерении до и после операции. ФАГ позволяет не только оценить количественные параметры кровотока, но также дать визуальную оценку распределения флуорофора в тканях.

## Заключение

ФАГ в ближнем инфракрасном диапазоне позволяет количественно оценить параметры перфузии мягких тканей стопы. Несмотря на небольшую выборку, удалось получить статистически значимую разницу указанных параметров у пациентов до и после операции.

Для оценки диагностической ценности данного метода необходимо проведение дальнейших проспективных исследований с расширением выборки пациентов. Кроме того, представляет интерес определение клинической значимости ФАГ с индоцианином зеленым в алгоритме диагностики заболеваний артерий нижних конечностей у пациентов с сахарным диабетом и трофическими язвами нижних конечностей.

*Работа выполнена при финансовой поддержке Министерства образования и науки Российской Федерации соглашение о предоставлении субсидии № 14.616.21.0064 от 18.11.2015 (RFMEFI61615X0064).*

## ЛИТЕРАТУРА

1. Jörneskog G. Why critical limb ischemia criteria are not applicable to diabetic foot and what the consequences are // *Scandinavian Journal of Surgery*. – 2012. – Vol. 101, No. 2. – P. 114-118.
2. Бондаренко О.Н., Аюбова Н.Л., Галстян Г.Р., Дедов И.И. Транскutánная оксиметрия в динамическом наблюдении за пациентами с сахарным диабетом и критической ишемией нижних конечностей // *Сахарный диабет*. – 2013. – № 1. – С. 33-42.
3. Hinchliffe R.J., W. Brownrigg J.R., Apelqvist J., et al. IWGDF Guidance on the diagnosis, prognosis and management of peripheral artery disease in patients with foot ulcers in diabetes. Available at: [http://www.iwgdf.org/files/2015/website\\_pad.pdf](http://www.iwgdf.org/files/2015/website_pad.pdf).
4. INDOCYANINE GREEN Instruction for use. Available at: <https://dailymed.nlm.nih.gov/dailymed/fda/fdaDrugXsl.cfm?setid=b3d23a29-6413-4fe0-96ec-858d15659aa2&type=display>.
5. Loschenov M.V., Borodkin A.V., Golbin D.A., et al. Dual channel video fluorescence diagnostic system for intraoperative navigation during protoporphyrin IX photosensitized malignant tumor resection in central neural system // *Photon Lasers Med*. – 2016. – Vol. 5(4). – P. 320-321.
6. Abdulvapova Z.N., Grachev P.V., Galstyan G.R., Bondarenko O.N. Near-infrared imaging for angiography in diabetic foot // *Photon Lasers Med*. – 2016. – Vol. 5(4). – P. 305-306.
7. Alander J.T., Villet O.M., Pättilä T., et al. Review of Indocyanine Green Imaging in Surgery / Fluorescence Imaging for Surgeons. – Springer International Publishing, 2015. – P. 35-53.
8. Sowa M.G., Kuo W., Ko A.T., Armstrong D.G. Review of near-infrared methods for wound assessment // *J. Biomed. Opt.* – Vol. 21(9). – 091304. doi: 10.1117/1.JBO.21.9.091304
9. Braun J.D., Trinidad-Hernandez M., Perry D., et al. Early quantitative evaluation of indocyanine green angiography in patients with critical limb ischemia // *Journal of vascular surgery*. – 2013. – Vol. 57, No. 5. – P. 1213-1218.
10. Igari K., Kudo T., Toyofuku T. Quantitative evaluation of the outcomes of revascularization procedures for peripheral arterial disease using indocyanine green angiography // *European Journal of Vascular and Endovascular Surgery*. – 2013. – Vol. 46, No. 4. – P. 460-465.
11. Benitez E., Sumpio B.J., Chin J., Sumpio B.E. Contemporary assessment of foot perfusion in patients with critical limb ischemia // *Seminars in vascular surgery*. – 2014. – Vol. 27(1). – P. 3-15.

## REFERENCES

1. Jörneskog G. Why critical limb ischemia criteria are not applicable to diabetic foot and what the consequences are, *Scandinavian Journal of Surgery*, 2012, Vol. 101, No. 2, pp. 114-118.
2. Bondarenko O.N., Ayubova N.L., Galstyan G.R., Dedov I.I. Transcutaneous oximetry in the follow-up for patients with diabetes and critical lower limb ischemia, *Sakharnyi diabet*, 2013, No. 1, pp. 33-42.
3. Hinchliffe R.J., W. Brownrigg J.R., Apelqvist J., Boyko E.J., Fitridge R., Mills J.L., Reekers J., Shearman C.P., Zierler R.E., Schaper N.C. IWGDF Guidance on the diagnosis, prognosis and management of peripheral artery disease in patients with foot ulcers in diabetes. Available at: [http://www.iwgdf.org/files/2015/website\\_pad.pdf](http://www.iwgdf.org/files/2015/website_pad.pdf).
4. INDOCYANINE GREEN Instruction for use. Available at: <https://dailymed.nlm.nih.gov/dailymed/fda/fdaDrugXsl.cfm?setid=b3d23a29-6413-4fe0-96ec-858d15659aa2&type=display>.
5. Loschenov M.V., Borodkin A.V., Golbin D.A., Goryaynov S.A., Zelenkov P.V., Potapov A.A. Dual channel video fluorescence diagnostic system for intraoperative navigation during protoporphyrin IX photosensitized malignant tumor resection in central neural system, *Photon Lasers Med*, 2016, Vol. 5(4), pp. 320-321.
6. Abdulvapova Z.N., Grachev P.V., Galstyan G.R., Bondarenko O.N. Near-infrared imaging for angiography in diabetic foot, *Photon Lasers Med*, 2016, Vol. 5(4), pp. 305-306.
7. Alander J.T., Villet O.M., Pättilä T., Kaartinen I., Laakso A., Spillmann T., Tuchin V.V., Venermo M., Väliuso P. Review of Indocyanine Green Imaging in Surgery. In: Fluorescence Imaging for Surgeons. Springer International Publ., 2015, pp. 35-53.
8. Sowa M.G., Kuo W., Ko A.T., Armstrong D.G. Review of near-infrared methods for wound assessment, *J. Biomed. Opt.*, Vol. 21(9). doi: 10.1117/1.JBO.21.9.091304
9. Braun J.D., Trinidad-Hernandez M., Perry D., Armstrong D.G., Mills J.L. Sr. Early quantitative evaluation of indocyanine green angiography in patients with critical limb ischemia, *Journal of vascular surgery*, 2013, Vol. 57, No. 5, pp. 1213-1218.
10. Igari K., Kudo T., Toyofuku T. Quantitative evaluation of the outcomes of revascularization procedures for peripheral arterial disease using indocyanine green angiography, *European Journal of Vascular and Endovascular Surgery*, 2013, Vol. 46, No. 4, pp. 460-465.
11. Benitez E., Sumpio B.J., Chin J., Sumpio B.E. Contemporary assessment of foot perfusion in patients with critical limb ischemia, *Seminars in vascular surgery*, 2014, Vol. 27(1), pp. 3-15.