

Ю.П. Истомин, Т.П. Артемьева, Д.А. Церковский

Многокурсовая фотодинамическая терапия веррукозной формы лейкоплакии слизистой оболочки тела языка

BMP

# МНОГОКУРСОВАЯ ФОТОДИНАМИЧЕСКАЯ ТЕРАПИЯ ВЕРРУКОЗНОЙ ФОРМЫ ЛЕЙКОПЛАКИИ СЛИЗИСТОЙ ОБОЛОЧКИ ТЕЛА ЯЗЫКА (КЛИНИЧЕСКОЕ НАБЛЮДЕНИЕ)

Ю.П. Истомин, Т.П. Артемьева, Д.А. Церковский

Республиканский научно-практический центр онкологии и медицинской радиологии  
им. Н.Н. Александрова, Лесной, Республика Беларусь

Приведены результаты лечения пациента с веррукозной формой лейкоплакии слизистой оболочки тела языка методом фотодинамической терапии. В 2015 г. пациенту было проведено 4 курса фотодинамической терапии с фотосенсибилизатором фотолон. Фотолон вводили в дозе 2 мг/кг за 3 ч до проведения облучения (мощность лазерного излучения 0,262 Вт на выходе световода, плотность энергии лазерного излучения – 50 и 100 Дж/см<sup>2</sup>). Эффект лечения оценен, как полная регрессия: при контрольном осмотре через 4 мес после завершения многокурсовой фотодинамической терапии клинических и гистологических признаков лейкоплакии не обнаружено.

**Ключевые слова:** многокурсовая фотодинамическая терапия, фотолон, лейкоплакия, полость рта.

**Для цитирования:** Истомин Ю.П., Артемьева Т.П., Церковский Д.А. Многокурсовая фотодинамическая терапия веррукозной формы лейкоплакии слизистой оболочки тела языка (клиническое наблюдение) // *Biomedical Photonics*. – 2016. – Т. 5, № 3. – С. 41–42.

**Контакты:** Церковский Д.А., e-mail: [tzerkovsky@mail.ru](mailto:tzerkovsky@mail.ru)

КЛИНИЧЕСКИЕ НАБЛЮДЕНИЯ

## MULTIPLE-COURSE PHOTODYNAMIC THERAPY FOR VERRUCOUS LEUKOPLAKIA OF MUCOUS MEMBRANE OF BODY OF THE TONGUE (CASE REPORT)

Istomin Yu.P., Artemyeva T.P., Tzerkovsky D.A.

N.N. Alexandrov National Cancer Centre of Belarus, Lesnoy, Republic of Belarus

The results of treatment of the patient with verrucous leukoplakia of mucous membrane of body of the tongue with photodynamic therapy are represented. In 2015 the patient underwent 4 courses of photodynamic therapy with photosensitizer photolon. Photolon was injected at dose of 2 mg/kg 3 h before irradiation (laser output power was 0.262 W, light dose – 50 and 100 J/cm<sup>2</sup>). The result of treatment was assessed as complete regression: 4 months after multiple-course photodynamic therapy there were no clinical and histological signs of leukoplakia.

**Key words:** multiple-course photodynamic therapy, photolon, leukoplakia, oral cavity.

**For citations:** Istomin Yu.P., Artemyeva T.P., Tzerkovsky D.A. Multiple-course photodynamic therapy for verrucous leukoplakia of mucous membrane of body of the tongue (case report), *Biomedical Photonics*, 2016, T. 5, No. 3, pp. 41–42 (in Russian).

**Contacts:** Tzerkovsky D.A., e-mail: [tzerkovsky@mail.ru](mailto:tzerkovsky@mail.ru)

Лейкоплакия слизистой оболочки полости рта – хроническое поражение слизистой оболочки, потенциально злокачественное заболевание, характеризующееся ороговением покровного эпителия разной степени выраженности и способное трансформироваться в плоскоклеточный рак [1,2]. В последние годы во всем мире растет интерес к лечению лейкоплакии методом фотодинамической терапии (ФДТ). В большинстве случаев для проведения ФДТ этого заболевания применяют препа-

раты на основе 5-аминолевулиновой кислоты и ее производных [3-5].

В Республиканском научно-практическом центре онкологии и медицинской радиологии им. Н.Н. Александрова накоплен многолетний опыт лечения лейкоплакии слизистой оболочки полости рта методом ФДТ с фотосенсибилизатором фотолон, действующим веществом которого является хлорин е<sub>6</sub>. Приводим результаты клинического наблюдения за одним из пролеченных пациентов.

Пациент В., 1951 г.р., АК № 328/15, обратился за медицинской помощью в отделение фотодинамической терапии и гипертермии Республиканского научно-практического центра онкологии и медицинской радиологии им. Н.Н. Александрова с жалобами на наличие образования на поверхности тела языка с выраженным экзофитным компонентом, максимальный размер опухоли до 5 см в диаметре. Со слов пациента считает себя больным в течение 5 лет. Ранее за помощью в учреждения здравоохранения не обращался.

При гистологическом исследовании установлен диагноз: лейкоплакия слизистой оболочки тела языка, веррукозная форма. Пациенту показано лечение методом ФДТ.

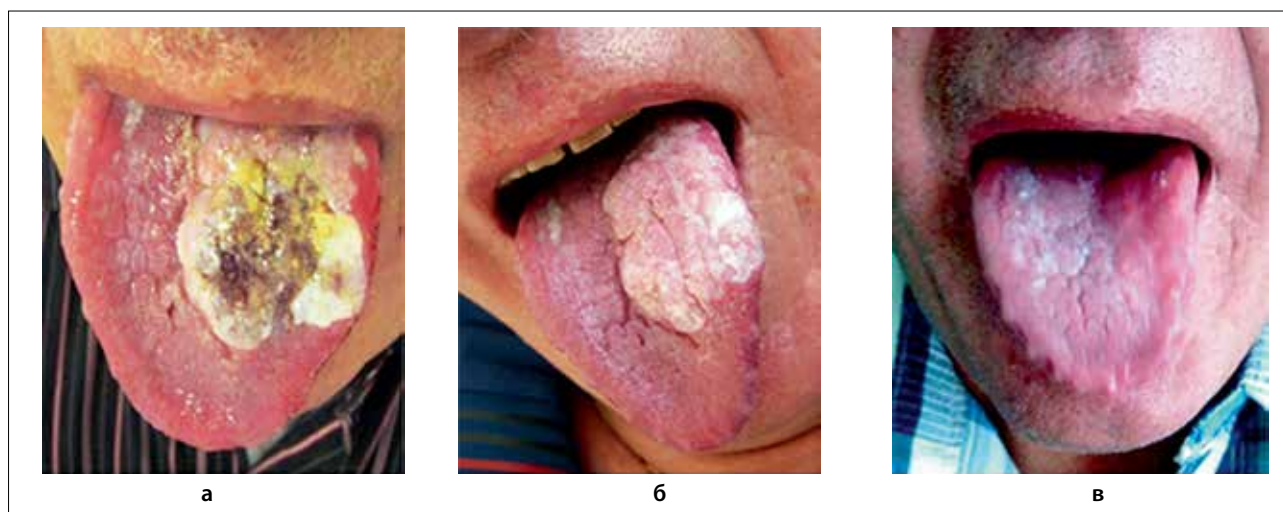
В феврале 2015 г. проведен курс ФДТ с фотосенсибилизатором фотолон (РУП «Белмедпрепараты», Республика Беларусь). Фотолон вводили внутривенно ка-

пельно в дозе 2 мг/кг за 3 ч до проведения облучения (мощность лазерного излучения 0,262 на выходе световода, плотность энергии лазерного излучения – 50 Дж/см<sup>2</sup>, время облучения – 18 мин, количество полей облучения – 2). Во время сеанса облучения у пациента отмечен выраженный болевой синдром.

В апреле 2015 г. проведен второй курс ФДТ в том же объеме с теми же параметрами.

В июне и июле 2015 г. проведено еще два курса ФДТ с увеличением плотности энергии лазерного излучения до 100 Дж/см<sup>2</sup>. В связи с повышенной чувствительностью (выраженной болевой синдром при облучении), лечение проводили под внутривенным наркозом.

При контрольном осмотре в ноябре 2015 г. в зоне проведения ФДТ клинических и гистологических признаков лейкоплакии не зарегистрировано (рис.).



**Рис.** Лейкоплакия слизистой оболочки тела языка, веррукозная форма: а – до ФДТ; б – после 2 курсов ФДТ; в – после 4 курсов ФДТ

**Fig.** Leukoplakia of mucous membrane of body of the tongue, verrucous type: a – before PDT; б – after 2 sessions of PDT; в – after 4 sessions of PDT

## ЛИТЕРАТУРА

1. Истомин Ю.П., Артемьева Т.П., Церковский Д.А. Фотодинамическая терапия лейкоплакии слизистой оболочки полости рта с фотосенсибилизатором фотолон // *Biomedical Photonics*. – 2016. – Т. 5, № 2. – С. 13-20.
2. Скородумова Л.О., Мураев А.А., Володина Е.В., Иванов С.Ю., Гнучев Н.В., Георгиев Г.П., Ларин С.С. Лейкоплакия слизистой оболочки полости рта: классификация, гистопатология, методы диагностики и лечения // *Вопросы онкологии*. – 2013. – Т. 59, № 5. – С. 548-554.
3. Chen H.M., Yu C.H., Tu P.C., et al. Successful treatment of oral verrucous hyperplasia and oral leukoplakia with topical 5-aminolevulinic acid-mediated photodynamic therapy // *Lasers Surg. Med.* – 2005. – Vol. 37. – P. 114-122.
4. Aghahosseini F., Arbabi-Kalati F., Fashtami L.A., et al. Methylene blue-mediated photodynamic therapy: a possible alternative treatment for oral lichen planus // *Lasers Surg. Med.* – 2006. – Vol. 38. – P. 33-38.
5. Jerjes W., Upile T., Hamdoon Z. et al. Photodynamic therapy outcome for oral dysplasia // *Lasers Surg. Med.* – 2011. – Vol. 43. – P. 192-199.

## REFERENCES

1. Istomin Yu.P., Artemyeva T.P., Tzerkovsky D.A. Photodynamic therapy with photosensitizer photolon for oral leukoplakia, *Biomedical Photonics*, 2016, Vol. 5, No. 2, pp. 13–20. (in Russian).
2. Skorodumova L.O., Muraev A.A., Volodina E.V., Ivanov S.Yu., Gnuchev N.V., Georgiev G.P., Larin S.S. Leukoplakia of oral mucosa: classification, histopathology, methods of diagnosis and treatment, *Voprosy onkologii*, 2013, Vol. 59, No. 5, pp. 548-554. (in Russian).
3. Chen H.M., Yu C.H., Tu P.C., Yeh C.Y., Tsai T., Chiang C.P. Successful treatment of oral verrucous hyperplasia and oral leukoplakia with topical 5-aminolevulinic acid-mediated photodynamic therapy, *Lasers Surg. Med.*, 2005, Vol. 37, pp. 114-122.
4. Aghahosseini F., Arbabi-Kalati F., Fashtami L.A., Djavaid G.E., Fateh M., Beitollahi J.M. Methylene blue-mediated photodynamic therapy: a possible alternative treatment for oral lichen planus, *Lasers Surg. Med.*, 2006, Vol. 38, pp. 33-38.
5. Jerjes W., Upile T., Hamdoon Z., Mosse C.A., Akram S., Hopper C. Photodynamic therapy outcome for oral dysplasia, *Lasers Surg. Med.*, 2011, Vol. 43, pp. 192-199.