

Prevalência de Lesões Periapicais Observadas em Radiografias Panorâmicas

Prevalence of Periapical Lesions Observed in Panoramic Radiographs

*Flávia Cristina Tremea(1); Flávia Baldissarelli Marcon(2); Mateus Silveira Martins Hartmann(2);
Volmir João Fornari(2); José Roberto Vanni(2)*

1 Acadêmica da Faculdade Meridional/IMED. E-mail: flaviactremea@gmail.com

2 Docente da Faculdade Meridional/IMED. E-mail: flavia.marcon@imed.edu.br; mateus.hartmann@imed.edu.br;
volmir.fornari@imed.edu.br; jose.vanni@imed.edu.br

Journal of Oral Investigations, Passo Fundo, vol. 6, n. 1, p. 29-37, Jan.-Jun., 2017 - ISSN 2238-510X

DOI: <http://dx.doi.org/10.18256/2238-510X/j.oralinvestigations.v6n1p29-37>

Endereço correspondente / Correspondence address

Flávia Cristina Tremea

Endereço: Av. Júlio Borella 310, ap. 102

Cidade: Marau-RS, Brasil

CEP: 99150-000

Como citar este artigo / How to cite item: [clique aqui!](#) / [click here!](#)

Resumo

O presente trabalho teve como objetivo fazer um levantamento epidemiológico da prevalência de lesões periapicais radiolúcidas numa amostra de 107 radiografias panorâmicas, de pacientes atendidos no Curso de Graduação em Odontologia da Faculdade Meridional/IMED. Foram incluídos pacientes que possuíam radiografias panorâmicas realizadas no ano de 2015 e com o termo de Consentimento Livre e Esclarecido devidamente assinado. A coleta de dados foi feita por meio dos prontuários bem como, laudos e radiografias panorâmicas. Os critérios avaliados foram: presença de lesão periapical visível radiograficamente, gênero do paciente, idade, número total de dentes, elemento dentário, arcada e número de tratamentos endodônticos. Os dados foram organizados e comparados. Os resultados demonstraram que 53,3% dos laudos radiográficos apresentaram lesão periapical. A maioria das lesões encontrava-se em maxila, com 58,5% das ocorrências e os elementos dentários mais acometidos foram o 22 e 26. Concluiu-se que as lesões periapicais foram mais frequentes em mulheres na arcada superior e nos dentes incisivos laterais e primeiros molares superiores.

Palavras-chave: Necrose da polpa dentária, Periodontite Periapical, Doenças Periapicais

Abstract

The present study had as objective to perform an epidemiological survey on radiolucent periapical lesions prevalence in a sample of 107 panoramic radiographs of patients in the graduation course in Dentistry school IMED. Patients included have panoramic radiographs performed in the year 2015 and with the term of Free and Informed Consent signed. The data collection regarded panoramic reports exams and radiographs. The criteria was: periapical lesion presence visible in radiographic, patient's gender, age, total number of teeth, dental element, arch and number of endodontic treatments. The data were organized and compared. The results showed that 53.3% of the radiographic reports had a periapical lesion. Most of the lesions were in the maxilla, with 58.5% of the occurrences and the most affected dental elements were 22 and 26. In conclusion, periapical lesions were more frequent in women in the upper arch on lateral incisors and upper first molars.

Keywords: Dental Pulp Necrosis, Periapical Periodontitis, Periapical Diseases

Introdução

Uma infecção na polpa dentária induz a uma resposta inflamatória, aonde acarretará em destruição e contaminação dos canais radiculares, por sua vez ocasionando uma periodontite periapical (1).

As alterações patológicas apicais são conseqüentemente vindas da inflamação da polpa dental. Estímulos nocivos da cavidade pulpar atingem a região periapical, podendo ocasionar dois tipos de inflamação periapical: aguda ou crônica (2).

A ocorrência da necrose pulpar pode ocorrer devido a fatores químicos, físicos e principalmente bacteriológicos, dependendo das condições de defesa da polpa e do agente agressor. As lesões periapicais associadas à necrose pulpar resultam dos mesmos fatores etiológicos, contudo, a necrose somente resultará em patologia periapical quando não tratada precocemente (3).

Em conseqüência da periodontite apical o osso alveolar vai sendo destruído e promovendo a reabsorção radicular (3).

O tratamento da necrose pulpar pode ser realizado em uma ou múltiplas sessões. Os instrumentos endodônticos serão utilizados para o preparo químico-mecânico dos canais radiculares associado à ação das soluções químicas auxiliares. Já no caso de múltiplas sessões faz-se necessária a medicação intracanal com conseqüente obturação do sistema de canais radiculares e posterior blindagem, através do procedimento restaurador (3).

Em função das lesões periapicais não estarem relacionadas diretamente com a presença de dor, inúmeras vezes essas são encontradas em exames radiográficos de rotina. Por isso, esse estudo teve como objetivo verificar em radiografias panorâmicas e em laudos a ocorrência de lesões periapicais em pacientes em tratamento no Curso de Graduação em Odontologia da Faculdade Meridional/IMED, no município de Passo Fundo RS, assim determinando a prevalência das lesões periapicais visível radiograficamente, em relação ao gênero do paciente, idade, número total de dentes, elemento dentário com lesão periapical, arcada onde foi observada a lesão, e número de tratamentos endodônticos.

Metodologia

Delineamento do estudo e amostra dos dados

Estudo com abordagem qualitativa, cujo delineamento descritivo e observacional. O projeto de pesquisa foi submetido à aprovação do Comitê de Ética em Pesquisa da Faculdade Meridional/IMED pelo processo número 1.485.981. O início da coleta dos dados ocorreu após a aprovação do Comitê de Ética em Pesquisa.

Na amostra foram utilizadas radiografias panorâmicas realizadas no ano de 2015, e laudos radiográficos de 107 pacientes (55 do sexo feminino e 52 do sexo masculino) atendidos na Escola de Odontologia da Faculdade Meridional/IMED.

Coleta de dados

Os dados foram obtidos por meio de radiografias panorâmicas e laudos radiográficos dos pacientes atendidos no Curso de Graduação em Odontologia da Faculdade Meridional/IMED. Foram avaliados conforme as condições periapicais, se possuíam ou não lesão, em relação ao gênero do paciente, idade, número total de dentes, elemento dentário com lesão periapical, arcada, e número de tratamentos endodônticos, onde estes foram catalogados em um quadro.

Critérios de inclusão

Os pacientes incluídos no estudo deveriam apresentar Radiografia Panorâmica atualizada do ano de 2015, atendidos no Curso de Graduação em Odontologia da Faculdade Meridional/IMED. Entretanto, só participaram do estudo as radiografias panorâmicas de pacientes que concordaram e assinaram o Termo de Consentimento Livre e Esclarecido.

Procedimentos

As 107 radiografias panorâmicas foram revistas individualmente por um único observador com o auxílio de um negatoscópio a fim de verificar a existência ou não de lesões periapicais. Dessa forma, todos os dados descritos no item acima (coleta de dados) foram avaliados.

Resultados

Após, selecionados e incluídos na pesquisa, todas as radiografias panorâmicas passaram por uma análise minuciosa, sendo analisadas como variáveis dependentes as lesões periapicais e variáveis independentes o gênero, idade, número total de dentes, arcada e número de tratamentos endodônticos, sendo realizada a porcentagem de cada dado avaliado.

As radiografias panorâmicas avaliadas nesse estudo foram um total de 107 do ano de 2015. Os resultados podem ser observados a seguir (Figuras 1-5).

Figura 1. Porcentagem de Radiografias Panorâmicas com lesão periapical

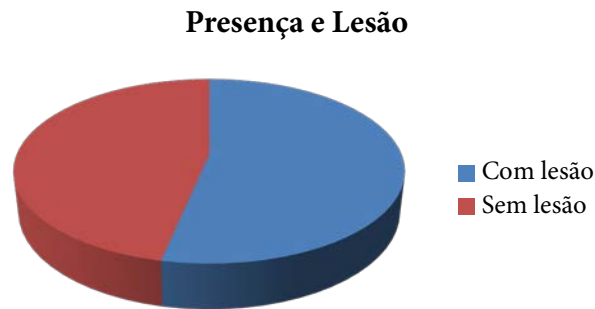

Figura 2. Porcentagem de Radiografias Panorâmicas por gênero

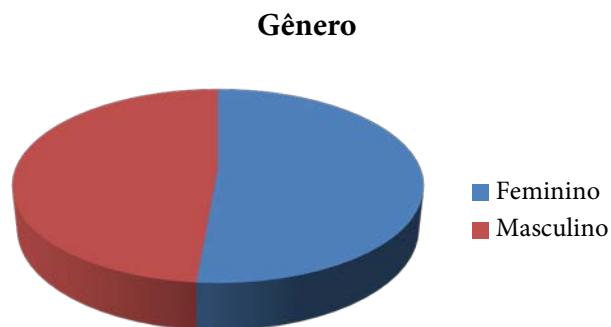


Figura 3. Mulheres com presença de lesão periapical e sem presença de lesão

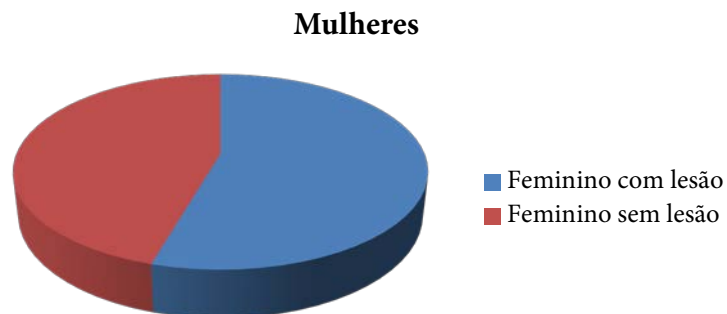


Figura 4. Homens com presença de lesão periapical e sem presença de lesão

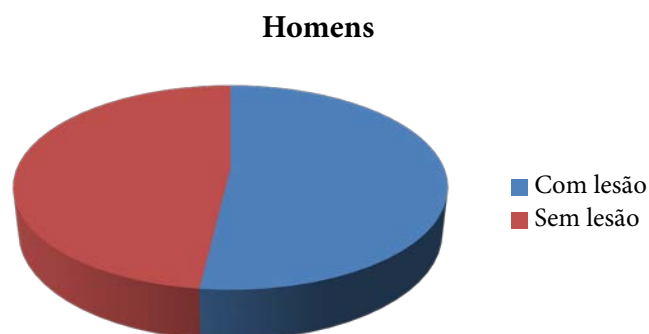
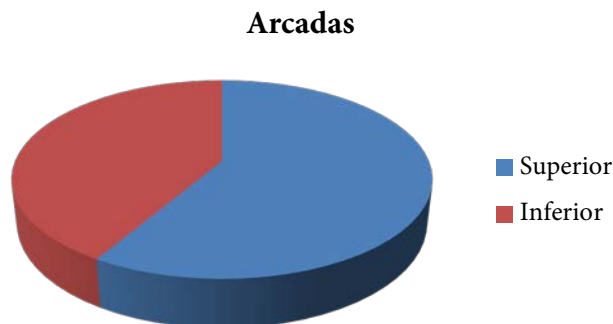


Figura 5. Porcentagem de presença de lesão periapical nas arcadas dentárias



Avaliando os elementos dentários, os mais acometidos por lesão periapical foram: o 22 e o 26, os quais apareceram 13 vezes cada. Após seguiu-se: o 16 com 8 vezes e o 12 com 7 vezes.

Dos 2.409 elementos dentários avaliados radiograficamente 135 apresentaram lesão periapical representando 5,6% dos casos.

Dos 2.409 elementos dentários avaliados radiograficamente 132 eram dentes com tratamento endodôntico representando 5,48% dos casos.

A amostra foi composta por indivíduos com idade entre 13 à 66 anos. A maior parte da amostra que apresentou lesão periapical tinha entre 45 e 55 anos de idade.

Dos 135 casos de dentes com lesão periapical, esses foram mais frequentemente encontrados na arcada superior.

Discussão

A periodontite apical é uma condição multifatorial complexa originada a partir de uma polpa necrótica infectada ou uma falha endodôntica. É de desenvolvimento assintomático, e o prognóstico é tipicamente menos favorável quando é detectado tarde. Estudos sobre a prevalência de periodontite apical em diferentes países têm revelado que a periodontite apical é um problema generalizado de saúde bucal podendo comprometer a saúde sistêmica (4).

Alguns autores citam que a idade, sexo, classe social, educação, ocupação e uso de serviços dentais estão entre os indicadores de risco que podem ser associada com a presença ou não de periodontite apical (4).

A periodontite apical se difere em inicial e crônica, a inicial é causada por microrganismos e seus subprodutos invadindo os tecidos periapicais através do canal radicular, podendo ser induzida por trauma, instrumentação mal feita, produtos químicos ou materiais endodônticos. Os sintomas clínicos são dor, sensibilidade dentária, e em alguns casos extrusão. Se os irritantes não são removidos, a lesão inicial se tornará crônica, o que a difere da inicial é que se torna assintomática, o que muitas vezes leva o paciente a não procurar ajuda profissional, na ausência de dor (5).

A infecção do canal radicular após a necrose pulpar segue um percurso em sentido apical, capaz de induzir a inflamação periapical, este processo pode levar a destruição dos tecidos periapicais e induzir a reabsorção e perda radicular. A perda dessas estruturas ocorre devido a atividades das células de defesa em eliminar os microrganismos que estão infectando a polpa, sendo assim a peripodontite periapical é a resposta imune do hospedeiro contra os microrganismos vindos do canal radicular (6).

A maioria das células que participam na defesa periapical são as células recrutadas do sistema imune como neutrófilos/leucócitos, linfócitos e macrófagos. A função dos leucócitos é localizar e destruir os microrganismos invasores, os linfócitos possuem papel na inflamação e imunidade, os macrófagos possuem várias funções como morte dos microrganismos por fagocitose, retirada das células mortas e seus componentes, vigilância imunológica pela captura de antígenos, entre outros (5).

Um evento que ocorre na periodontite periapical é a destruição óssea e dos tecidos dentários, os osteoclastos são células efetivas neste processo, oriundos da medula óssea, já os osteoblastos são responsáveis pela síntese e mineralização do osso, ou seja, formação óssea (5).

Em função de a lesão periapical ser uma lesão “silenciosa” objetivou-se através desse estudo descritivo do tipo qualitativo descrever a prevalência de lesões periapicais em uma população brasileira, utilizando radiografias panorâmicas e laudos radiográficos. A população descrita nesse estudo representa uma amostra de conveniência do curso de Graduação em Odontologia da Faculdade Meridional/ IMED.

A radiografia panorâmica fornece informações úteis nos diagnósticos, porém fazer um diagnóstico definitivo baseado somente nas interpretações radiográficas pode levar a uma interpretação errônea e a um tratamento equivocado. Portanto, o diagnóstico deve estar associado a exames clínicos como coloração coronária, palpação apical, testes de percussão, testes de vitalidade, entre outros (5).

Foram analisadas 107 radiografias panorâmicas e laudos radiográficos, diferentemente do estudo de Steinhorst (11), em que foram avaliados apenas os laudos das radiografias panorâmicas. Em outro estudo, empregou-se a Tomografia Computadorizada *Cone Beam* que apresentou-se mais precisa do que a radiografia periapical na identificação de lesões periapicais. Liang *et al.*, (7), de acordo com o estudo de Abella *et al.*, (8), em que também empregou Tomografia Computadorizada *Cone Beam* e radiografias periapicais, além de testes clínicos.

Através da análise radiográfica e laudos radiográficos de 107 pacientes (número total de dentes = 2.409), determinou-se que 132 dentes (5,48%) já tinham recebido tratamento endodôntico e 135 (5,6 %) apresentaram presença de lesão periapical radiolúcida. No estudo de Abella *et al.*, (8), das patologias estudadas a mais frequentemente encontrada foi a periodontite apical crônica.

A amostra continha 55 radiografias do sexo feminino (51,4%) e 52 do sexo masculino (48,6%), tendo um total de 57 radiografias com presença de lesão periapical,

semelhante ao estudo de Nery et al.(9), onde 100 prontuários foram avaliados contendo maior número de mulheres, de acordo também com (1).

Dos 135 casos de dentes com lesão, esses foram mais frequentemente na arcada superior, com 58,5%, de acordo com Bacaltchuk *et al.*, (10), onde a maxila mostrou-se a arcada mais atingida.

A presença de radiolucência periapical foi maior no sexo feminino (54,5%) do que do sexo masculino (51,9%), embora haviam muito mais mulheres nesta amostra do que homens estando de acordo com o estudo de Berlinck *et al.*, (4).

Os resultados deste estudo indicaram que os elementos dentários que apresentaram mais frequentemente lesão periapical foram 22 e 26, ambos aparecendo 13 vezes, seguido dos elementos 16 e 47. Entretanto, no trabalho de Steinhorst (11), as lesões periapicais foram mais frequentes no primeiro molar inferior e após no incisivo lateral superior. Já no estudo de Berlinck *et al.*, (4), os elementos dentários mais afetados foram os incisivos centrais e os laterais superiores.

O número de indivíduos com idade entre 45-55 anos foi mais elevada do que para outros grupos de idade, sendo que as idades variavam entre 13 à 66 anos de idade, destes que possuíam lesão periapical. Estudos têm mostrado um aumento da prevalência de presença de lesão periapical com o aumento da idade do paciente.

Com base nos resultados apresentados, salienta-se a necessidade de que mais estudos sejam realizados com o objetivo de esclarecer tais questões e dessa forma, embasar as melhores decisões do profissional para se estipular um protocolo clínico seguro em prol da saúde do paciente.

Conclusão

Com base nos resultados obtidos nesta pesquisa e conforme a metodologia empregada pode-se concluir que:

- ♦ em 53,3% das radiografias panorâmicas examinadas constatou-se a presença de lesão periapical;
- ♦ 5,6% dos elementos dentários apresentaram lesão periapical, com maior frequência nos incisivos laterais superiores e primeiros molares superiores;
- ♦ maior frequência de lesão periapical ocorreu em indivíduos do sexo feminino e na arcada superior;

Referências

1. Lorena RPF, Silva LP, Sobral APV. Estudo da Expressão Imuno-Histoquímica da Metaloproteinase em Lesões Periapicais. *Rev. Fac. Odontol.* 2012; 53(1): 5-9.
2. Cunha FS, Galina AT, Mahl CE, Fontanella VRC. Variabilidade intra e interobservador no diagnóstico Radiográfico de lesões periapicais de origem inflamatória. *Robrac.* 2008;17(44): 91-97.
3. Siqueira JFJ, Rôças IN, Lopes HP, Alves FR, Oliveira JCM, Armada L, et al. Princípios biológicos do tratamento endodôntico de dentes com polpa necrosada e lesão perirradicular. *Rev. Bras. Odontol.* 2012; 69(1): 8-14.
4. Berlinck T, Tinoco JMM, Carvalho FLF, Sassone LM, Tinoco EMB. Epidemiological evaluation of apical periodontitis prevalence in an urban Brazilian population. *Braz Oral Res.* 2015; 29(1): 1-7.
5. Cohen S, Hargreaves K. *Caminhos da Polpa.* Elievers Editora Ltda. 2007; 153-60.
6. Estrela C, Guedes AO, Rabelo LEG, Decurcio DA, Alencar AHG, Estrela CRA, et al. Detection of Apical Inflammatory Root Resorption Associated with Periapical Lesion Using Different Methods. *Braz. Dent. J.* 2014; 25 (5): 404-08.
7. Liang YH, Jiang L, Gao XJ, Shemesh H, Wesselink PR, Wu MK. Detection and measurement of artificial periapical lesions by cone-beam computed tomography. *Int. Endod. J.* 2014; 47: 332-38.
8. Abella F, Patel S, Duran-Sindeu F, Mercade M, Bueno R, Roing M. An evaluation of the periapical status of teeth with necrotic pulps using periapical radiography and cone-beam computed tomography. *Int. Endod. J.* 2014; 47: 387-96.
9. Nery MJ, Cintra LTA, Gomes-Filho JE, Dezan-Junior E, Otoboni-Filho JA, Sivieri-Araujo GS, et al. Salzedas LMP. Estudo longitudinal do sucesso clínico-radiográfico de dentes tratados com medicação intracanal de hidróxido de cálcio. *Rev. Odontol. UNESP.* 2012; 41(6): 396-401.
10. Bacaltchuk M. Avaliação da prevalência de lesões periapicais examinadas no laboratório de patologia bucal da FO-PUCRS nos anos de 1973, 1983, 1993 e 2003. *Rev. Odonto. Ciênc.* 2005; 20(50): 324-29.
11. Steinhorst CA. Estudo Retrospectivo de Lesões Periapicais em Laudos de Radiografias Panorâmicas. Passo Fundo: IMED. Monografia, Faculdade Meridional/IMED, 2012.