

Rev. Ciênc. Saúde

v.17, n. 1, p. 25-32, jan-jun, 2015

## POTENCIAL ANTI-INFLAMATÓRIO DAS FOLHAS DE *Chenopodium ambrosioides* L. NO MODELO DE CISTITE HEMORRÁGICA EM CAMUNDONGOS

SILVA, Dimitre Luz Felipe da<sup>1</sup>  
BRAGA FILHO, José Antônio F.<sup>1</sup>  
SOUSA, Ana Karlla dos Santos<sup>2</sup>  
FORTES, Thiare<sup>3</sup>  
AMARAL, Flavia Maria Mendonça do<sup>4</sup>  
SILVA, Lucilene Amorim<sup>5</sup>  
GUERRA, Rosane N.M.<sup>5</sup>  
GONÇALVES FILHO, Antonio<sup>6</sup>  
PEREIRA, Wanderson S.<sup>7</sup>  
NASCIMENTO, Flávia Raquel Fernandes<sup>5\*</sup>

**Resumo:** A cistite hemorrágica (CH) possui etiologia infecciosa, medicamentosa ou radioterápica. Consiste na presença de hematúria macroscópica secundária a sangramento vesical e uma das suas possíveis causas é o uso de ciclofosfamida (CYP). Várias alternativas farmacológicas têm sido investigadas para o tratamento da CH. Dentre as possibilidades, o potencial terapêutico de espécies vegetais tem sido avaliado. A espécie *Chenopodium ambrosioides* L. (Amaranthaceae), tem sido utilizado popularmente como anti-inflamatório, efeito que tem sido comprovado cientificamente. Assim, o objetivo deste estudo foi investigar os efeitos do extrato bruto hidroalcoólico (EBH) de folhas secas de *C. ambrosioides* na CH induzida em camundongos pela ciclofosfamida. Camundongos fêmeas da linhagem Swiss receberam 150 mg/kg de CYP por via intraperitoneal para indução de CH. Em seguida, os animais foram tratados em dose única de acordo com protocolo estabelecido para cada grupo: soro fisiológico a 0,9% (grupo Controle); diclofenaco potássico (grupo Diclofenaco); EBH com dose única de 5 (grupo EBH5) ou 50mg/kg (grupo EBH50). Após 12 horas da indução da CH, o sangue dos animais foi retirado para realização do hemograma. Os animais foram então sacrificados e as bexigas retiradas, avaliadas macroscopicamente (hemorragia) e pesadas. Foram removidos, ainda, os órgãos linfóides a fim de realizar contagem de células do baço, medula óssea e linfonodos. Os resultados demonstraram que houve diminuição do peso das bexigas e da hemorragia nos grupos Diclofenaco e EBH5 quando comparados ao grupo controle. Houve um aumento das células da medula óssea, baço e linfonodo mesentérico em todos os animais tratados em relação ao controle. Em relação ao hemograma houve apenas aumentos pontuais no grupo EBH50. Em conclusão, o extrato bruto hidroalcoólico de folhas de *C. ambrosioides* na dose de 5mg/Kg apresentou efeito anti-inflamatório e imunostimulante, pois diminuiu o peso e a hemorragia da bexiga, e aumentou a produção e proliferação de células linfóides. Diante dos resultados desse estudo, bem como da evidência de ausência de toxicidade de outros trabalhos, podemos sugerir o tratamento com este extrato como alternativa terapêutica nos modelos de CH induzida por CYP em camundongos.

**Descritores:** Anti-inflamatório. *Chenopodium ambrosioides*. Ciclofosfamida. Cistite.

**Abstract:** Hemorrhagic cystitis (HC) has infectious, drug or radiotherapy etiology. Consists in the presence of macroscopic hematuria secondary to bladder bleeding, and one of its possible causes is the use of cyclophosphamide (CYP). Several pharmacological alternatives have been investigated for the treatment of HC. Among the possibilities, the therapeutic potential of plant species have been reported. The species *Chenopodium ambrosioides* L. (Amaranthaceae) has been popularly used as an anti-inflammatory effect that has been proven scientifically. The objective of this study was to investigate the effects of crude hydroalcoholic extract of dried leaves of *C. ambrosioides* in HC cyclophosphamide induced in mice. Female mice of the Swiss strain received 150 mg / kg of CYP intraperitoneally to induce HC. Then the animals were treated with a single dose according to protocol established for each group: normal saline 0.9% (control group); diclofenac (diclofenac group); hydroalcoholic extract with a single dose of 5 (EBH5 group) or 50 mg / kg (EBH50 group). After 12 hours from the induction of HC, the bleeding was performed in the animal for the complete blood count. The animals were then sacrificed and had their bladders removed, as assessed macroscopically (bleeding) and weighed. The lymphoid organs were also removed in order to perform spleen, bone marrow and lymph nodes cell count. The results demonstrated that there was a decrease in the weight of bladders and bleeding in the diclofenac group and EBH5 when compared to the control group. There was an increase of cells in the bone marrow, spleen and lymph node in all treated animals as compared to control. In blood count there were only occasional increases in EBH50 group. In conclusion, the hydroalcoholic crude extract of *Chenopodium ambrosioides* leaves at a dose of 5 mg / kg showed anti-inflammatory and immunostimulatory effect as decreased body weight and bleeding of the bladder, and increased production and proliferation of lymphoid cells. Given the results of this study, as well as evidence of absence of toxicity in other studies, we suggest treatment with this extract as an alternative therapy in models of CH-induced CYP in mice.

**Descriptors:** Anti-inflammatory. *Chenopodium ambrosioides*. Cyclophosphamide. Cystitis.

<sup>1</sup> Graduando em Medicina pela UFMA.

<sup>2</sup> Mestranda em Ciências da Saúde pela UFMA.

<sup>3</sup> Doutoranda em Ciências da Saúde pela UFMA.

<sup>4</sup> Professora do DEFAR-UFMA.

<sup>5</sup> Professoras do DEPAT-UFMA.

<sup>6</sup> Professor do DEMED II-UFMA.

<sup>7</sup> Professor do COLUN-UFMA.

## INTRODUÇÃO

As infecções do trato urinário (ITUs) são entidades nosológicas frequentes que afetam comumente a população em geral, principalmente mulheres. Dentre elas, a cistite hemorrágica (CH) cuja etiologia pode ser infecciosa, medicamentosa ou radioterápica, consiste na presença de hematúria macroscópica secundária a sangramento vesical<sup>13</sup>.

A ciclofosfamida (CYP) é um agente alquilante de DNA do tipo mostarda nitrogenada que faz parte do grupo das oxazoforinas e tem sua ativação através da metabolização hepática via Citocromo P-450, devido à clivagem em mostarda de fosforamida (responsável pelos efeitos desejados) e acroleína, que quando em altas doses na bexiga pode deflagrar a CH<sup>6</sup>.

A fosforamida é a responsável pela ação imunossupressora devido à desordem linfoproliferativa<sup>8</sup>. As principais vias de administração deste medicamento são oral e endovenosa, promovendo efeitos colaterais importantes como náusea e vômitos, aplasia da medula óssea e cistite hemorrágica, sendo esta causada pelo metabólito acroleína, altamente urotóxico<sup>7</sup>, o que pode levar a lesão direta ao urotélio devido à produção de espécies reativas de oxigênio. Estudos têm demonstrado que o estresse oxidativo induzido por CYP pode levar a injúria de vários órgãos, tais como bexiga, cérebro e fígado<sup>15</sup>.

O efeito da CYP é tanto anti-inflamatório quanto imunossupressor devido a uma redução da população de linfócitos com maior sensibilização das células B se comparadas às células T. A imunodepressão se dá à custa de imunidade humoral pela alquilação do DNA<sup>4</sup>.

Na bexiga, o uso de CYP pode ocasionar a Cistite Hemorrágica (CH) que consiste em um processo inflamatório difuso de origem infecciosa ou não, levando ao sangramento da mucosa vesical<sup>7</sup>, condição esta que ocorre em 10% a 40% dos pacientes submetidos a altas doses de CYP em casos de transplante de medula óssea e tratamento de tumores sólidos<sup>2</sup>.

A inflamação é mediada por vários fatores solúveis, incluindo as citocinas, grupo de

polipeptídeos secretados que estão amplamente associadas na CH induzida por CYP e em pacientes com cistite em geral, como demonstrado em estudos anteriores<sup>22,24</sup>. Entre as causas mais frequentes de CH crônicas encontram-se: quimioterapia com as oxazoforinas (CYP e seu análogo sintético Ifosfamida (IFO)), e as radioterapias pélvicas<sup>13</sup>. Atualmente, a principal droga utilizada na profilaxia da CH é a MESNA, que funciona como uma espécie de quelante da acroleína, ligando-se a ela e inativando-a<sup>20</sup>.

Os reconhecidos efeitos colaterais dos fármacos sintéticos tem ocasionado a busca de novas alternativas e/ou complementos terapêuticos; especialmente a partir da exploração do potencial terapêutico de espécies vegetais já empregadas na prática popular<sup>1</sup>.

Nesse segmento, o Grupo de Produtos Naturais da Universidade Federal do Maranhão (UFMA) tem direcionado esforços na pesquisa de novas opções terapêuticas, especialmente nos estudos de validação da espécie *Chenopodium ambrosioides* L.<sup>6,14,18,21,23</sup>.

*Chenopodium ambrosioides* (Amaranthaceae) tem sua origem nas Américas Central e do Sul, sendo considerada atualmente uma espécie cosmopolita, silvestre ou cultivada; pode crescer até um metro de altura, possui forte odor aromático. O nome é originário do grego *chen* (ganso) e *podus* (pé) e se deve ao fato das folhas de algumas espécies se assemelharem a pés de ganso. A espécie tem como nomes vernaculares: mastruz, erva-de-santa-Maria, lombrigueiro, quenopódio<sup>11</sup>. Amplamente utilizada pela população, tanto na forma de infusões e chás, quanto na forma tópica através da maceração das folhas<sup>14</sup>. As folhas, as raízes e as inflorescências da planta, são utilizadas como anti-inflamatório, analgésico, cicatrizante, antitumoral, anti-helmíntico e anti-protozoário<sup>9,10,13</sup>.

Apesar de não ter seu uso popularmente difundido na cistite, um estudo desenvolvido por Gonçalves Filho<sup>6</sup> (2013) comprovou o efeito anti-inflamatório do extrato bruto hidroalcoólico de *C. ambrosioides* na cistite induzida por CYP em ratos. Motivando, assim, a continuidade do

estudo com este trabalho que visa averiguar se este efeito pode ser observado também em outra espécie de roedor.

## MATERIAL E MÉTODOS

### Animais

Foram utilizados 20 camundongos, fêmeas, da linhagem Swiss, obtidos no Biotério Central da UFMA, pesando 28g em média, com idade aproximada de 2 meses. Os animais foram mantidos à temperatura média de  $26 \pm 2^\circ\text{C}$  e umidade relativa de 44-56%, respeitando-se ciclos normais de dia e noite. Os animais receberam ração e água *ad libitum* e foram agrupados em 4 gaiolas contendo 5 animais cada, de acordo com grupo experimental a ser sorteado de forma randômica. Todos os procedimentos foram avaliados e aprovados pelo Comitê de Ética em Pesquisa da Universidade Federal do Maranhão (Protocolo: 012975/2008-43).

### Material vegetal

As folhas de *Chenopodium ambrosioides* foram coletadas na Comunidade Canaã Horticultura, no município de São José de Ribamar, MA, Brasil e identificadas no Herbário Ático Seabra da Universidade Federal do Maranhão, São Luís, MA, Brasil (n:0998/SLS017213).

### Preparação do extrato bruto hidroalcoólico de *Chenopodium ambrosioides* (EBH)

A amostra vegetal foi submetida à secagem em estufa com circulação de ar, em temperatura limite máxima de  $38^\circ\text{C}$ ; seguida de trituração em moinho de facas. O material seco (200g) e moído foi submetido à maceração fracionada com emprego de etanol a 70% (1000 mL), mantendo em contato por 24 horas; com repetição da operação de maceração por quatro vezes com renovação da mesma quantidade do solvente. O material obtido das quatro etapas foi filtrado e submetido à concentração sob pressão reduzida em rotaevaporador. O extrato seco concentrado foi então diluído em água apirogênica para uso nos ensaios biológicos nas concentrações de 5 e 50mg/mL<sup>13</sup>.

### Indução da cistite e tratamento dos animais

Os animais foram pesados em balança eletrônica (MARTE®, A500, São Paulo, São Paulo, Brasil), em seguida induziu-se a cistite em todos eles pela injeção intraperitoneal (ip.) de ciclofosfamida (Sigma®) na dose de 150mg/kg de peso do animal<sup>21</sup>. Uma hora após a indução os animais foram distribuídos aleatoriamente em quatro grupos (n=5/grupo) e tratados com dose única, via oral (gavagem) conforme o grupo a que pertencem:

- Grupo Controle Negativo (CN); receberam soro fisiológico 0,9%, 1mL/kg;
- Grupo Controle Positivo (CP): tratados com 15mg/kg de diclofenaco de potássio (Medley®);
- Grupo EBH5: tratado com 5mg/kg do EBH;
- Grupo EBH50: tratado com 50mg/kg do EBH

### Procedimentos experimentais

Após 12 horas da indução da cistite, os animais foram anestesiados, com a utilização da associação do cloridrato de xilazina (10mg/kg) e cloridrato de quetamina (25mg/kg de peso do animal) por via intramuscular. Os camundongos foram considerados anestesiados quando se apresentaram imóveis e com perda do reflexo corneano. Em seguida o sangue dos animais foi coletado pelo plexo orbital e os animais, em decúbito dorsal na mesa cirúrgica, sofreram incisão abdominal a fim de realizar a o inventário da cavidade e análise macroscópica da bexiga, sendo avaliado o grau de hemorragia de cada peça, classificando-a quanto à ausência de hemorragia (score 0), presença de hemorragia leve a moderada (score 1) e presença de hemorragia intensa (score 2). A cistectomia foi realizada pela secção do colo vesical, pesada em balança eletrônica.

Linfonodos mesentéricos foram retirados em número de 3 (três), pesados, triturados em 1 (um) mL de meio RPMI 1640 para contagem de células em câmara de Neubauer.

O baço foi retirado, pesado e depois triturado em 5 (cinco) mL de Solução tamponada com Fosfato (PBS) para contagem de células. A medula óssea do fêmur direito foi retirada por lavagem do canal medular com 1 (um) mL de PBS para contagem de células em câmara de Neubauer.

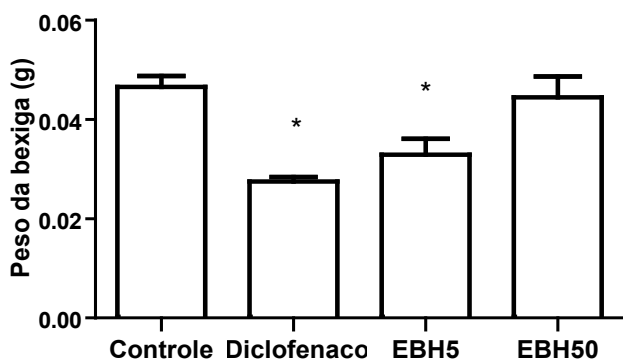
### Análise estatística

Os dados foram expressos como a média  $\pm$  erro padrão da média (S.E.M.) ou  $\pm$  desvio padrão da média (D.P.). A análise estatística foi feita por ANOVA seguida do teste de comparação múltipla de Tukey ou teste *t* de Student, sendo o nível de significância  $< 0,05$ .

## RESULTADOS

### Avaliação do peso da bexiga

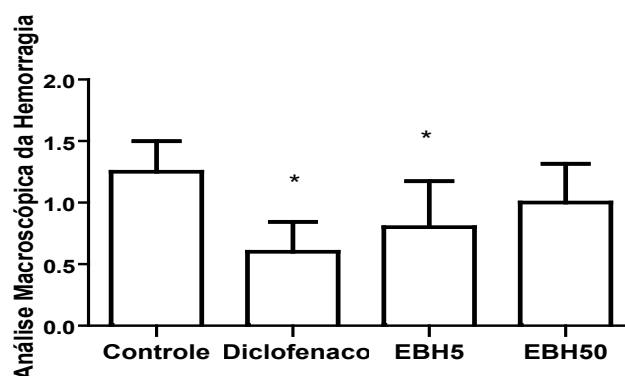
Na avaliação do peso da bexiga, foi observada uma diminuição nos grupos Diclofenaco e EBH5 quando comparados ao grupo controle (Figura 1).



**Figura 1**-Peso das bexigas dos animais com cistite induzida por CYP. As bexigas foram retiradas, puncionadas para aspiração da urina e pesadas, após 12 horas da indução de cistite hemorrágica com ciclofosfamida. Os dados representam a média + SEM \* $p < 0,05$  em relação ao controle (n=5/grupo).

### Análise macroscópica da bexiga

A análise macroscópica da bexiga demonstrou significativa diminuição da hemorragia tanto no grupo Diclofenaco quanto no EBH5 quando comparados ao controle (Figura 2).



**Figura 2**-Avaliação macroscópica das bexigas de animais com cistite induzida por ciclofosfamida. As bexigas foram avaliadas macroscopicamente quanto ao grau de hemorragia em não hemorrágicas (escore 0), hemorragia leve ou moderada (escore 1) e hemorragia intensa (escore 2). Os dados representam a média + SEM. \* $p < 0,05$  em relação ao controle (n=5/grupo).

### Avaliação do hemograma

A análise do hemograma comprovou aumento significativo de leucócitos no grupo EBH50 quando comparado ao controle. Este mesmo grupo apresentou aumento de hemoglobina quando comparado ao Diclofenaco. Os demais grupos não apresentaram diferenças (Tabela 1).

**Tabela 1**-Análise dos parâmetros do hemograma após tratamento. O hemograma foi realizado a partir de sangue coletado por via retro-orbital momentos antes da eutanásia, realizada 12 horas após a indução com CYP. Os dados representam a média+SEM,\*  $p < 0,05$  em relação ao controle, #  $p < 0,05$  em relação ao diclofenaco (n=5/grupo).

	Controle	Diclofenaco	EBH5	EBH50
RBC( $\times 10^6/\mu\text{L}$ )	10,7 $\pm$ 0,9	10,3 $\pm$ 2,7	10,6 $\pm$ 0,3	10,9 $\pm$ 0,1
HGB (g/dL)	15,1 $\pm$ 1,0	14,1 $\pm$ 0,9	14,7 $\pm$ 0,4	15,4 $\pm$ 0,2 <sup>#</sup>
HCT (%)	53,2 $\pm$ 6,0	51,9 $\pm$ 3,9	53,5 $\pm$ 1,5	55,1 $\pm$ 1,4
MCV (fL)	49,4 $\pm$ 1,2	50,2 $\pm$ 0,2	50,2 $\pm$ 0,7	50,2 $\pm$ 1,3
MCH (pg)	14,1 $\pm$ 0,4	13,8 $\pm$ 0,4	13,8 $\pm$ 0,2	14,0 $\pm$ 0,1
MCHC(g/dL)	28,6 $\pm$ 1,5	27,7 $\pm$ 1,1	27,6 $\pm$ 0,1	27,9 $\pm$ 0,6
WBC( $\times 10^3/\mu\text{L}$ )	3,6 $\pm$ 0,7	4,0 $\pm$ 1,1	4,6 $\pm$ 1,5*	5,6 $\pm$ 1,4*
PLT ( $\times 10^3/\mu\text{L}$ )	1213,2 $\pm$ 364,5	1264,6 $\pm$ 130,2	1332,2 $\pm$ 145,9	1342,8 $\pm$ 149,9

### Avaliação do peso dos órgãos linfoides

Quando analisado o peso do linfonodo mesentérico, evidenciou-se aumento deste no grupo Diclofenaco em relação aos demais grupos. No entanto, os animais dos grupos EBH5 e EBH50 não apresentaram diferença significativa em relação ao controle, apenas apresentando uma diminuição de peso quando comparados com o Diclofenaco.

Na análise do peso do baço evidencia-se uma diferença estatística entre o grupo Diclofenaco e o controle, e os grupos EBH5 e EBH50 e o controle.

**Tabela 2**-Avaliação do peso dos órgãos linfoides. Foi realizada a extração do primeiro linfonodo da cadeia mesentérica e a esplenectomia, em seguida ambos foram pesados. O procedimento foi realizado 12 horas após a indução com CYP. Os dados representam a média± S.E.M \*p≤0,05em relação ao controle, # p≤0,05em relação ao Diclofenaco (n=5/grupo).

	Controle	Diclofenaco	EBH5	EBH50
Linfonodo Mesentérico(g)	0,017 ± 0,002	0,021 ± 0,002*	0,017 ± 0,002#	0,015 ± 0,002#
Baço(g)	0,111 ± 0,015	0,092 ± 0,013*	0,091 ± 0,010*	0,084 ± 0,016*

### Avaliação da contagem das células dos órgãos linfoides

A avaliação da contagem de células da medula óssea obtida mostra um aumento celular em todos os animais tratados em relação ao controle, configurando uma maior produção celular quando do tratamento. Os indivíduos dos grupos EBH5 e EBH50 tiveram um recrutamento celular superior ao grupo Diclofenaco.

Quando realizada a contagem das células do baço, foi constatado que o resultado se assemelha ao observado nas células da medula óssea: animais tratados com aumento celular significativo em relação ao controle, sendo os do grupo Diclofenaco menos ativados que os do grupo EBH5 e EBH50. Também foi notada uma diferença entre os grupos EBH5 e EBH50, sendo que este promoveu menor recrutamento celular que aquele.

Na contagem das células do linfonodo mesentérico foi comprovado aumento celular nos indivíduos tratados, quando comparados com os controles negativos. Os grupos EBH5 e EBH50 recrutaram menos células que o Diclofenaco. Quando comparados entre si, notamos que o EBH5 recrutou mais células que o EBH50.

### DISCUSSÃO

A cistite hemorrágica (CH) se caracteriza pela presença de hematúria macroscópica secundária a sangramento vesical de causa infecciosa ou não infecciosa, com semelhança clínica às cistites

comuns encontradas na prática clínica. O modelo experimental utilizado neste estudo foi padronizado por Silva Júnior<sup>21</sup> et al. (2013) que mostraram a indução da CH em camundongos fêmeas da linhagem Swiss através da injeção de CYP via intraperitoneal na dose de 150mg/kg.

**Tabela 3**-Avaliação da contagem das células dos órgãos linfoides. Foram obtidas células da medula do fêmur de camundongos Swiss, células do linfonodo obtidas da cadeia mesentérica de camundongos Swiss e células de baço após esplenectomia seguida de laceração. Todas foram obtidas após 12 horas da indução com CYP. As células foram então coradas com Azul de Tripán e contadas ao microscópio óptico. Os dados representam a média± S.E.M \*p≤0,05em relação ao controle, # p≤0,05em relação ao Diclofenaco, @ p≤0,05 em relação ao EBH5 (n=5/grupo).

	Controle	Diclofenaco	EBH5	EBH50
Medula Óssea (x10 <sup>6</sup> )	226,0 ± 98,2 <sup>a</sup>	417,0 ± 80,3*	897,0 ± 107,7* <sup>#</sup>	817,0 ± 78,5* <sup>#</sup>
Baço (x10 <sup>7</sup> )	1,1 ± 0,4	2,1 ± 0,4*	4,4 ± 0,5* <sup>#</sup>	4,1 ± 0,4* <sup>#@</sup>
Linfonodo Mesentérico (x10 <sup>6</sup> )	256,0 ± 175,0	593,0 ± 126,3*	504,0 ± 64,7*	407,0 ± 30,2

O efeito inflamatório da CYP na bexiga foi confirmado neste estudo, uma vez que a dose de 150mg/kg de CYP via intraperitoneal foi capaz de induzir a CH em todos os animais do estudo, resultado de acordo com o encontrado por Silva Júnior<sup>21</sup> et al. (2013) e Gonçalves Filho<sup>6</sup> (2013). Este estudo constatou que o grupo EBH5 juntamente com o diclofenaco foi capaz de diminuir o peso e o aspecto hemorrágico da bexiga, provavelmente devido a seu efeito anti-inflamatório já demonstrado por Gonçalves Filho<sup>6</sup> (2013) e Pereira<sup>19</sup> (2014), bem como de redução da neoformação vascular, edema e hemorragia<sup>8</sup>.

Neste estudo o EBH foi testado em duas doses: 5mg/kg e 50mg/kg. A dose de 5mg/kg foi utilizada por Souza<sup>23</sup> (2014) em ratos e mostrou efeito cicatrizante na bexiga além de efeito anti-inflamatório. Pereira<sup>18</sup> et al (2010) demonstraram esta dose como baixa e segura, sem grandes efeitos tóxicos. A dose de 50mg/kg foi também utilizada por Gonçalves (2013), que evidenciaram efeito anti-inflamatório em modelo de CH induzida por CYP em ratos. O mecanismo deste

efeito anti-inflamatório parece ter relação com a redução da produção de prostaglandinas através da inibição da via da COX-2, isoenzima que, em resposta a estímulos inflamatórios e mitogênicos, converte o ácido araquidônico em prostaglandinas inflamatórias e cuja inibição consiste no principal mecanismo de ação dos anti-inflamatórios não hormonais, como o diclofenaco aqui utilizado<sup>6</sup>. Naturalmente, outros eventos distintos devem se somar a este mecanismo anti-inflamatório como inibição da 5-lipooxigenase e inibição da superprodução de óxido nítrico<sup>6</sup>, fato que explicaria uma diferença no padrão de resposta entre diclofenaco e EBH, apesar de ambos terem resultados finais próximos.

A contagem de células dos órgãos linfoides demonstrou que o EBH induz eficazmente um estímulo na hematopoiese, gerando um aumento celular na medula óssea em ambos os grupos tratados com EBH, podendo estar associada a um recrutamento diferencial de células imunes para cavidades e tecidos linfoides. O aumento da proliferação de células linfáticas e esplênicas se dá como um reflexo do aumento da hematopoiese, uma vez que postula-se haver uma migração das células da medula óssea para estes sítios, corroborado pela alta celularidade encontrada nestes órgãos. Este aumento de celularidade não pode ser relacionado a uma toxicidade do extrato nestes órgãos, uma vez que não foram observadas alterações drásticas de peso e nem alterações comportamentais sugestivas de toxicidade medicamentosa, comemorativos mais encontrados em casos de tratamento crônico e prolongado, na dependência da dose empregada e do modelo utilizado<sup>16, 18</sup>.

Analisando os resultados do hemograma pode ser observada uma leucocitose em ambos os grupos tratados com EBH, o que de acordo com Pereira<sup>18</sup> et al (2010) se deve a uma linfoproliferação induzida pelo extrato. Em resultados anteriores foi demonstrado que sacrificando os animais 6 horas depois da indução de CH com CYP seguindo a metodologia aqui utilizada, o grupo tratado com EBH apresentou linfocitose média de 91% na contagem diferencial do hemograma (dados não mostrados).

Ao realizar a pesagem dos órgãos linfoides, não foi vista nenhuma alteração no peso dos grupos tratados com EBH em relação ao controle, a despeito do resultado evidenciado na contagem celular, que mostra um aumento da celularidade nos órgãos linfoides destes grupos experimentais. Isto se deve a, como outrora fora mencionado, o aumento da celularidade ter se dado à custa de linfócitos, células brancas de peso molecular caracteristicamente baixo cuja proliferação não repercute em um aumento de massa linfonodal significativa, permitindo-nos concluir que a resposta imunológica do EBH se deu de forma imunomodulatória através de aumento da população linfocítica. Além disso, deve-se suscitar a hipótese desta resposta se dar mediante ativação de citocinas como o fator de necrose tumoral (TNF- $\alpha$ ) e sua citocina de efeito tardio, a citocina quimiotática de monócitos (MCP-1), configurando-se, também, necessário, um estudo de imunofenotipagem a fim de confirmar qual seria o predomínio linfocítico desta população, se linfócitos T CD4 ou CD8.

Diante dos resultados evidenciados nesse estudo em conjunto aos resultados de outros estudos do nosso grupo, foi comprovado o efeito anti-inflamatório do EBH de *Chenopodium ambrosioides*, em modelo de cistite podendo, então, justificar o seu uso popular.

## CONCLUSÃO

O extrato bruto hidroalcoólico de folhas de *C. ambrosioides* na dose de 5mg/Kg apresentou efeito anti-inflamatório e imunoestimulante, pois diminuiu o peso e a hemorragia da bexiga, e aumentou a produção e proliferação de células linfóides. No entanto, ainda são necessárias mais pesquisas para elucidação do mecanismo de ação e efeitos indesejados possíveis. Diante dos resultados desse estudo, bem como da evidência de ausência de toxicidade de outros trabalhos, podemos sugerir o tratamento com este extrato como alternativa terapêutica nos modelos de CH induzida por CYP em camundongos.

## AGRADECIMENTOS

Os autores agradecem ao CNPq e a FAPEMA pelo apoio financeiro. Os autores agradecem ainda a Diego Arruda, Izabel Bogéa, Maísa Rezen-de, Mayara Cristina Pinto e George Gomes Campos pela assistência técnica.

## REFERENCIAS

1. Amaral, FMM. Potencial giardicida de espécies vegetais: aspectos da etnofarmacologia e bioprospecção. 2007. 346f. Tese (Doutorado em Produtos Naturais e Sintéticos Bioativos) – Universidade Federal da Paraíba, João Pessoa, 2007.
2. Boeira VT, Leite CE, Santos Jr AA, Edelweiss MI, Calixto JB, Campos, MM, Morronne FB. Effects of the hydroalcoholic extract of *Phyllanthus niruri* and its isolated compounds on cyclophosphamide-induced hemorrhagic cystitis in mouse. *Naunyn-Schmiedeberg's Arch Pharmacol.* 2011, 384; 265-275.
3. Drekonja DM, Johnson JR. Urinary Tract Infections. *Prim care clin office prat*, 2008; 35; 345-67.
4. Ferreira GG. Imunossupressores. 2010. 44f. Trabalho de conclusão de curso (Graduação em Farmácia) – Universidade Presidente Antonio Carlos, Ipatinga, 2010.
5. Gilman A. The initial clinical trial of the nitrogen mustard. *American Journal of Surgery*, 1963; 105; 574-578.
6. Gonçalves Filho A. Efeitos do extrato de *Chenopodium ambrosioides* L. na cistite induzida pela ciclofosfamida. 2013. 47f. Tese (Doutorado em Fisiopatologia Clínica e Experimental), Universidade do Estado do Rio de Janeiro, Rio de Janeiro. 2013.
7. Hadjibabaie M, Alimoghaddam K, Shamshiri AR, Irvani M, Bahar B, Mousavi A. Continuous bladder irrigation prevents hemorrhagic cystitis after allogeneic hematopoietic cell transplantation. *UrolOncol.*, 2008; 26; 43-46.
8. Katzung. Nitrogen Mustard. *Principles of Pharmacology* 2003; 209; 476-478.
9. Kliks MM. Studies on the traditional herbal anthelmintic *Chenopodium ambrosioides* L.: ethnopharmacological evaluation and clinical field trials. *Soc-Sci Med.*, 1985; 21; 879-886.
10. Kokanova-Nedialkova Z, Nedialkov P, Nikolov SD. The genus *Chenopodium*: Phytochemistry, ethnopharmacology and pharmacology. *Pharmacog Rev.*, 2009; 3; 280-306.
11. Lorenzi H, Matos FJA. Plantas Medicinais no Brasil: nativas e exóticas. Nova Odessa: Instituto Plantarum, 2008; 2.
12. Monach PA, Arnold LM, Merkel PA. Incidence and Prevention of Bladder Toxicity From Cyclophosphamide in the Treatment of Rheumatic Diseases *Arthritis & Rheumatism*, 2010; 62; 9-21.
13. Moy B. Cystitis in patients with cancer. In: UpToDate version 20.3 via <http://www.uptodate.com/contents/cystitis-in-patients-with-cancer> (Accessed on May, 15, 2014).
14. Nascimento KAF. *Chenopodium ambrosioides* L.: do uso popular ao bioproducto com atividade cicatrizante. 2014. 141f. Tese (Doutorado em Biotecnologia), Universidade Federal do Maranhão, São Luís. 2014.
15. Oboh G, A komolafe TL, A defegha SA, Adetuyi AO. Attenuation of cyclophosphamide-induced neurotoxicity in rat by yellow dye extract from root of Brimstone tree (*Morindalucida*). *Experimental Toxicology Pathology*, 2012; 64; 591-596.
16. Oliveira LSS, Ferreira FS, Barroso AM. Erva de Santa Maria (*Chenopodium ambrosioides* L.): Aplicações clínicas e formas tóxicas. *Jornal Brasileiro de Ciência Animal*, 2014; 7; 464 – 499.

17. Patrício FJ, Costa GC, Pereira PVS, Araújo-Filho WC, Sousa SM, Frazão JB. Efficacy of the intralesional treatment with *Chenopodium ambrosioides* in the murine infection by *Leishmania amazonensis*. J Ethnopharm, 2008; 115; 313-319.
18. Pereira WS, Ribeiro BP, Sousa AIP, Serra ICPB, Mattar NS, Fortes TS, Reis AS. Evaluation of the subchronic toxicity of oral treatment with *Chenopodium ambrosioides* in mice. J Ethnopharm., 2010; 127; 605-605.
19. Pereira WS. Efeito do extrato bruto hidroalcoólico das folhas de *Chenopodium ambrosioides* sobre processos inflamatórios e o desenvolvimento da artrite experimental. 2014. 132f. Tese (Doutorado em Biociências) – Universidade Estadual do Rio de Janeiro, Rio de Janeiro, 2014.
20. Shepherd JD, Pringle LE, Barnett MJ, Klingemann HG, Reece DE, Phillips GL. Mesna versus hyperhydration for the prevention of cyclophosphamide-induced hemorrhagic cystitis in bone marrow transplantation. J Clin Oncol., 1991; 9; 2016-2020.
21. Silva Junior RNC, Fialho SEM, Assunção AKM, Machado JL, Arruda D, Furtado PGR, Gonçalves Filho A, Nascimento FRF. Caracterização do modelo inflamatório de cistite induzida por ciclofosfamida em camundongos swiss. Rev. Ciênc. Saúde, São Luís, 2013; 15; 55-67.
22. Smaldone MC, Vodovotz Y, Tyagi VBD, Philips BJ, Yoshimura N. Multiplex analysis of urinary cytokine levels in rat model of cyclophosphamide-induced cystitis. Urol., 2009; 73; 421-426.
23. Souza JPJ. Efeito do extrato hidroalcoólico de *Chenopodium ambrosioides* L. na cicatrização de bexiga urinária em ratos, 2014. 44f. Dissertação (Mestrado em Ciências da Saúde) - Programa de Pós-graduação em Ciência da Saúde, Universidade Federal do Maranhão, São Luís, 2014.
24. Travis LB, Curtis RE, Glimelius B, Holloway EJ, Van Leeuwen FE, Lynch CF. Bladder and kidney cancer following cyclophosphamide therapy for non-Hodgkin's lymphoma. Journal of the National Cancer Institute, 1995; 87; 524-530.

**\*Autor para correspondência:**

Flavia Raquel Fernandes do Nascimento

**E-mail:** nascimentofrf@yahoo.com.br