

Rev. Ciênc. Saúde

v.15, n. 1, p. 68-72, jan-jun, 2013

## TRATAMENTO DE REABSORÇÃO RADICULAR COM CIMENTO DE IONÔMERO DE VIDRO: RELATO DE CASO.

TELES, Pablo<sup>1</sup>

PEREIRA, Adriana de Fátima Vasconcelos<sup>2</sup>

ALVES, Cláudia Maria Coêlho<sup>2\*</sup>

IMBRONITO, Ana Vitória<sup>3</sup>

**Resumo:** Aplicações clínicas para o Cimento de ionômero de vidro (CIV) incluem restaurações de lesões erosivas, cimentação de próteses, núcleo de materiais e restaurações pediátricas, além de substituto ortopédico para osso granular. Também tem sido utilizado em restaurações subgingivais. Recentemente, o cimento de ionômero de vidro foi introduzido como uma opção para o tratamento da reabsorção radicular externa (RRE) devido à sua biocompatibilidade. O tratamento de RRE consiste normalmente em remover o tecido de granulação presente na lesão externa, restaurá-la e, se necessário, tratar endodonticamente o dente afetado. O objetivo deste trabalho é apresentar um caso de reabsorção radicular externa tratado com (CIV), bem como mostrar evidências científicas no uso deste cimento no tratamento de reabsorção radicular externa.

**Descritores:** Materiais dentários; Cimento de ionômero de vidro; Restauração dentária permanente.

**Abstract: Treatment of external root resorption with glass-ionomer cement: a case report.** Clinical applications for glass ionomer cement (GIC) restorations include erosive lesions, cementation of prosthesis, core materials and pediatric restorations, as well as orthopedic replacement for granular bone. It has also been used in subgingival restorations. Recently, the glass ionomer cement was introduced as an option for the treatment of external root resorption (RRR) due to its biocompatibility. Treatment usually consists of ERR removing tissue present in the granulation external injury, and restore it, if necessary, endodontically treat the affected tooth. The aim of this study is to report a case of ERR treated with GIC and show scientific evidence on the use of that cement in the treatment of external root resorption.

**Descriptors:** Dental materials; Glass ionomer cements; Dental restoration, permanent.

### INTRODUÇÃO

A microbiota da cavidade oral é muito diversificada e está em contato com vários materiais restauradores. Estes por sua vez estão geralmente em contato com os tecidos dentais. Logo, estes materiais devem ser biocompatíveis com o ambiente fisiológico<sup>8</sup>, promovendo tratamento eficaz para os pacientes.

Com a finalidade de descobrir um material com tais características Wilson e Kent<sup>20</sup> (1971) testaram pela primeira vez o cimento de ionômero de vidro (CIV) para restauração. A sua obtenção é feita através de uma reação ácido base, em que a base é um vidro de alumínio silicato de cálcio contendo fluoreto e o ácido é um copolímero de ácidos alquenóicos<sup>21</sup>. Estes materiais são preparados em dois estágios: (1) leve ativação, que permite as moléculas se interconectarem e (2) depois absorvem água do ambiente úmido da boca, uma reação

iónica ácido-base toma lugar, ligando os polímeros (*crosslink*) com a matriz estabilizada<sup>6</sup>.

Os cimentos à base de vidro têm sido utilizados em vários casos: restaurações, cimentações, forramento e base de cavitações, e aplicações preventivas<sup>20</sup>. Algumas modificações foram feitas nestes produtos, obtendo assim o ionômero-resinoso<sup>22</sup>. Estas mudanças trouxeram algumas vantagens tais como: insolubilidade em fluido oral, adesão aumentada na estrutura dental e outros substratos dentais, capacidade de presa dual, pequena contração de presa, baixo coeficiente de expansão térmica, radiopacidade, liberação de fluoretos e biocompatibilidade<sup>10,19</sup>.

Alguns estudos mostram a aplicação deste do ionômero resinoso em restaurações sub-gingivais. Em 1998, Gultz e Scherer<sup>12</sup> demonstram a possibilidade de utilizar o ionômero resinoso em locais considerados não restauráveis, tais como as lesões sub-gingivais. Eles demonstraram a colocação desse

<sup>1</sup> Cirurgião-Dentista.

<sup>2</sup> Professora do Curso de Odontologia da Universidade Federal do Maranhão.

<sup>3</sup> Professora da Associação Paulista de Cirurgiões-Dentistas.

desse material em fraturas radiculares, perfuração endodôntica e em casos de reabsorção. Gomes<sup>11</sup> et. al. (2000) avaliaram a resposta periodontal ao CIV e à restaurações subgingivais de amálgama. O resultado mostrou que em relação às restaurações de CIV o epitélio sulcular apresentava-se normal. Resultados semelhantes foram relatados por Breaut<sup>4</sup> et. al. (2000), que demonstraram um tratamento alternativo para a lesão em raízes de dentes anteriores e posteriores, sendo que nestes últimos o procedimento foi realizado também em defeitos de furca. A pesquisa mostrou que após procedimento cirúrgico o tecido gengival apresentava sinais de saúde, com mínima profundidade de sondagem na área cirúrgica.

Algumas pesquisas mostraram que o uso dos cimentos de ionômero resinoso tem auxiliado no tratamento regenerativo de lesões radiculares, tais como a reabsorção externa<sup>1,2</sup>. Fuss<sup>9</sup> et al. (2000) encontraram que a capacidade de vedação de CIV em perfurações de furca foi significativamente melhor do que a de amálgama, concordando com Lodiene<sup>14</sup> et al. (2011) que observam que as resinas compostas foram menos eficazes do que agregado trióxido mineral (MTA) e CIV quando utilizadas para reparar grandes perfurações de furca. Já Daoudi e Saunders<sup>5</sup> (2002) avaliaram reparo de perfuração de furca usando MTA ou Vitrebond com e sem o uso do microscópio cirúrgico e constataram que perfurações reparadas com MTA extravazaram significativamente menos do que aqueles com Vitrebond.

Santiago<sup>18</sup> et al. (2013) mostraram que a utilização de um enxerto de tecido conjuntivo subepitelial (ETCS) sobre uma superfície radicular restaurada com CIV, no tratamento de perfuração radicular e lesões periodontais obteve resultados satisfatórios após 12 meses de acompanhamento. Este relato de caso mostra que ETCS pode tratar com sucesso perfurações radiculares associadas a uma superfície radicular restaurada com ionômero resinoso. Além disso, alterações no sulco palatogengival também podem ser tratadas com êxito, utilizando CIV.

De acordo com Mohammadi e Shalavi<sup>15</sup> (2002) o CIV possui grau aceitável de biocompa-

tabilidade e pode ser utilizado eficazmente como seladores de canais radiculares, no reparo de RRE e como restauração provisória. Considerando este aspecto, o objetivo deste estudo é apresentar um caso clínico de tratamento para reabsorção externa com o uso de cimento de ionômero de vidro.

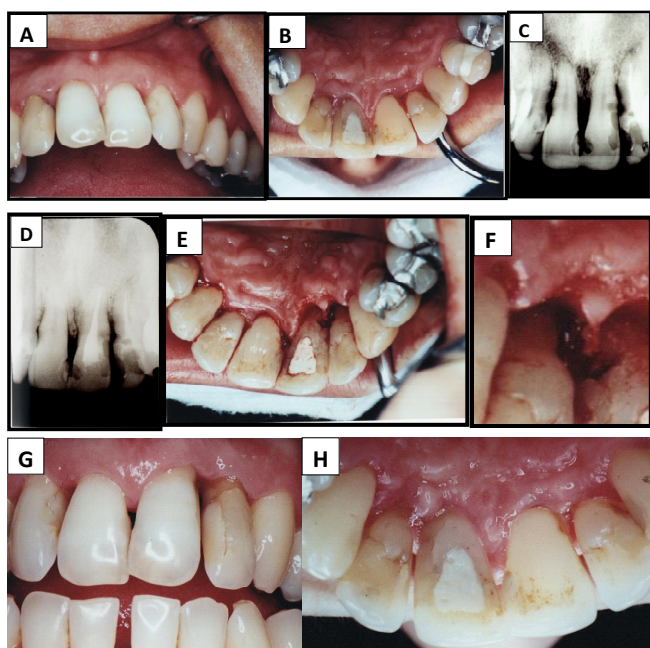
## APRESENTAÇÃO DE CASO

Paciente do sexo feminino, 32 anos, compareceu à clínica de Periodontia em setembro de 2008, com queixa de dor no incisivo central superior esquerdo. Clinicamente, foi diagnosticada uma pequena lesão com aspecto de cárie na face palatina deste dente, presença de todos os elementos dentais, alguns com tratamento restaurador e doença periodontal leve com mobilidade no dente 21 (Fig. 1 A e B). Radiograficamente, notou-se uma extensa RRE no dente em questão extensa RRE no incisivo central superior esquerdo (Fig. 1 C).

Após avaliação do caso, optou-se pelo tratamento endodôntico. Cirurgia periodontal do tipo Retalho de Espessura Total, com finalidade de aumento de coroa clínica também foi indicada, pela localização da lesão. Após a execução do tratamento endodôntico (Fig. 1 D) e em outra sessão, foi feita a cirurgia periodontal para a colocação do material restaurador.

O procedimento foi iniciado com bloqueio infiltrativo das regiões palatina e vestibular, contemplando a área dos dentes 11 a 22. Foi então realizada a incisão intramuscular pela face palatina e depois pela face vestibular com lâmina de bisturi nº 15C. Num segundo momento, após o levantamento do retalho, foi feita a remoção do tecido de granulação presente na região com cureta Gracey 5-6 (Trinity, Rio de Janeiro) e feita regularização das paredes ósseas com brocas de esféricas de haste longa e em alta rotação (Fig. 1 E e F).

Após irrigação abundante com soro fisiológico seguido de boa secagem da região, fez-se o condicionamento ácido, secagem, aplicação do cimento de ionômero de vidro (Vidrion R, SS White) e depois da presa foi feito o acabamento e polimento. Os retalhos vestibular e palatino foram suturados e as suturas foram removidas após uma semana (Fig. 1 G e H).



**Figura 1**-Caso Clínico com visão vestibular e palatina do dente com reabsorção (A e B). Radiografia de diagnóstico e após tratamento (C e D). Lesão após descolamento gengival, e em maior aumento (E e F). Resultado após 1 semana de cirurgia (G e H).

## DISCUSSÃO

O sucesso do tratamento está intimamente ligado ao sucesso da restauração a qual dependerá de alguns fatores tais como: biocompatibilidade, adesão, liberação de flúor, radiopacidade, insolubilidade nos fluidos orais, ausência de micro infiltração e baixa contração de presa. Logo estes fatores devem ser observados nos materiais a serem utilizados<sup>6</sup>.

Dentre os materiais fluoretados, destaca-se o CIV por possuir como vantagens a aplicação em um único incremento, boa estética, maior liberação de flúor e excelente adesividade. A função do flúor neste material não se restringe somente à proteção contra o ataque bacteriano, ele ainda promove a melhora na manipulação e resistência do ionômero<sup>17</sup>.

Devido ao fato da boa adesividade do cimento de ionômero de vidro, este não necessita de produção de retenções. Uma boa limpeza da cavidade seguida de condicionamento ácido e evitar o contato com umidade são suficientes para promover sua retenção no dente, sendo o último o problema primordial devido à sua alta solubilidade durante a fase de geleificação. Uso de isolamento ab-

soluta para evitar o contato com saliva ou sangue, aumento da proporção pó/líquido para diminuir o tempo de presa, e uso de verniz para diminuir a solubilidade após a presa inicial, são medidas que podem ser utilizadas, quando possível, para evitar o problema da solubilidade<sup>13</sup>.

Estudos clínicos e comprovações histológicas demonstram o CIV como material de escolha no tratamento de cavidades subgengivais, possuindo ligação tanto nas superfícies dos tecidos moles e duros quanto na superfície do ionômero de vidro sem prejuízos aos tecidos<sup>3,7,18</sup>.

A reabsorção radicular externa não é um acontecimento muito comum na clínica endodôntica. Sua etiologia ainda não está clara na literatura, entretanto na maioria das vezes está relacionada com cirurgias bucais, após movimentação ortodôntica, raspagem e alisamento radicular, clareamento dental, trauma, bruxismo, fraturas dentais ou uma combinação desses fatores de predisposição. Independente do processo causal, o grande desafio é seu tratamento, pois mesmo um tratamento cirúrgico oferece um prognóstico, no mínimo duvidoso, além das dificuldades técnicas, que devem ser explicadas ao paciente antes mesmo do tratamento<sup>16,17</sup>.

Como a lesão é geralmente assintomática e sua tendência é continuar indefinidamente, pode haver perda dental irreversível caso tratamento adequado não seja logo implantado. No caso clínico apresentado, a paciente relatava dor e, por este motivo, a intervenção foi feita de imediato, sendo a escolha feita pelo CIV em virtude de suas propriedades e pelo fato do mesmo já ter sido indicado em casos de RRE, com resultados satisfatórios<sup>15</sup>.

Quando a lesão não é profunda, localiza-se em nível cervical, e a polpa ainda encontra-se íntegra, somente a cirurgia pode ser realizada, porém se houver dúvidas quanto ao prognóstico da polpa radicular será necessário lançar mão do tratamento endodôntico, como no caso aqui presente.

Uma íntima relação ocorre entre o prognóstico de RRE e a completa remoção do tecido de granulação, do alisamento das paredes dentinárias e da obliteração dessas lesões. Consequentemente quando a lesão ocorrer nas faces proximais da

raiz, e na presença do dente vizinho, pode haver uma dificuldade ou até mesmo impossibilidade de tratamento<sup>23</sup>. Neste caso clínico, apesar de sua posição ser proximal, seu tratamento foi possível. No entanto, o acompanhamento do processo de cicatrização não aconteceu, pois o paciente não retornou após 30 dias. O aumento de trabalhos a longo prazo em relação ao ionômero resinoso pode oferecer dados mais conclusivos e melhores prognósticos deste novo material.

## CONCLUSÃO

Com base nos resultados ora apresentados, pode-se concluir que o CIV mostrou-se um material restaurador eficaz no tratamento de reabsorção radicular externa. Entretanto, um acompanhamento a longo prazo se faz necessário para corroborar os dados da literatura.

## REFERÊNCIAS

1. Abitol T, Santi E, Scherer W, Parat M. Using resin ionomer in guided tissue regenerative: technique and application – case reports. *Periodontal Clinical Investigation*. 1996; 18: 17-21.
2. Abitol T, Santi E, Scherer W. Use of resin ionomer in guided tissue regeneration: case reports. *Am J. Dent*. 1995; 8: 267-269.
3. Anderegg C, Metzler DG. Retention of mult-rooted teeth class III furcation lesions utilizing resins. Report of 17 cases. *J. Periodontol*. 2000; 71: 1043-1047.
4. Breaut LG, Fowler EB, Lyons JC. Subgingival restoration with resin ionomer: a periodontal alternative. *Compend. Contin. Educ. Dent*. 2000; 21: 733-737.
5. Daoudi MF, Saunders WP. In vitro evaluation of furcal perforation repair using mineral trioxide aggregate or resin-modified glass ionomer cement with and without the use of the operating microscope. *J Endod* 2002 28: 512–515.
6. Dragoo MR. Resin-ionomer and hybrid-ionomer cements. Part I: Comparison of three materials for the treatment of subgingival root lesions. *Int. J. Periodontol. Rest. Dent*. 1996; 16: 595-601.
7. Dragoo MR. Resin-ionomer and hybrid-ionomer cements. Part II: Human clinical and histologic wound healing responses in specific periodontal lesions. *Int. J. Periodontol. Rest. Dent*. 1997; 17: 75-87.
8. Fleck C, Eifler D, Ondracek G, Watts JF. In: Krawczynski J, Ondracek G. eds. *Biomaterials Scientific Series of International Bureau*. 1993; 16: 18-81.
9. Fuss Z, Abramovitz I, Metzger Z. Sealing furcation perforations with silver glass ionomer cement: an in vitro evaluation. *J Endod* 2000 26: 466–468.
10. Galan D. Clinical application of geristore glass ionomer restorative in older dentitions. *J. Esthet. Dent*. 1991; 3: 221-226.
11. Gomes SC, Soares I, Oppermann RV. Periodontal response to glass-ionomer and amalgam restorations in the dog (abstract 2279). *J. Dental. Res*. 2000; 79: 428.
12. Gultz JP, Scherer WN. The use of resin ionomer in restorative procedures. *Y. Stat. Dent. J*. 1998; 64: 36-39.
13. Itikawa GN, Menendez SM, Imura Noboru. The cervical external root resorption. *RGO*. 2007; 280(1)
14. Lodiene G, Kleivmyr M, Bruzell E, Ørstavik D. Sealing ability of mineral trioxide aggregate, glass ionomer cement and composite resin when repairing large furcal perforations. *Br Dent J*. 2011 Mar 12; 210(5):E7.
15. Mohammadi Z, Shalavi S. Clinical applications of glass ionomers in endodontics: a review. *Int Dent J*. 2012, 62(5):244-50.



16. Nikolidakis Dimitris, Nikou George, Meijer GJ, Jansen JA. Cervical external root resorption: 3 year follow-up of a case. *Journal of Oral Science*. 2008; 50: 487-491
17. Noort Richard van. *Introdução aos materiais dentários*. 2. ed. Porto Alegre: Artmed, 2004.
18. Santiago LM, Farias B de C, Carvalho A de A, Guerra CM, Cimões R. Treatment of root perforations with resin ionomer cement and connective tissue graft: a case report. *Gen Dent*. 2013, 61(4):24-7.
19. Scherer W. Dragoo SM. New subgingival restorative procedures with Geristone resin ionomer. *Pract. Periodont. Aesthetic. Dent*. 1995; 7: 1-4, Sup.
20. Wilson AD, Kent BE. The glass ionomer cement: a new translucent filling material. *J. Appl. Chem. Biothechnol*. 1971; 21: 313-318.
21. Wilson AD, Mclean JW. *Glass-ionomer cement*. Quintessence: Chicago, 1985.
22. Wilson AD. Resin-modified glass ionomer cements. *Int. J. Prosthodont*. 1990; 3:425-529.

**\*Autor para correspondência:**

Prof<sup>a</sup>. Dra. Cláudia Maria Coêlho Alves

**E-mail:** cmcoelho@gmail.com