

# AVALIAÇÃO CLÍNICA DO PERIODONTO EM DENTES RETENTORES DE PRÓTESE PARCIAL REMOVÍVEL

## PERIODONTAL CLINICAL EVALUATION OF REMOVABLE PARTIAL DENTURE'S SUPPORTING TEETH

Luana Carneiro da Silva Diniz<sup>1</sup>, Danielly de Fátima Castro Leite<sup>2</sup>, Fernanda Ferreira Lopes<sup>3</sup>, Antônio Luiz Amaral Pereira<sup>3</sup>

### Resumo

**Introdução:** A prótese parcial removível é uma opção reabilitadora e representa um dos meios de reabilitação dental mais aceito, sendo um método terapêutico satisfatório biologicamente e de custo acessível. **Objetivo:** Avaliar clinicamente os efeitos do uso de próteses parciais removíveis sobre os tecidos periodontais nos dentes suportes diretos. **Métodos:** Estudo transversal em trinta pacientes assistidos na clínica do curso de Odontologia da Universidade Federal do Maranhão. Na avaliação periodontal foi utilizado o índice de placa, o índice gengival, a profundidade de sondagem, o nível clínico de inserção, a recessão gengival e o grau de mobilidade dentária, utilizando-se sonda periodontal milimetrada tipo *Michigan*. Para a análise dos dados coletados, utilizou-se a análise descritiva. **Resultados:** Observou-se um maior acúmulo de placa e maior frequência de inflamação gengival nas faces interproximais. Dos dentes avaliados, 55,1% exibiram recessão gengival e 11,9% exibiram mobilidade (a maioria estava em próteses de extremo livre). Com relação à profundidade de sondagem e ao nível clínico de inserção, a maioria dos suportes diretos apresentou-se com saúde periodontal. **Conclusão:** A prótese parcial removível pode contribuir para a retenção de biofilme e no comprometimento periodontal, mas seu uso não é inviável, desde que sejam tomados os cuidados adequados com planejamento, execução, higienização e manutenção.

**Palavras-chave:** Prótese Parcial Removível. Dente Suporte. Periodonto.

### Abstract

**Introduction:** Removable partial denture is a rehabilitative option and represents one of means of dental rehabilitation more accepted. It has been a biologically suitable and affordable therapeutic method. **Objective:** To evaluate the clinical effects of the use of removable partial dentures on periodontal tissues of the direct supporting teeth. **Methods:** Cross-sectional study with thirty individuals assisted in the clinic of the dentistry course of the Federal University of Maranhão. Periodontal plaque index, gingival index, probing depth, clinical attachment level, gingival recession and the degree of tooth mobility were used in the periodontal evaluation. The Michigan periodontal probe was used. For data analysis we used the descriptive analysis. **Results:** There was a greater accumulation of plaque and more gingival inflammation in the interproximal surfaces. Among the teeth evaluated, 55.1% showed gingival recession and 11.9% exhibited mobility (with the most of them in prostheses of distal end free). Regarding probing depth and clinical attachment level, most direct supporting teeth presented with periodontal health. **Conclusion:** The removable partial denture may contribute to the retention of biofilm and periodontal impairment, but its use is not unfeasible, since there are proper cares of planning, implementation, hygiene and maintenance.

**Keywords:** Removable Partial Denture. Supporting teeth. Periodontium.

## Introdução

A perda dentária é um indicador de risco para o desenvolvimento de alterações bucais como infecções levando a condições insatisfatórias estéticas e funcionais que resultam em um impacto negativo na qualidade de vida do indivíduo<sup>1</sup>. O plano de tratamento através de próteses dentárias é uma reabilitação que não tem como função única a reposição de dentes, mas uma relação equilibrada com as estruturas do sistema estomatognático para o restabelecimento da mastigação, fonação e deglutição<sup>2</sup>.

Reabilitação protética usando prótese parcial removível (PPR) é uma opção de tratamento para pacientes parcialmente edêntulos, preservando a integridade dos dentes remanescentes e tecidos periodontais. Depois de instalada a prótese, a resposta de tolerância ou não do periodonto é que dará a verdadeira dimensão sobre se foi atingida ou não uma condição de integração dos aparelhos parciais removíveis<sup>3</sup>.

As próteses parciais removíveis são constituídas pelos retentores, sela, dentes artificiais e conectores. Quanto à função e à localização, os retentores são classificados em diretos (que se relacionam com dentes pilares vizinhos ao espaço protético) e indiretos (que são propostos para os dentes pilares situados distante do espaço protético). Os retentores podem ainda ser do tipo intracoronário (retentores a encaixe) e extracoronário (retentores a grampo)<sup>4</sup>.

As PPRs podem agir como um fator local retentivo de biofilme dental, influenciando em uma mudança da microbiota bucal e alterações nos tecidos periodontais, tais como gengivite, periodontite, aumento na profundidade de sondagem, mobilidade dental e perda óssea, podendo gerar um efeito mais desfavorável em pacientes com condições periodontais deficientes<sup>5</sup>. A inserção da PPR no tratamento reabilitador resulta no efeito mastigatório satisfatório, mas pode gerar complicações, como acúmulo de placa, cárie de raiz e perda dentária<sup>6</sup>.

<sup>1</sup> Cirurgiã-Dentista. Programa de Pós-Graduação em Odontologia. Universidade Federal do Maranhão - UFMA.

<sup>2</sup> Cirurgiã-Dentista. Residência Multiprofissional Integrada em Saúde. Hospital Universitário da Universidade Federal do Maranhão - HUUFMA.

<sup>3</sup> Docente do Departamento de Odontologia II - UFMA.

Contato: Luana Carneiro da Silva Diniz. E-mail: luana.dinizz@hotmail.com

Os retentores extra coronários usados em próteses parciais removíveis representam um agravante na retenção de biofilme, uma vez que estão em justa-posição à superfície dos dentes suportes, favorecendo o acúmulo do biofilme sobre sua superfície, levando a alteração do periodonto de suporte dos dentes pilares. A reabsorção do rebordo residual prejudica a estabilidade, o suporte e altera a condição oclusal de portadores de PPRs de extremidade livre, produzindo cargas laterais nos dentes vizinhos ao espaço protético<sup>7,8</sup>.

A PPR exige o conhecimento dos materiais odontológicos, técnicas laboratoriais e conhecimento biológico de todos os componentes do sistema. Se não for bem planejado e executado, esse tipo de procedimento terapêutico pode trazer sérios problemas ao paciente, como comprometimento do periodonto de suporte dos dentes pilares em virtude da diferença de resiliência entre a mucosa de revestimento do rebordo residual e o ligamento periodontal do dente suporte associada à ausência de adequada adaptação das bases das próteses<sup>9</sup>.

Há uma preocupação constante na literatura acerca da relação das condições periodontais dos dentes retentivos diretos e a utilização da PPR. Assim, mediante o exposto, este estudo teve a finalidade de avaliar clinicamente os efeitos do uso de PPRs sobre os tecidos periodontais nos dentes retentores diretos.

## Métodos

Foram selecionados 30 pacientes assistidos nas clínicas do curso de Odontologia da Universidade Federal do Maranhão e portadores de próteses parciais removíveis convencionais, com infraestrutura metálica e retentores a grampo, com tempo mínimo de uso de um ano.

Foi utilizado o índice de placa (IP) segundo Silness e Løe<sup>10</sup>: (0) ausência de placa na região gengival, (1) uma película de placa aderida à margem gengival livre e áreas adjacentes aos dentes na avaliação periodontal, (2) acúmulo moderado de depósitos moles dentro da bolsa gengival, sobre a margem gengival e/ou adjacente à superfície dentária, os quais podem ser vistos facilmente e (3) abundância de matéria mole dentro da bolsa gengival e/ou sobre a margem adjacente à superfície dentária.

Avaliou-se o índice gengival (IG) segundo Løe<sup>11</sup> (0 - Gengiva normal; 1 - Inflamação leve - leve troca na coloração, leve edema, ausência de sangramento na sondagem; 2 - Inflamação moderada - aspecto avermelhado, edema e aspecto brilhante, presença de sangramento na sondagem; 3 - Inflamação acentuada - marcada pelo aspecto avermelhado e edema, ulceração, propensão ao sangramento espontâneo) e a profundidade de sondagem (PS) utilizando-se uma sonda periodontal milimetrada tipo Michigan; aferindo-se um total de 6 pontos.

A recessão gengival (RG) de acordo com a classificação proposta por Miller<sup>12</sup> (Classe I - a recessão do tecido marginal não vai além da junção mucogengival. Não há perda do tecido ósseo ou mole na região interproximal e a cobertura radicular pode ser alcançada em 100%; Classe II - a recessão do tecido marginal vai além da junção mucogengival. Não há perda do tecido ósseo ou mole na região interproximal e a cobertura radicular pode ser alcançada em 100%; Classe III - a recessão do tecido marginal vai além da junção muco-

gengival. Há perda do tecido ósseo ou mole na região interproximal e/ou o posicionamento dentário inadequado evita que haja 100% de cobertura radicular; Classe IV - a recessão do tecido marginal vai além da junção mucogengival. Há perda do tecido ósseo ou mole na região interproximal e/ou o posicionamento dentário inadequado é tão grave que a cobertura radicular não pode ser alcançada).

Para o nível clínico de inserção (NCI), utilizou-se uma sonda periodontal milimetrada tipo Michigan, medindo-se a distância da junção amelocementária até a porção mais apical do sulco/bolsa periodontal e o grau de mobilidade de acordo com Lindhe *et al*<sup>13</sup>: 0 - sem mobilidade; grau 1 - mobilidade da coroa do dente de 0,2- 1 mm no sentido horizontal; grau 2 - mobilidade da coroa dentária excedendo 1 mm no sentido horizontal; grau 3 - mobilidade da coroa do dente nos sentidos vertical e horizontal.

Os dados foram obtidos e a análise foi descritiva em números absolutos e médias. Para a análise comparativa utilizou-se o Teste Exato de Fisher com nível de significância de 5%. Os resultados foram apresentados em forma de tabelas e gráficos.

O estudo foi aprovado pelo Comitê de Ética do Hospital Universitário da Universidade Federal do Maranhão com o parecer nº33104-2092/2007. Todos os participantes concordaram em assinar o Termo de Consentimento Livre Esclarecido.

## Resultados

Os 30 pacientes estavam-se na faixa etária entre 32 a 75 anos e exibiram 109 dentes como suportes diretos de prótese parcial removível. Destes, 46 eram anteriores e 63 eram posteriores. Os dentes estavam distribuídos mais comumente no arco superior (71,6%). O tipo de PPR mais frequente foi a classe I de Kennedy (33,3%), uma prótese de extremo livre, seguida pela classe III de Kennedy modificação 2 (23,3%).

O índice de placa variou de 0 a 3, sendo observado que o valor 1,25 foi o mais frequente em 24 dentes (22%). Apenas um dente apresentou IP zero e 73 dos 109 dentes (67%) apresentaram IP acima de 1. O índice gengival variou de 0 a 2, sendo os valores 1 e 1,25 os mais frequentes, ambos em 19 dos 109 dentes (17,4% de cada). Apenas 3 dentes apresentaram IG zero (ausência de inflamação) e 16 dentes (14,7%) exibiram IG 2 (Tabela 1).

**Tabela 1** - Índice de Placa e Índice Gengival dos Dentes Retentores Diretos de Prótese Parcial Removível. São Luís - MA. 2008.

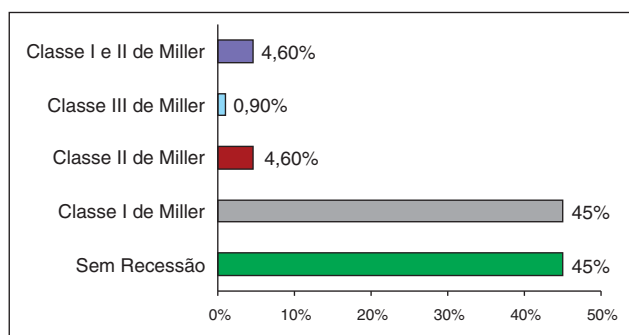
Valor médio por dente	Índice de placa		Índice gengival	
	n	%	n	%
-	01	00,9	03	02,8
0,25	05	04,6	03	02,8
0,50	05	04,6	10	09,2
0,75	07	06,4	05	04,6
1,00	18	16,5	19	17,4
1,25	24	22,0	19	17,4
1,50	19	17,4	17	15,6
1,75	10	09,2	17	15,6
2,00	12	11,0	16	14,7
2,25	02	01,8	-	-
2,50	03	02,8	-	-
2,75	01	00,9	-	-
3,00	02	01,8	-	-
<b>Total</b>	<b>109</b>	<b>100,0</b>	<b>109</b>	<b>100,0</b>

Foi verificada maior frequência de inflamação e acúmulo de placa nas faces distais, seguidas pelas mesiais e palatinas, e em menor proporção nas vestibulares (Tabela 2).

**Tabela 2** - Acúmulo de placa (IP) e inflamação gengival (IG), nas faces dos dentes retentores diretos de Prótese Parcial Removível. São Luís - MA, 2008.

Faces	IP			IG		
	Score 0	Score 1	Score 2-3	Score 0	Score 1	Score 2
M	08	48	53	11	42	56
D	05	48	56	13	33	63
V	29	57	23	37	43	29
P/L	10	50	49	17	39	53

De todos os dentes avaliados, 55,1% exibiram recessão gengival, sendo mais frequente a classe I de Miller (45%). Apenas um dente apresentou recessão gengival do tipo classe III de Miller (Figura 1).



**Figura 1** - Distribuição da recessão gengival apresentada pelos dentes retentores diretos de Prótese Parcial Removível. São Luís - MA, 2008.

A maior parte dos dentes com mobilidade estava em PPRs de extremo livre (classe I e classe II modificação 1 de Kennedy), porém o único dente suporte direto com mobilidade grau 3 foi encontrado em uma PPR classe III modificação 2 (Tabela 3).

**Tabela 3** - Mobilidade dental apresentada pelos dentes retentores diretos de Prótese Parcial Removível. São Luís - MA, 2008.

Tipo de prótese	Mobilidade dental				Total
	Sem mobilidade	Grau I	Grau II	Grau III	
Classe I de Kennedy	16	2	2	-	20
Classe I de Kennedy mod.1	03	-	-	-	03
Classe II de Kennedy mod.1	08	2	2	-	12
Classe II de Kennedy mod.2	01	2	-	-	03
Classe III de Kennedy	06	-	-	-	06
Classe III de Kennedy mod.1	26	-	-	-	26
Classe III de Kennedy mod.2	34	1	1	1	37
Classe IV de Kennedy	02	-	-	-	02
<b>Total</b>	<b>96</b>	<b>7</b>	<b>5</b>	<b>1</b>	<b>109</b>

Encontrou-se a maior parte dos dentes com a profundidade de sondagem maior que 3mm (6 dentes em cada tipo de prótese) nas PPRs classe III de Kennedy modificação 1 e classe III de Kennedy modificação 2, seguidas pela classe II de Kennedy modificação 1. Dos dentes que exibiram nível clínico de inserção maior que 4mm, a maioria se encontrava em PPRs classe III de Kennedy modificação 2 (Tabela 4).

**Tabela 4** - Associação ente os parâmetros clínicos periodontais dos dentes retentores diretos e os diferentes tipos de Prótese Parcial Removível. São Luís - MA, 2008.

Tipo de prótese	PS		NIC		Total	p
	≤ 3mm	> 3mm	≤ 4mm	> 4mm		
Classe I de Kennedy	19	01	11	09	20	0,004
Classe I de Kennedy mod.1	03	-	01	02	03	0,40
Classe II de Kennedy mod.1	07	05	06	06	12	1,0
Classe II de Kennedy mod.2	02	01	01	02	03	1,0
Classe III de Kennedy	05	01	06	00	06	1,0
Classe III de Kennedy mod.1	20	06	20	06	26	1,0
Classe III de Kennedy mod.2	31	06	19	18	37	0,005
Classe IV de Kennedy	-	02	02	-	02	0,33
<b>Total</b>	<b>87</b>	<b>22</b>	<b>66</b>	<b>43</b>	<b>109</b>	<b>0,002</b>

Teste Exato de Fisher, α=0,05

## Discussão

As PPRs podem gerar efeitos negativos na saúde periodontal, principalmente no que se refere ao acúmulo de placa, inflamação gengival, profundidade de bolsas, mobilidade dentária e perda óssea marginal nos dentes remanescentes. Têm-se observado resultados com moderadas injúrias ou praticamente nenhuma alteração periodontal, mas também com extensas mudanças periodontais. Assim, em PPRs bem planejadas e cuidados com a manutenção, a saúde dos dentes remanescentes é mantida<sup>14</sup>.

Estudo realizado por Amaral *et al.*,<sup>15</sup> encontrou associação positiva entre o índice de placa e o uso de próteses parciais removíveis, sendo significativo para prótese dento-suportada, no entanto, a prótese dento-muco-suportada apresentou maior índice de placa que a dento-suportada, sugerindo que o acúmulo de biofilme dentário nos usuários de prótese ocorre, dentre outros motivos, pela não orientação adequada para correta higienização. Dos 109 dentes retentores diretos avaliados no presente estudo, 108 exibiram acúmulo de biofilme, mas a maioria apresentou baixo índice de placa (1.25) e o índice gengival ficou entre 1 e 2, exibindo a maioria dos casos com inflamação moderada, não havendo inflamação severa.

Verificou-se, neste estudo, um maior acúmulo de placa, assim como uma maior frequência de inflamação nas faces interproximais destes dentes suportes diretos (distais seguidas pelas mesiais), do que nas faces palatinas ou linguais e vestibulares. Segundo Silva *et al.*,<sup>16</sup> o acúmulo de biofilme dental ocorre ao longo dos braços do grampo, depositando-se entre o

dente e prótese dentária, com uma maior concentração nas faces proximais da prótese, portanto a escovação das superfícies proximais adjacentes aos espaços edêntulos é importante, principalmente se o dente está em contato com próteses removíveis.

O estudo de Zlataric *et al.*,<sup>17</sup> com 205 pacientes que utilizavam PPR, demonstrou na avaliação periodontal que os dentes pilares tiveram índices de placa elevados em comparação aos dentes não pilares. Os constituintes da PPR, as barras, os conectores menores, as selas e os grampos, devem redistribuir e redirecionar as forças oclusais, permitindo a estabilização da PPR e a integridade dos tecidos periodontais. Os fracassos são percebidos quando ocorrem lesões nos componentes periodontais e causam destruição, trauma ou mobilidade nos dentes que dão suporte à prótese<sup>18</sup>.

Dentre os achados observou-se a presença de recessão gengival em mais da metade dos suportes diretos, a presença de inflamação gengival, mesmo sendo considerada de leve a moderada, em quase todos os suportes diretos (97,2%). O estudo realizado por Jayasingha *et al.*,<sup>19</sup> relata um aumento significativo de profundidade de sondagem, perda de inserção e recessão gengival após seis meses da instalação da PPR. Essas alterações periodontais podem estar também associadas a planejamentos incorretos das PPRs, o que pode ocasionar colocações inadequadas de grampos, gerando agressões aos tecidos periodontais.

A retenção de placa bacteriana, a higiene oral, o tipo de prótese e sua relação com a gengiva marginal e as forças transmitidas aos dentes remanescentes, são um conjunto de fatores que influenciam na inflamação gengival e perda de inserção da estrutura dentária. A indução de forças pela prótese e escovação incorreta, podem causar a inflamação das gengivas que ficam apicalmente aos grampos e o trauma gerado também pode ocasionar recessão gengival<sup>20</sup>.

A maioria dos dentes estudados exibiu mobili-

dade, estava em próteses classe I e classe II de Kennedy modificação 1, que são tipos de prótese de extremo livre. Silva *et al.*,<sup>16</sup> relatam que nos casos de PPR de extremo livre, a diferença de comportamento entre a fibromucosa e os dentes de suporte contribui para o surgimento de forças horizontais indesejáveis, decorrentes de um movimento de rotação, atuando desfavoravelmente sobre este sistema, cujo eixo se encontra no dente pilar e tende a inclinar-se para o espaço protético, podendo haver aumento da mobilidade dental.

Os resultados deste estudo, mostraram que a maioria dos dentes suportes diretos que exibiram condições periodontais desfavoráveis (com relação à profundidade de sondagem e nível clínico de inserção) se encontrava em próteses classe III de Kennedy modificação 2 (prótese dento-suportada). Pode-se associar este resultado ao fato de que este tipo de prótese recobre mais elementos dentais contribuindo para um maior acúmulo de biofilme e à presença de dentes posteriores que na maioria das vezes são higienizados com menor eficiência do que os anteriores.

Estudo realizado por Yeung *et al.*,<sup>21</sup> investigou os efeitos do uso da prótese nos tecidos bucais em 87 pacientes e encontraram significativo acúmulo de placa, inflamação gengival e maior porcentagem de bolsas periodontais maiores ou iguais a 4mm nos dentes em contato direto com as próteses, entretanto após a orientação e a prática da higiene bucal, ocorreu um declínio significativo no índice de placa e inflamação gengival.

Baseado neste estudo pode-se afirmar que o planejamento da Prótese Parcial Removível interfere significativamente na condição periodontal. Princípios técnicos adequados envolvidos no planejamento, na execução clínica e laboratorial, na manutenção e na instrução ao paciente quanto à higiene da PPR contribuem na diminuição do aparecimento de doenças periodontais considerando-se, portanto o seu uso como meio eficaz de reabilitação.

## Referências

- Hugo FN, Hilgert JB, Sousa MLR, Silva DD, Pucca jr GA. Correlates of partial tooth loss and edentulism in the Brazilian elderly. *Community Dent Oral Epidemiol*, 2007; 35(3): 224-232.
- Fernandes EL, Rivaldo EG, Cosme DC, Frasca LCF. Avaliação do material enviado pelos cirurgiões dentistas aos laboratórios de prótese para confecção de próteses parciais removíveis. *Rev Fac Odontol Porto Alegre*, 2004; 45(2): 14-16.
- Mine K, Fueki K, Igarashi Y. Microbiological risk for periodontitis of abutment teeth in patients with removable partial dentures. *J Oral Rehabil*, 2009; 36(9): 696-702.
- Di Fiori SR. Atlas de prótese parcial removível. 4ª ed. São Paulo: Pancast Editorial; 1993: 116-164.
- Do Amaral BA, Barreto AO, Gomes Seabra E, Roncalli AG, Da Fonte Porto Carreiro A, De Almeida EO. A clinical follow-up study of the periodontal conditions of RPD abutment and non-abutment teeth. *J Oral Rehabil*, 2010; 37(7): 545-552.
- Walter MH, Hannak W, Kern M, Mundt T, Gernet W, Weber A *et al.* The randomized shortened dental arch study: tooth loss over five years. *Clin Oral Investig*, 2013; 17(3): 877-886.
- Silva MAB, Consani RLX, Oliveira GJPL, Reis JIL, Fontanari LA, Reis JMSN. Associação entre implantes odontológicos e próteses parciais removíveis: revisão de literatura. *RSBO*, 2011; 8(1): 97-101.
- Pellizzer EP, Almeida DA, Falcón-Antenucci RM, Sánchez DM, Zuim PR, Verri FR. Prevalence of removable partial dentures users treated at the Aracatuba Dental School-UNESP. *Gerodontology*, 2012; 29(2): 140-144.
- Santos MBF, Carvalho RM, Guimarães TSSC, Santos JFF, Marchini L. Longitudinal study of removable partial dentures and hygiene habits. *Cienc Odontol Bras*, 2007; 10(3): 38-43.
- Silness J, Loe H. Periodontal disease in pregnancy. II: correlation between oral hygiene and periodontal condition. *Acta Odontol Scand*, 1964; 22: 121-135.
- Löe H. The gingival index, the plaque index and the retention index systems. *J Periodontol*, 1967; 38(6): 610-616.
- Miller PD. A classification of marginal tissue recession. *Int J Periodontics Restorative Dent*, 1985; 5(2): 9-13.
- Lindhe J, Karring T, Lang NP. Tratado de periodontia clínica e implantologia oral. 4ª Ed. Rio de Janeiro: Guanabara Koogan; 2005.

14. Vanzeveren C, D'Hoore W, Bercy P. Influence of removable partial denture on periodontal indices and microbiological status. *J Oral Rehabil*, 2002; 29(3): 232-239.
15. Amaral BA, Carreiro AFP, Barreto AO, Oliveira CG, Farias Neto A. Estudo Clínico Longitudinal Comparativo da Condição Periodontal de Pilares Diretos de Próteses Parciais Removíveis Dento-Suportada e Dento-Muco-Suportada. *Pesq Bras Odontoped Clin Integr*, 2009; 9(3): 381-388.
16. Silva PMB, Porto VC, Bonachella WC. Aspectos periodontais em pacientes usuários de prótese parcial removível. *Rev Odonto Ciênc*, 2008; 23(2): 297-301.
17. Zlataric DK, Celebic A, Valentic-Peruzovic M. The effect of removable partial dentures on periodontal health of abutment and non-abutment teeth. *J Periodontol*, 2002; 73(2): 137-144.
18. Ma PS, Brudvik JS. Managing the maxillary partially edentulous patient with extensive anterior tooth loss and advanced periodontal disease using a removable partial denture: A clinical report. *J Prosthet Dent*, 2008; 100(4): 259-263.
19. Jayasingha RM, Tilakaratne A, Amarasena N, Mack F, Anandamoorthy T. Impact of marginal contact of removable acrylic partial dentures on periodontal parameters. *Int J Med Res Health Sci*, 2013; 1(3): 1-11.
20. Wright PS, Hellyer PH. Gingival recession related to removable partial dentures in older patients. *J Prosthet Dent*, 1995; 74(6): 602-607.
21. Yeung AL, Lo EC, Chow TW, Clark RW. Oral health status of patients 5-6 years after placement of cobalt-chromium removable partial denture. *J Oral Rehabil*, 2000; 27(3): 164-172.