



SVEUČILIŠTE U ZAGREBU
STOMATOLOŠKI FAKULTET

Luka Marković

**Primjena lasera u terapiji
periimplantatnih bolesti**

Poslijediplomski specijalistički rad

Zagreb, 2019.

Rad je ostvaren na Zavodu za parodontologiju Stomatološkog fakulteta Sveučilišta u Zagrebu.

Naziv poslijediplomskog specijalističkog studija: Dentalna medicina

Mentor rada: prof. dr. sc. Darije Plančak, Zavod za parodontologiju Stomatološkog fakulteta Sveučilišta u Zagrebu

Lektor hrvatskog jezika: Iva Popovački - Kramarić prof.

Lektor engleskog jezika: Iva Popovački – Kramarić prof.

Sastav Povjerenstva za ocjenu poslijediplomskog specijalističkog rada:

1.

2.

3.

Sastav Povjerenstva za obranu poslijediplomskog specijalističkog rada:

1.

2.

3.

Datum obrane rada: _____

Rad sadrži: 61 stranica

2 tablice

13 slike

1 CD

Rad je vlastito autorsko djelo, koje je u potpunosti samostalno napisano uz naznaku izvora drugih autora i dokumenata korištenih u radu. Osim ako nije drukčije navedeno, sve ilustracije (tablice, slike i dr.) u radu su izvorni doprinos autora poslijediplomskog specijalističkog rada. Autor je odgovoran za pribavljanje dopuštenja za korištenje ilustracija koje nisu njegov izvorni doprinos, kao i za sve eventualne posljedice koje mogu nastati zbog nedopuštenog preuzimanja ilustracija odnosno propusta u navođenju njihovog podrijetla.

Zahvala

Zahvaljujem svome dragome mentoru prof.dr.sc. Darije Plančaku na pomoći pri odabiru teme i savjetima oko pisanja ovoga rada. Zahvaljujem se i dr.sc. Damiru Jelušiću na stručnoj pomoći i edukaciji.

Posebno se zahvaljujem doc.dr.sc. Dragani Gabrić na pomoći pri pisanju i na nesebičnom ustupku kliničkih fotografija koje sam koristio u ovome radu.

Kolegi dr. Andriji Mijiću s kojim se družim još iz studentskih dana i na poslijediplomskom specijalističkom studiju također zahvaljujem na prijateljstvu i na suradnji.

Ovaj rad posvećujem svome tati koji me uputio i nesebično prenio svoje znanje iz dentalne medicine, svojoj mami i bratu koji su mi bili velika podrška kroz sve ove godine.

Sažetak

PRIMJENA LASERA U TERAPIJI PERIIMPLANTATNIH BOLESTI

Tijekom zadnjih 20 godina dentalni implantati postali su najčešće korištena metoda u svrhu nadoknade jednog zuba ili cijelog zubnog luka. Visoka stopa preživljavanja dovela ih je do široke kliničke primjene. Indikacije za postavljanje implantata su se tokom godina uvelike proširile zahvaljujući novim tehnikama i raznim kirurškim pristupima. Unatoč visokoj stopi preživljavanja postoje i komplikacije, kao što su periimplantatni mukozitis i periimplantitis. Kao parodontalne bolesti, periimplantatni mukozitis i periimplantitis su upalne bolesti uzrokovane infekcijom, koja u krajnjem slučaju dovodi do gubitka potporne kosti oko implantata. Periimplantatni mukozitis je definiran kao upala mekih tkiva, dok je periimplantitis definiran kao gubitak i mekih i tvrdih tkiva, kosti. Održavanje stabilnosti ovih upalnih bolesti kliničarima je od velike važnosti za dugoročne rezultate u implantološkoj terapiji. Trenutno, uz limitirane znanstvene dokaze u terapiji periimplantatnih bolesti, i dalje se koristi pristup kao u terapiji parodontoloških bolesti, kontrola infekcije i korekcija protetskih dijelova, kako bi se uspostavila pravilna higijena, te uklanjanje plaka i kamenca, kao i biofilma. Kirurškim pristupom, resektivnom ili regenerativnom terapijom pristupa se ovisno o obliku defekta, kako bi se implantati zahvaćeni periimplantatnim bolestima pokušali spasiti. U novije vrijeme primjena lasera je sve češća, posebno diodnih lasera koji se koriste za fotodinamsku terapiju i dezinfekciju površine implantata. Za kliničare koji žele izbjeći periimplantatne bolesti, dijagnostika parodontološkom sondom te radiološka dijagnostika su prva i najbitnija stavka za ranu intervenciju protiv daljnje progresije ovih bolesti.

Ključne riječi: implantati; periimplantatni mukozitis; periimplantitis; dijagnostika; biofilm; parodontalne bolesti; laseri.

Summary

LASER APPLICATION IN THE PERI-IMPLANT DISEASES

Over the last 20 years dental implants have become the most commonly used method for reconstruction of the entire dental arch. High survival rates have led to wide application. Indications for implants placement have expanded greatly over the years thanks to new techniques and various surgical approaches. Despite high survival rates, there are complications such as peri-implant mucositis and peri-implantitis. As a periodontal disease, peri-implant mucositis and periimplantitis are inflammatory diseases caused by infection, which ultimately leads to loss of support bone implants. Periodontal mucositis is defined as soft tissue inflammation, whereas periimplantitis is defined as loss of soft and hard tissue, bone. Maintaining the stability of these inflammatory diseases to clinicians is of great importance for long-term results in implant therapy. Currently, with limited scientific evidence in the treatment of peri-implant diseases, access is still available in the treatment of periodontal disease, infection control, and correction of prosthetic parts to establish hygiene rules and removal of plaque and biofilm. By surgical approach, resective or regenerative therapy, depends of shape of the defect to help the affected implants to rescue. More recently, the use of lasers is increasingly common, especially diode lasers used for photodynamic therapy, disinfection of implant surfaces. For clinicians who want to avoid peri-implant diseases, diagnostics with periodontal probe and RTG are the first and most important thing for early intervention against further progression of these diseases.

Key words: implants; peri-implant mucositis; periimplantitis; diagnostics; biofilm; periodontal disease; lasers.

SADRŽAJ

1. UVOD.....	1
2. ETIOLOGIJA PERIIMPLANTATNIH BOLESTI.....	3
2.1. Histopatologija.....	3
2.2. Rizični faktori.....	4
2.3. Okluzijsko preopterećenje.....	7
2.4. Rani periimplantitis.....	7
3. DIJAGNOSTIKA	9
4. TERAPIJA	11
4.1. Terapija periimplantanog mukozitisa.....	12
4.2. Terapija periimplantitisa.....	12
4.2.1. Nekirurška terapija periimplantitisa.....	12
4.2.2. Kirurška terapija periimplantitisa.....	13
4.3. Potporna terapija.....	15
4.4. Eksplantacija.....	15
4.5. Interakcija lasera s biološkim tkivom.....	16
5. OSNOVNI PRINCIPI RADA LASERA	17

5.1. Povijest razvoja lasera	21
5.2. Stvaranje laserske zrake i emisija.....	21
5.3. Osobine laserske zrake	22
5.4. Građa lasera	22
6. PODJELA LASERA.....	23
6.1. Laserski parametri.....	25
6.2. Erbijum laseri.....	26
6.3. Nd: YAG laseri	27
6.4. Diodni laseri.....	27
6.4.1. Fotodinamska terapija.....	28
6.5. CO ₂ laseri	32
7. FOTOBIMODULACIJA	32
8. PREVENCIJA PERIIMPLANTATNIH BOLESTI.....	34
9. RASPRAVA.....	35
10. ZAKLJUČAK.....	39
11. LITERATURA.....	41
12. ŽIVOTOPIS.....	52

Popis skraćenica

Erbijum itrij aluminij garnet/ (Er:YAG)

Plazma bogata faktorima rasta (eng. Plasma rich in growth factors/ PRGF)

Niskoenergetsko lasersko zračenje (eng. Low-level laser therapy/LLLT)

Fotobiomodulacija, laseroterapija (eng. Low-level laser irradiation/LLLI)

Antimikrobna fotodinamska terapija (eng. Antimicrobial photodynamic therapy /aPDT)

Epidermalni faktor rasta (eng. Epidermal growth factor/EGF)

Faktor rasta podrijetlom iz trombocita (eng. Platelet derivated growth factor/PDGF)

Fibroblastični faktor rasta (eng. Fibroblasts growth factor/FGF)

Transformirajući faktor rasta alfa i beta (eng. Transforming growth factor TGF- α , TGF- β)

Interleukin-1 α (IL-1 α)

Interleukin-1 β (IL-1 β)

Interleukin-6 (IL-6)

1. UVOD

Implanto- protetska terapija zadnjih 20 godina je jako puno napredovala, što se tiče dizajna implantata, kirurške tehnike i indikacija, a na kraju i protetskog dijela. Kako su implantati već davno ušli u svakodnevnu upotrebu, tako su i komplikacije istih neminovne. Periimplantatne bolesti su svakodnevica u današnjem radu i nažalost su neizbježne. Periimplantatni mukozitis može biti reverzibilna upala, ukoliko se dijagnosticira na vrijeme i započne terapijski postupak. Periimplantitisi su akutnijeg tipa te brže progrediraju i teže ih je uspješno liječiti.

Postoje razni načini liječenja periimplantatnih bolesti, koji će u ovom radu biti opisani, a najveći naglasak će biti na primjeni lasera u terapiji istih. U ovom radu je naglasak najviše stavljen na fotodinamsku terapiju koja je danas najčešće korištena metoda u liječenju periimplantatnih bolesti.

2. ETIOLOGIJA PERIIMPLANTATNIH BOLESTI

Koncept koji govori da su mikroorganizmi esencijalni za razvoj infekcije oko dentalnih implantata dobro je potkrijepljen literaturom (1-7). Kratko nakon što se implantati postave u preparirano ležište, glikoproteini iz sline adheriraju na ekspaniranu titansku površinu te je sloj glikoproteina već tada koloniziran mikroorganizmima (7-10). *Peptostreptococcus micros*, *Fusobacterium nucleatum* i *Prevotella intermedia* dominiraju kao subgingivni mikroorganizmi (8). Periiimplantatne bolesti povezuju se s gram negativnom anaerobnom florom sličnom kakva se nalazi i kod pacijenata s parodontitisom, također i velik broj parodontnih patogena, uključujući *Aggregatibacter actinomycetem comitans*, *Porphyromonas gingivalis*, *Prevotella intermedia*, *Tannerella forsythia* i *Treponema denticola* povezuju se i s periiimplantatnim bolestima (11). Neke studije također ukazuju na to da mikroflora periiimplantatnih bolesti može sadržavati i *Actinomyces species*, kao i *Staphylococcus aureus* i *Enterococ-e* (12,13). Mikroflora prisutna u oralnoj šupljini, tijekom postave implantata, može dodatno utjecati na razvoj biofilma na implantatu, drugim riječima parodontni džepovi su potencijalni rezervoar mikroorganizama koji koloniziraju novopostavljene implantate (6,14). Stoga, kod osoba koje imaju aktivnu fazu parodontitis nije preporučeno postavljanje implantata.

2.1. Histopatologija

Periiimplantatna mukoza titanskog implantata ima mnogo sličnosti s gingivom prirodnog zuba. Kao gingiva oko zuba, periiimplantatna mukoza stvara manžetu oko titanske protetske nadogradnje dobro je keratinizirani oralni epitel, ali su vlakna u odnosu na zub paralelna s površinom protetske nadogradnje. Također, kod periiimplantatne mukoze suprakrestalna krvna opskrba je slabija te je spojni epitel dulji. Agregacija bakterija koja je u kontaktu s periiimplantatnom mukozom dovodi do upale i povećane dubine sondiranja, slično procesu kao kod zuba (1). U eksperimentalnom modelu usporedbe zuba i periiimplantatne mukoze na stvaranje plaka *de novo* upala će nastati i oko zuba i oko implantata (Slika 1). Upala će biti lokalizirana na marginalnom dijelu mekog tkiva između keratiniziranog oralnog epitela i spojnog epitela (15).

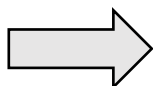Stanice koje proizvode elastazu registrirane su da se češće nalaze u lezijama periimplantatnih bolesti nego kod parodontitisa, stoga su periimplantatne bolesti više akutniji tip upale (16). Zbog kolagenih vlakana periimplantatne mukoze koja idu u paralelnom smjeru s protetskom nadogradnjom zbog nakupljanja plak, a upala progredira u apikalnom smjeru (17). U velikom području vezivnog tkiva, u otprilike 65% nalazi se upalni infiltrat koji sadrži plazma stanice, limfocite, makrofage i polimorfonuklearne leukocite (Slika 3). Njihova prisutnost ukazuje na povećanu pojavu elastaze u periimplantatnim bolestima u odnosu na parodontnu bolest. Upalni infiltrat periimplantatne mukoze je u direktnom kontaktu s kosti, za razliku kod parodontne lezije gdje je upalni infiltrat udaljen otprilike 1 mm od neupalnog vezivnog tkiva (Slika 2) (18). Citokini koji aktiviraju osteoklaste nađeni su i kod periimplantatnih i parodontnih lezija. Interleukin 1α (IL- 1α) najzastupljeniji je citokin kod periimplantatnih bolesti, dok je faktor nekroze tumora (TNF- α) najzastupljeniji kod parodontalnih bolesti (19).

2.2. Rizični faktori

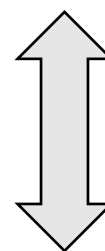
Jedan od ključnih faktora za dugoročni uspjeh u implantologiji je održavanje zdravlja periimplantatnih tkiva. Kako je rečeno u prethodnom odlomku, upala će nastati ako se mikroorganizmi akumuliraju oko implantata te dovesti do resorpcije kosti oko implantata, drugim riječima periimplantitisa. Periimplantitis, kao i parodontitis, ima multifaktorijalnu etiologiju i neki pojedinci su skloniji njegovom razvitku od drugih.

Lokalni rizični faktori

- Oralna higijena
- Parodontno zdravlje
- Stanje mekih tkiva
- Dubina periimplantatnog džepa
- Hrapavost transmukoznog pričvrstka
- Protetska veza implantata

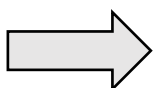

Oralni patogeni



Generalni rizični faktori

- Povijest parodontitisa
- Genetika
- Diabetes
- Faktori okoliša



Osjetljivost domaćina



(Pušenje, stres, konzumacija alkohola)

Periimplantitis

Sposobnost pacijenta da održava adekvatnu oralnu higijenu je jedan od najbitnijih čimbenika za dugoročni uspjeh u implantoprotetskoj terapiji. Akumulacija plaka na suprastrukturi implantata dovodi do periimplantatnog mukozitisa koji se klinički manifestira crvenilom, oteklinom, krvarenjem i/ili gnojenjem i često prolazi nezapaženo. Ukoliko se akumulirani plak ne odstrani, može se očekivati progresija upale koja dovodi do periimplantitisa te gubitka implantata. Dugoročne kliničke studije pokazale su značajnu korelaciju između loše oralne higijene i periimplantatnih bolesti (20,21). Pacijenta treba stalno motivirati i informirati ga o važnosti dobre oralne higijene. U jednoj studiji kod gotovo 50% implantata s dijagnosticiranim periimplantitisom razlog je bila loša oralna higijena. Dizajn suprastrukture mora biti povoljan za održavanje adekvatne oralne higijene (22).

Parodontitis je bolest koja je dijagnosticirana u 40%-60% odrasle populacije. Pacijenti s poviješću parodontitisa imaju povećan rizik od razvoja periimplantitisa iz razloga što etiologija bolesti i imunosni odgovor domaćina su slični kao kod parodontitisa (23-27). Preostali zubi zahvaćeni parodontitisom mogu biti rezervoar parodontopatogenih bakterija te time mogu kompromitirati implantološku terapiju (28). *Aggregatibacter actinomycetem comitans*, *Porphyromonas gingivalis* perzistiraju i u bezuboj čeljusti kod pacijenata s poviješću parodontitisa (29). Bakterijska kolonizacija na površini implantata javlja se rapidno i samo nekoliko tjedana nakon postave implantata anaerobne bakterije su pristune oko implantata (30,31,32). Serijske ekstrakcije ne eliminiraju floru parodontopatogenih bakterija stoga u bezuboj čeljusti kod pacijenata s implantatima je prisutna slična mikroflora kao kod pacijenata s ozubljenom čeljusti zahvaćenoj parodontitisom (33,34).

Povijest uznapredovalog parodontitisa nije kontraindikacija za implantološku terapiju, ako su pacijenti uspješno liječeni i ako adekvatno održavaju oralnu higijenu moguća je dugoročna prognoza. Stoga, prije implantološke terapije preporuča se adekvatna terapija parodontitisa.

Pušenje je bitan rizični faktor kod parodontnih bolesti, tako je povećani rizik i kod periimplantanih bolesti, gubitka marginalne kosti i gubitka implantata (35,36,37). Implantološki pacijenti, pušači imaju povećanu dubinu sondiranja, akumulaciju plaka, jače krvarenje pri sondiranju i veće upale mekog tkiva u odnosu na nepušače.

Povezanost diabetesa mellitusa i parodontitisa odavno je dokazana, kod osoba koje imaju lošu metaboličnu kontrolu imaju povećan rizik od periimplantitisa te je dokazano da postoji povećana razina protuupalnih citokina koji povećavaju upalnu reakciju. Stoga, pacijenti s dijabetesom trebaju redovito kontrolirati razinu glukoze u krvi koja bi trebala biti ispod 8 mmola/L (36).

Nepovoljna konekcija protetske nadogradnje

Praznina između implantata i suprastrukture nudi idealan okoliš za kolonizaciju mikroflora koja rezultira upalnim infiltratom koji dovodi do resorpcije kosti otprilike 1,5 mm u prvoj godini od opterećenja (38).

Prisutnost submukoznog stranog tijela

Protetski rad na cementiranje češće se upotrebljava te ako višak cementa nije u potpunosti uklonjen iz sulkusa, može nastati upalna reakcija koja dovodi do gubitka kosti (39).

Prisutnost keratinizirane gingive

Prisutnost adekvatnog pojasa pričvrstne gingive smatra se važnim za dugoročne rezultate implantološke terapije. Nedostatak adekvatnog pojasa keratinizirane gingive rezultira većim nakupljanjem plaka oko implantata te je otežana higijena (40). Stoga je preporučljivo, ukoliko pojas keratinizirane gingive ne postoji, augmentirati pojas keratinizirane gingive slobodnim gingivnim transplantatom (41).

2.3. Okluzijsko preopterećenje

Utjecaj sila na marginalnu resorpciju kosti analiziran je životinjskim modelima. Dokazano je da lateralne ortodontske sile ne induciraju resorpciju kosti oko implantata (42-45). Isto tako, utjecaj lateralnih sila na implantate, koji su zahvaćeni periimplantatnim bolestima, ne ubrzava resorpciju kosti oko implantata (46). Gubitak oseintegracije može nastati kada su implantati preopterećeni u lateralnom smjeru (47-49), no ti rezultati bili su opovrgnuti u drugim studijama u kojima nije nađen efekt na resorpciju kosti oko implantata koji su okluzijski preopterećeni u odnosu na neopterećene implantate (Slika 4) (49,50). U studiji gdje su se 12-15 godina pratili pacijenti s ugrađenim implantatima, na kojima je nastala resorpcija kosti, utvrđeno je da je okluzijsko preopterećenje manji rizični faktor od loše oralne higijene i pušenja. Tijekom prve godine od ugradnje implantata nastaje fiziološki gubitak marginalne kosti (49,50).

Dakle, zaključuje se da preopterećenje ne uzrokuje periimplantitis, dok prekomjerno opterećenje može rezultirati gubitkom oseintegracije i posljedičnim gubitkom implantata (51).

2.4. Rani periimplantitis

Rana infekcija može nastati tijekom kirurškog postupka postave implantata i za vrijeme oseointegracije. One mogu zahtijevati imedijatno uklanjanje implantata. Ponekad, u određenim slučajevima, ako je infekcija uklonjena, oseointegracija može ostati neometana. Pojam rani periimplantitis je definiran kao postojanost upalne lezije tijekom uspostavljanja oseointegracije, iako je stabilnost implantata zadovoljena. Oseointegracija u koronarnom dijelu implantata izgleda zadovoljeno, ali progresija gubitka kosti nastaje na lateralnim i/ili na apikalnom dijelu implantata. Postojanost lezije na apikalnom dijelu implantata upućuje na retrogradni periimplantitis (52).

Etiološki gledano, rani periimplantitis može biti rezultat kontaminacije tijekom kirurške faze ili infekcije rane tijekom cijeljenja. Ukoliko se radi jednofaznom kirurškom tehnikom postave implantata, akumulacija plaka i stvaranje kamenca na protetskoj nadogradnji, može rezultirati periimplantatnim mukozitisom koji može progredirati u periimplantitis (Slika 5). Ukoliko se radi dvofazna kirurška tehnika, infekcija može biti svedena na minimum i ne inducirati resorpciju kosti ili infekcija može uzrokovati ubranu resorpciju kosti i gubitak implantata. Rizik postoperativne infekcije povezan je i s općim stanjem pacijenta, kod pacijenata s parodontitisom od velike je važnosti da prije postave implantata prođu parodontnu inicijalnu terapiju kako se površina i ležišta implantata ne bi kontaminirala i u konačnici dovela do periimplantitisa. Pušenje, diabetes i loša oralna higijena također utječu na razvoj ranog periimplantitisa, iako još uvijek ne postoje čvrsti dokazi koji ukazuju kako je razvoj ranog periimplantitisa veći kod pacijenata s kroničnim parodontitisom (52).

Potreba pripisanja antibiotika u prevenciji nastanka infekcije nakon kirurškog zahvata još uvijek je upitna i kontroverzna. Esposito i suradnici su dokazali da premedikacija od 2 grama amoksicilina 1 sat prije operativnog zahvata značajno smanjuje rizik od postoperativne infekcije (53). Ove rane komplikacije također mogu biti prouzročene blizinom endodontski kompromitiranim zubom uz koji je postavljen implantat (53-56). Također rani periimplantitis može biti uzrokovan lošom ili neadekvatnom preparacijom ležišta implantata, smjerom i nedostatnim hlađenjem koje uzrokuje pregrijavanje kosti, ali i reziduama infekcije i granulacijskog tkiva prilikom ekstrakcije zuba (57).

Nepostojanost oseointegracije često prolazi asimptomatski i dijagnosticira se samo radiološki. Gubitak oseointegracije popraćene boli i hipersenzitivnošću, gubitkom pričvrstka, pojavom supuracije, krvarenja prilikom sondiranja i fistule, predstavljaju indikacije za eksplantaciju implantata. U odsustvu kliničkih znakova, vidljivošću radiolucenosti oko implantata ne znači da postoji infekcija oko implantata. Proces oseointegracije implantata može se nastaviti normalno te se ponovnim kliničkim i radiološkim uvidom određuje daljnji tijek terapije (55).

3. DIJAGNOSTIKA

Kliničkim pregledom implantata možemo dobiti uvid u zdravlje periimplantatne mukoze. Pažljivom inspekcijom uočava se prisutnost edema, hiperplazije i/ili recesije. Procjenjuje se stanje upale, prisutnost eksudata ili supuracije. Prisutnost upale u periimplantatnoj mukozi klinički je vidljivo eritemom, krvarenjem i osjetljivosti za vrijeme sondiranja (Slika 6). Prisutnost recesije ne znači nužno nastanak periimplantatnih bolesti, ali može narušiti estetiku. Recesije nastale tijekom prvih 6 mjeseci nakon opterećenja implantata mogu biti rezultat remodeliranja mekih tkiva i ne moraju imati utjecaj na dugotrajni ishod (58). Prisutnost gnoja oko implantata ukazuje na prisutnost infekcije i postojanost periimplantitisa s dubokim aktivnim lezijama (Slika 7) (59).

Sondiranjem oko implantata dobiva se uvid u klinički status, dubinu džepa oko implantata i razinu krestalne kosti (Slika 9). Korištenjem plastičnih parodontnih sondi prevenira se nastanak oštećenja na površini implantata te je olakšana manipulacija oko protetskog dijela implantata (Slika 8). Posebna opreznost mora biti kod sondiranja oko implantata, zato što vlakna u periimplantatnoj mukozi idu paralelno s površinom implantata pa je samim time smanjena otpornost na sondiranje, stoga je mogućnost sondiranja povećana u odnosu na zub. Povećana dubina sondiranja s vremenom povezana je s resorpcijom kosti (60). Krvarenje pri sondiranju izuzetno je važan dijagnostički kriterij jer ukazuje je li periimplantatna mukoza stabilna i zdrava ili inflamirana, a ukoliko postoji krvarenje riječ je o upali (61).

Radiografska analiza također je jedna od najčešćih dijagnostičkih metoda za utvrđivanje gubitka kosti oko implantata. Gubitak oseintegracije rezultira radioluentnom linijom uz površinu implantata (62). Ukoliko postoje klinički znakovi upale prilikom sondiranja oko implantata radiografskom analizom može se potvrditi gubitak kosti te pomoću graduirane sonde izmjeriti dubinu džepa i identificirati morfologiju koštanog defekta oko implantata. U većini slučajeva, ipak točna morfologija koštanog defekta može se utvrditi tek odizanjem mukoperiostalnog režnja. Krestalni gubitak kosti od 1,5 mm i manje tijekom prve godine od postave implantata moguć je zbog koštane remodelacije alveolarnog grebena tijekom inicijalne faze cijeljenja, a rijede je uzrok infekcija (Slika 10). Moramo imati na umu da gubitak oseintegracije i periimplantitis nisu isti klinički entiteti. Periimplantitis dovodi do gubitka oseintegracije, dok rani gubitak oseintegracije nije nužno uzrokovan periimplantitisom (63-64).

Koštani defekti oko implantata mogu biti klasificirani na slijedeći način:

- cirkumferentni, kraterasti četvorozidni defekt
- trozidni defekt
- dvozidni defekt
- jednozidni defekt
- dehiscijencija (63).

Četvorozidni, kraterasti, koštani defekt karakteriziran je gubitkom kosti od 360 stupnjeva oko implantata. Ako je alveolarni greben prostorno limitiran i nedostaje vestibularna ili oralna stijenka, defekt se karakterizira kao trozidni koštani defekt koji iznosi 270 stupnjeva. Ako nedostaju vestibularna ili oralna stijenka govorimo o dvozidnom koštanom defektu. Ako je implantat postavljen distalno od zuba, koštani defekt može ostati na distalnoj strani zuba, što rezultira jednozidnim koštanom defektom. Dehiscijencije se javljaju kod pogrešnog pozicioniranja implantata i pogrešnog izbora implantata, što je najčešće kad je implantat postavljen previše vestibularno ili ako promjer implantata ne odgovara širini grebena. Ovi defekti su posljedica vertikalne resorpcije kosti, ako nema koštanih zidova riječ je o horizontalnoj resorpciji kosti (Slika 11) (64).

Ovakva klasifikacija pomaže u odluci u budućem planiranju kirurške terapije.

Laboratorijska dijagnostika može biti dodatak kliničkom pregledu da se točno identificira subgingivna mikroflora. Prisutnost mikroorganizama je fundamentalna za razvoj infekcije oko implantata. Broj bakterija kao što su *Aggregatibacter actinomycetem comitans*, *Porphyromonas gingivalis*, *Prevotella intermedia*, *Tannerella forsythia* i *Treponema denticola* ukazuju na prognozu i progresiju periimplantatnih bolesti (62,63,65).

4. TERAPIJA

Preporučena terapija za menadžment periimplantatnih bolesti primarno se bazira na temelju dokaza dostupnih za terapiju parodontnih bolesti. Periimplantatne bolesti inicirane su mikroorganizmima i potrebno je anulirati infekciju. Eliminacija biofilma s površine implantata primarni je zadatak u liječenju periimplantatnog mukozitisa i periimplantitisa. Kako bi se olakšala oseintegracija, današnji implantati imaju hrapavu teksturu površine, koja može biti hendikep ako je površina eksponirana prema adherenciji biofilma. Problem u liječenju periimplantatnih bolesti predstavlja dizajn protetskih dijelova zbog kojih je higijena otežana te pacijentu ne omogućava održavanje pravilne higijene. Stoga je od velike važnosti u terapiji periimplantatnih bolesti korekcija protetskog dijela, kako bi se kliničaru omogućilo profesionalno čišćenje, a pacijentu održavanje pravile higijene nakon terapije (66). Pomoćna terapijska sredstva kao što su antibiotici, antiseptici i dentalni laseri preporučeni su kako bi se unaprijedila nekirurška terapija periimplantatnog mukozitisa i periimplantitisa (66). Kirurške metode koriste se kako bi se poboljšalo cijeljenje i/ili regeneracija nastalog defekta (67).

Terapija periimplantatnih bolesti slična je kao i kod parodontološke terapije:

- 1) Kontrola infekcije
- 2) Nekirurška terapija uz potporu antiseptika, antibiotika i lasera
- 3) Kirurška terapija: resektivna ili regenerativna
- 4) Potporna terapija
- 5) Eksplantacija

4.1. Terapija periimplantatnog mukozitisa

Specijalno dizajnirani ručni titanski instrumenti napravljeni su za mehaničko uklanjanje biofilma s površine implantata kao glavnim ciljem, kako bi reducirali mogućnost oštećenja na površini implantata. Uz ručne instrumente, koriste se i zvučni i ultrazvučni instrumenti s pripadajućim nastavcima kako bi se, ujedno uz mehaničko uklanjanje biofilma, učinio i debridman i time spriječilo nakupljanje ostataka materijala od instrumenata nastalih čišćenjem i time ometali cijeljenje (68). Često protetske komponente moraju biti modificirane kako bi se olakšala pravila oralna higijena, mehaničkom i kemijskom kontrolom plaka (69). Nadalje, često u nedostatku keratinizirane gingive oko implantata i otežanog čišćenja je potrebno izvesti zahvat augmentacije mekih tkiva, vezivnim ili gingivnim transplantatom kako bi se proširio pojas pričvrstne gingive (69).

4.2. Terapija periimplantitisa

4.2.1. Nekirurška terapija

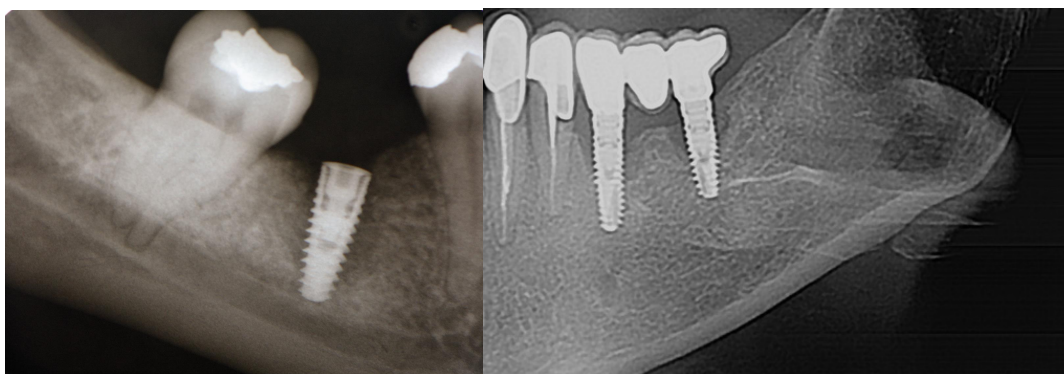
U slučajevima kad upala oko implantata uključuje i gubitak kosti govorimo o periimplantitisu (Slika 12). Terapija može biti nekirurška i kirurška, slično kao i kod parodontnih bolesti, započinje se uvijek s nekirurškim pristupom iz dva razloga. Prvi, da se uspostavi pravilna oralna higijena, a drugi kako bi se dobio povoljan odgovor tkiva (70,71). Kod periimplantitisa, za razliku od parodontitisa, koštani defekti su većinom cirkumferentne morfologije. Mehaničko uklanjanje biofilma kao primarno, potpomognuto antisepticima kao što su, klorheksidin, 3%-tni vodikov peroksid, uz primjenu lokalnog sporootpuštajućeg tetraciklinskog antibiotika doksiciklina u obliku vlakana, spada u nekirurški pristup liječenja periimplantitisa (70,72-78).

U novije vrijeme terapija laserima sve je češća te se koriste diodni i erbijum laseri. Upotreba Er:YAG lasera može imati nešto bolje rezultate nad konvencionalim mehaničkim čišćenjem. Er:YAG laserom sigurno se može odstraniti granulacijsko tkivo iz koštanog defekta i učiniti debridman površine implantata uz baktericidni učinak (79-81). Među diodnim laserima najčešće je korištena fotodinamska terapija koja također ima antimikrobni učinak, ali prethodno je potrebno mehanički odstraniti biofilm i granulacijsko tkivo. Nova metoda u suzbijanju

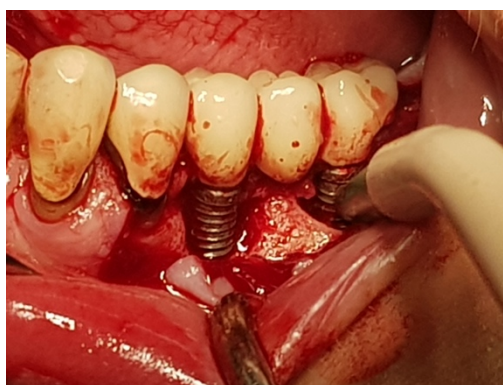
subgingivnog biofilma je subgingivno pjeskarenje glicinskim ili eritritolskim prahom. Ovaj tretman je siguran za primjenu i klinički rezultati su usporedivi sa subgingivnim debridmanom zuba (82).

4.2.2. Kirurška terapija periimplantitisa

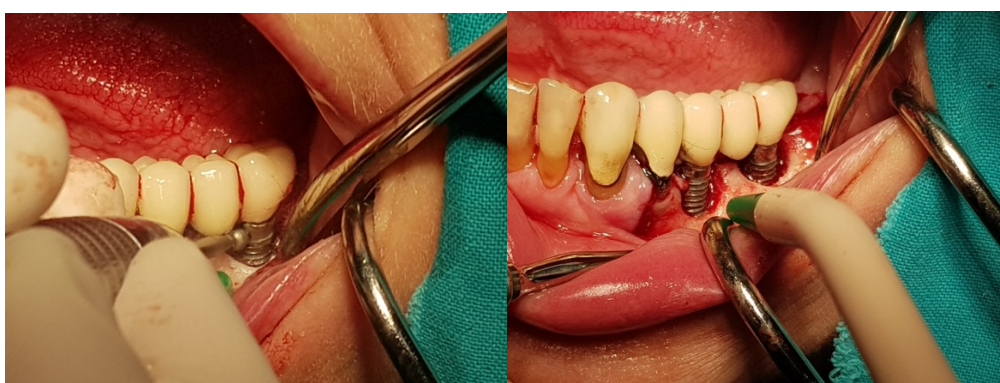Obzirom da je nekirurška terapija prvi izbor terapije kao pripremna faza, često nedovoljna u terapiji periimplantitisa te je u većini slučajeva potreban i kirurški pristup. Uspostavom pravilne oralne higijene postiže se bolje cijeljenje rane nakon kirurškog pristupa. Glavni cilj kirurškog pristupa je omogućiti pravilan pristup za dekontaminaciju i debridman inficirane površine implantata. Biofilm i depoziti kalcifikata moraju biti odstranjeni kako bi se postiglo pravilo cijeljenje i reducirala daljnja progresija bolesti. Nakon odizanja mukoperiostalnog režnja i pažljive degranulacije mekog tkiva, otvorenim pristupnim režnjem omogućuje se dekontaminacija implantata ručnim ili strojnim instrumentima, uz primjenu sterilne fiziološke otopine i 3%-tnog vodikovog peroksida (Slika 13). Također je moguća upotreba i erbijum te diodnih lasera, fotodinamske terapije, uz antibiotsku potporu (83). Nema čvrstih dokaza koji od kemijskih sredstava pruža najbolju potporu mehaničkom čišćenju s površine implantata. Citrična kiselina, kloramini, tetraciklin hidroklorid, klorheksidin diglukonat, vodikov peroksid i natrij hipoklorit su kemijska sredstva koja se mogu koristiti (67). Ovisno o vrsti i mjestu koštanog defekta koji se detektira uvidom u kirurško polje, odlučuje se o resektivnom ili regenerativnom pristupu (Slike 15, 16, 17). Ukoliko se radi o estetskoj zoni, resektivni pristup se izbjegava kako se ne bi narušila estetika. Apikalno pomaknuti rezanj, implantoplastika i osteoplastika koštanog defekta većinom su indikacije za stražnju regiju gdje estetika nije primarna (Slika 14).



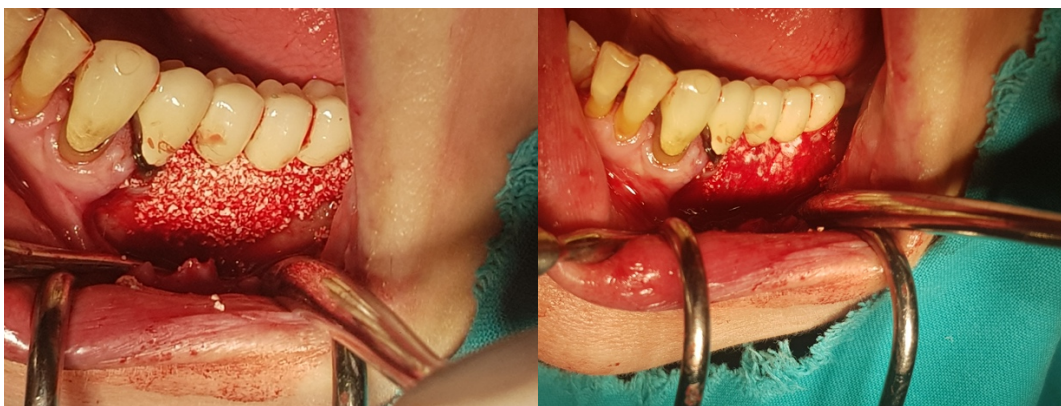
Slika 1. Radiološki prikazi uznapredovalog periimplantitisa. (Ljubaznošću doc.dr.sc. Dragane Gabrić)



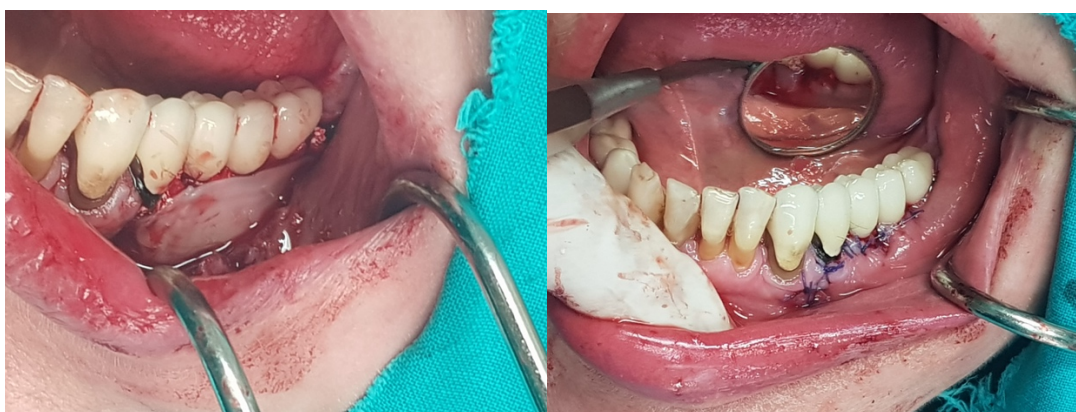Slika 2. Kliničko stanje nakon mehaničke obrade i uklanjanja granulacijskog tkiva. (Ljubaznošću doc.dr.sc. Dragane Gabrić)



Slika 3. Implantoplastika dijamantim svrdlom. (Ljubaznošću doc.dr.sc. Dragane Gabrić)



Slika 4. Ksenogeni koštani nadomjestak i resorptivna kolagena membrana za augmentaciju koštanog defekta. (Ljubaznošću doc.dr.sc. Dragane Gabrić)



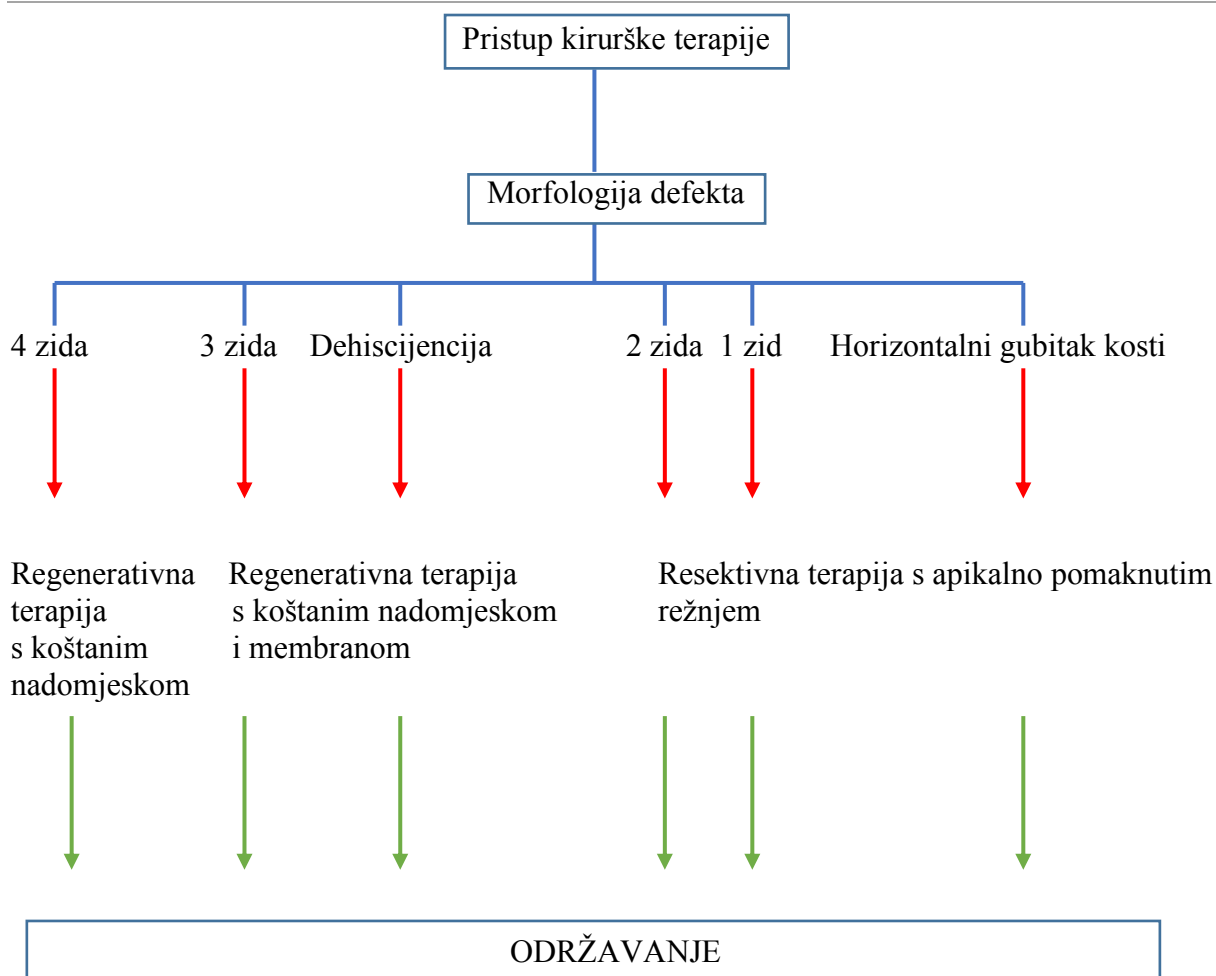
Slika 5. PRGF membrana u završnom sloju i šivanje rane. (Ljubaznošću doc.dr.sc. Dragane Gabrić)

4.3. Potporna terapija

Nakon nekirurške i kirurške terapije slijedi potporna terapija ili faza održavanja postojećeg stanja. Motivacijom pacijenta i uspostavom pravilne oralne higijene kroz mehaničku i kemijsku kontrolu plaka antiseptičnim tekućinama na bazi 0,2%-tnog klorheksidin diglukonata održava se postojeće stanje. Redovitim kliničkim i radiološkim pregledom i dalje ne postoje čvrsti znanstveni dokazi o dugoročnoj uspješnosti terapije (84,85).

4.4. Eksplantacija

Eksplantacija može biti preporučena kod uznapredovalih oblika periimplantitisa uz veliki gubitak kosti. Iako je implantat mehanički stabilan, eksplantacija može biti terapija izbora (86).

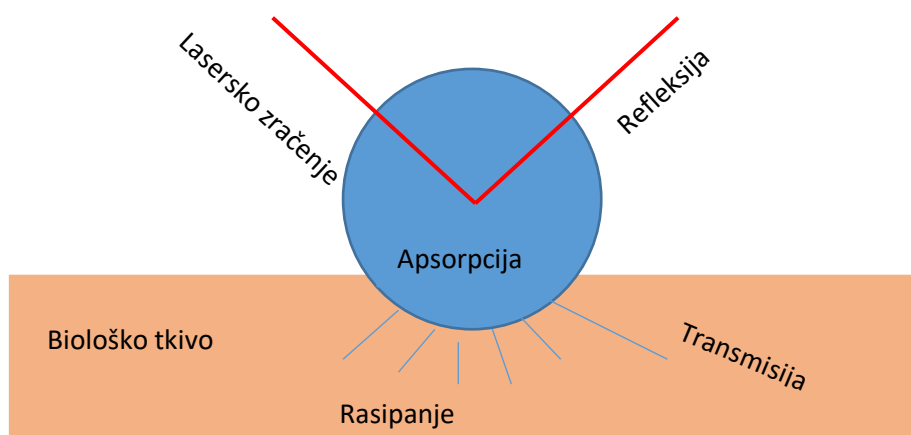


Slika 6. Kirurški protokoli s obzirom na koštane defekte.

4.5. Interakcija lasera s biološkim tkivom

Učinak lasera na biološka tkiva je određen uzajamnim djelovanjem parametara laserskog zračenja, i to prvenstveno valnom duljinom laserkog zračenja, energijom, vremenom zračenja, režimom rada, širinom laserskog snopa te fiziološkim osobinama iradiranog tkiva (Slika 18).

Osnovno pravilo je da energija zračenja, kojom se tkivo iradira, mora biti točno onolika kolika je potrebna da izazove željeni biološki učinak, a da ne izazove oštećenja okolnog tkiva (87).



Slika 7. Interakcija laserskog zračenja sa biološkim tkivom.

Kada laserska zraka dođe u kontakt s biološkim tkivom, svjetlost može biti

- **reflektirana**
- **raspršena/disperzirana**
- **transmitirana**
- **apsorbirana**

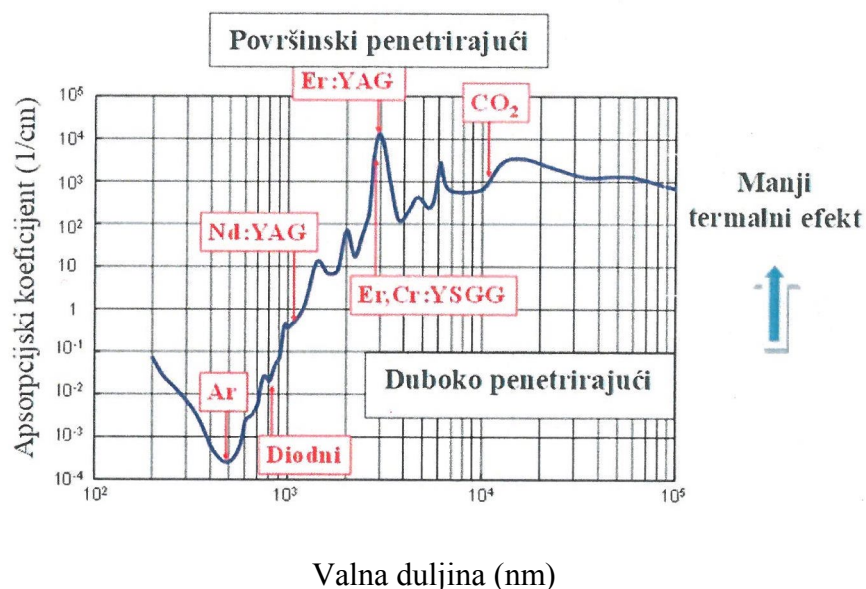
Samo disperzirana i apsorbirana energija praktički djeluju na ciljnom biološkom tkivu.

Kod refleksije dolazi do odbijanja laserskih zraka od ciljnog tkiva bez ikakvog efekta na njega. Refleksija može biti opasna, jer se energija zračenja usmjerava na slučajni cilj, npr. na oči, zato je pri radu s laserom potrebno nositi zaštitne naočale. Laserske zrake mogu biti i disperzirane/raspršene. Količina raspršene energije laserskog zračenja je puno manja nego izlazna energija lasera koji se koristi te ne izaziva željeni biološki učinak na tkivo. Raspršenje laserske zrake može izazvati neželjeno termičko oštećenje okolnih struktura. Transmisija označava prolazak laserske energije kroz ciljano tkivo, bez utjecaja na njega (87).

Tablica 1. Tkivni kromofori i ciljno tkivo za najčešće korištene lasere.

Vrsta lasera	Tkivni kromofori	Biološko tkivo
Nd:YAG	Pigmenti, melanin, hemoglobin	Gingiva, sluznica
Er:YAG	Voda, hidroksilapatit	Gingiva, sluznica, kost, caklina, dentin
Er,Cr:YSGG	Voda, hidroksilapatit	Gingiva, sluznica, kost, caklina, dentin
Diodni	Pigmenti, melanin, hemoglobin	Gingiva, sluznica
CO₂	Voda	Gingiva, sluznica, kost, caklina, dentin

Apsorpcijom, tkivo preuzima energiju lasera i cilj je djelovanja lasera na biološko tkivo. Apsorpcijske karakteristike tkiva su neodvojivo povezane sa sastavom tkiva i sadržajem kromofora (Tablica 1). Osnovni tkivni kromofori su: voda, melanin, hemoglobin i hidroksilapatit. Univerzalno prihvaćanje je da lasersko zračenje manjih valnih duljina (oko 500-1000 nm) apsorbira prvenstveno pigmentirano tkivo (melanin, hemoglobin), dok zračenje većih valnih duljina primarno apsorbiraju voda i hidroksilapatit. Ukoliko se želi djelovati na određeno tkivo laserom, potrebno je prilagoditi izbor valne duljine lasera shodno tkivnim kromoforima ciljnog tkiva, u suprotnom dolazi do nepovoljnog ili nikakvog učinka na ciljno tkivo. Da bi se lakše razumio učinak raznih laserskih sistema neophodno je znati stupanj apsorpcije vode za svaku valnu duljinu lasera (Slika 19). Shodno mogućnosti penetracije u tkiva, laseri se dijele na dubokopenetrirajuće kao što su Nd:YAG, Argon i diodni laseri i površinski apsorbirajuće lasere kao što su Er:YAG, Er,Cr:YSGG i CO₂ (87).



Slika 8. Stupanj apsorpcije vode različitih laserskih valnih duljina. (Preuzeto s dopuštenjem iz Pavlič V. Primjena lasera u parodontologiji i oralnoj medicini. Medicinski fakultet, Univerzitet u Banjoj Luci; Banja Luka:2018.).

Laserska zraka djeluje na tkivo na četiri osnovna načina: fotomehanički, fototermički, fotokemijski, fotobiomodulacijski.

Fotomehanički efekt lasera: Fotomehanički efekt lasera je posljedica djelovanja vrlo visoke energije i ultrakratkih pulseva (10^{-9} s). Nakon što kromofori apsorbiraju takvu energiju, dolazi do veoma brzog zagrijavanja te se valna duljina fotona pretvara u kinetičku energiju, odnosno vibracije. Fotomehanički efekt lasera se koristi za uklanjanje tetovaža i pigmentiranih lezija (88).

Fototermički efekt lasera: Fototermički efekt je osnovni način djelovanja većine lasera koji se primjenjuju u dentalnoj medicini. Nakon apsorpcije laserske zrake unutar tkiva, energija zrake se pretvara u toplinu. Stupanj termičkog oštećenja ovisi o dužini obasjavanja tkiva laserom i o sastavu ciljnog tkiva. Produženom ekspozicijom dolazi do porasta temperature na površini i unutar tkiva, te može dovesti do promjene u strukturi i sastavu tkiva (88).

Tablica 2. Efekti različitih temperatura na biološka tkiva.

Temperatura tkiva (°C)	Učinak na biološka tkiva
> 37-50	Hipertermija
> 60	Koagulacija, denaturacija proteina
70-80	Taljenje tkiva
100	Vaporizacija
>200	Karbonizacija

Kako bi se izbjegli mogući nepovoljni učinci laserske zrake na ciljno tkivo, ali i na okolna tkiva, potreban je sustav hlađenja prilikom iradijacije, kao i prilagođena snaga lasera i vrijeme trajanja iradijacije te način rada lasera (Tablica 2). Potpuno je jasno da pulsni način rada lasera manje zagrijava tkivo od kontinuiranog načina, drugim riječima tkivo ima vremena za hlađenje do emisije sljedećeg pulsa, što kod kontinuiranog načina rada nije slučaj. Termogeneza prilikom učinka lasera na ciljno tkivo se mora uzeti u obzir kod lasera koji su dubokopenetrirajući (89).

Fotokemijski efekt lasera: Fotokemijskim efektom laseri stimuliraju određene kemijske reakcije u usnoj šupljini, kao npr. polimerizacija kompozitnih materijala. Kidanje kemijskih veza također je oblik fotokemijskog efekta lasera (89).

Fotobiomodulacijski efekt: Laserska biomodulacija ili „hladna laserska“ terapija koristi se za poticanje modulacije aktivnosti stanice u svrhu postizanja biološkog efekta poput analgezijskog i antiinflamatornog djelovanja te ubrzane proliferacije i diferencijacije stanica koje dovode do bržeg cijeljenja rane, te imaju anntiinflamatorni i analgezijski učinak (89).

5. OSNOVNI PRINCIPI RADA LASERA

5.1. Povijest razvoja lasera

Osnovu razvoja lasera čini Einsteinov koncept stimulirane emisije, odnosno atomske teorije kontrolirane radijacije iz 1917. godine. Planckova kvantna teorija i Bohrova teorija spontane apsorpcije i emisije radijacije su potpomogle daljnji napredak u laserskim istraživanjima. Oko 40 godina nakon Einsteinovog koncepta, američki fizičari A. Schawlow i C. H. Townes su prvi pojačali frekvenciju mikrovala stimuliranom emisijom te uveli u upotrebu akronim MASER (Microwave Amplification by Stimulated Emission of Radiation) za koji je 1964. godine Townes dobio Nobelovu nagradu. 1958. godine MASER princip je proširen i na vidljivi dio elektromagnetskog polja te je tako stvoren LASER (Light Amplification by Stimulated Emission of Radiation). 1960. godine T. H. Maiman je proizveo prvi vidljivi, pulsni rubinski laser. Laser se u stomatologiji počeo koristiti 80-ih godina prošlog stoljeća, prvenstveno CO₂ laser u oralnoj kirurgiji za meka tkiva. Uspješna primjena CO₂ lasera potakla je daljnja proučavanja te je 1989. godine u SAD-u predstavljen prvi laserski sustav neodimijum itrijum aluminijum garnet /Nd: YAG laser (American Dental Laser, DLase 300). Do dana današnjeg u području dentalne medicine objavljena su mnogobrojna istraživanja (90).

5.2. Stvaranje laserske zrake i emisija

U Borovoj teoriji atomi (pozitivno nabijene čestice) i elektroni (negativno nabijene čestice) kruže oko jezgre po točno utvrđenim putanjama, koje određuju energetska stanja atoma. Atomi imaju mogućnost apsorpcije energije kada se nalaze u relaksiranom stanju. Apsorbirana energija može biti električna, kemijska, termička ili svjetlosna, zato se i naziva izvornom energijom. Usmjeravanje izvorne energije na atom rezultira spontanom apsorpcijom iste te atom prelazi iz relaksiranog u ekscitirano-pobuđeno stanje, odnosno na viši nivo energije. Iz takvog ekscitiranog stanja atom se vraća u osnovno stabilno stanje, tj. u stanje najniže moguće energije pojedinog atoma. Pri tome se višak energije emitira u obliku kvanta elektromagnetskog zračenja i nastaje spontana emisija fotona (kvant vidljivog zračenja naziva se foton) (90). Povratkom jednog elektrona s višeg na niži energetski nivo, atom se vraća u relaksirano ili nepopuđeno niže energetska stanje i pri tome odašilje foton, koji djeluje na drugi atom. Ako se taj foton nalazi u ekscitiranom stanju, on neće apsorbirati

foton, već će i on emitirati foton. Na taj način dolazi do stimulirane emisije novih fotona koji imaju istu frekvenciju, smjer i putuju u istoj fazi kroz vrijeme i prostor. Grupa fotona ovakvih osobina čini lasersku zraku. Što je veći broj atoma ekscitiran, to je energija laserskog zračenja veća (91).

5.3. Osobine laserske zrake

Lasersku zraku odlikuje monokromatičnost, koherentnost i usmjerenost.

- Monokromatičnost podrazumijeva emitiranje zračenja samo jedne frekvencije, odnosno postojanje samo jedne valne duljine laserskog zračenja. Ova osobina upravo daje razliku od bijele svjetlosti koja je kombinacija različitih valnih duljina.
- Koherentnost znači da se svi fotoni nalaze u istom smjeru i u istoj fazi u vremenu i prostoru.
- Usmjerenost označava virtualnu međusobnu paralelnost svih fotona u snopu. Rezultat te usmjerenosti daje malu divergenciju na velikoj udaljenosti, što znači da se laserske zrake lako kontroliraju za razliku od uobičajene svjetlosti iz žarulje ili svijeće koja se emitira u različitim pravcima (92).

5.4. Građa lasera

Svaki laser sastoji se od tri osnovna dijela: laserski medij (aktivna sredina), sistem za pobuđivanje i optički rezonator.

Laserski medij (aktivna sredina) je vrsta atoma ili molekule čiji su elektroni uključeni u proces nastanka lasera, a koji određuje specifičnu valnu duljinu lasera i po kojoj laseri nose ime. Aktivni medij može biti u plinovitom, tekućem ili čvrstom agregatnom stanju (92).

Sistem za pobuđivanje služi kao izvor inicijalne energije (električne, kemijske i optičke) koja u aktivnom mediju potiče stimuliranu energiju.

Optički rezonator je sastavljen od dva paralelna visokopolirana ogledala, od kojih je jedno potpuno reflektirajuće, a drugo djelomično reflektirajuće koje je postavljeno na izlaz laserske komore. Potpuno reflektirajuće ogledalo ima ulogu da sve stvorene fotone

reflektira natrag u laserski medij, dok djelomično reflektirajuće ogledalo reflektira većinu fotona i vraća ih natrag, u laserski medij ali nekim fotonima omogućava prolazak kroz njega i na taj način se stvara laserska zraka sa svim karakteristikama. Laserska zraka prolazi kroz konvergentni sustav leća koje fokusiraju lasersku zraku na malu površinu ciljanog područja (92).

6. PODJELA LASERA

Laseri se mogu podijeliti prema agregatnom stanju laserskog medija (aktivne sredine), režimu rada lasera, načinu prijenosa i snazi (93).

➤ **Prema agregatnom stanju laserskog medija (aktivne sredine) laserskog sustava:**

- **Plinski laseri:** Helij – Neon (He-Ne), Argon (Ar), Ugljik dioksid (CO₂)
- **Tekući laseri:** Laseri sa lantanidima i organskim bojama
- **Čvrsti laseri:** Rubinski, Neodimijum itrij aluminijski garnet/ Nd:YAG, Erbijevo itrij aluminijski garnet/ Er:YAG, Erbijevo krom itrij aluminijski garnet/Er,Cr:YSGG te Holmijevo itrij aluminijski garnet/ Ho:YAG laseri. Posebnu grupu čvrstih lasera čine diodni/poluprovodični laseri, čiji su glavni predstavnici Galijum Arsenidni (GaAs), Galijum Aluminijski Arsenidni (GaAlAs) laser te Indijum Galijum Arsenidni (InGaAs) laser.

Posebnu kategoriju lasera čine ekscimer laseri (ksenon fluorid/XeF, kripton fluorid/KrF i argon fluorid/ArF) koji emitiraju svjetlost ultraljubičastog (UV) dijela spektra, a odlikuju se malom refleksijom i većom energijom fotona (93).

➤ **Prema načinu rada lasera:**

- **Kontinuirani način rada** označava kontinuirano zračenje lasera, gdje se od trenutka aktivacije, pa sve do prestanka rada lasera, emisija laserskog zračenja ne mijenja, odnosno laserske zrake imaju jednak intenzitet i jednake osobine. Laserski sustavi

koji za karakteristiku imaju kontinuirani način rada mogu sadržavati dodatni mehanički zatvarač s vremenskim mehanizmom, koji može proizvoditi impulse kao što je slučaj kod CO₂ ili diodnih lasera. Ovakav način rada se koristi kako bi se izbjegli neželjeni učinci kontinuiranog načina rada lasera, kao što je termalno oštećenje ciljnog biološkog tkiva koji se iradira.

- **Pulsni način rada** karakteriziran je nekontinuiranim zračenjem, odnosno emisijom laserskog zračenja koja traje samo za vrijeme trajanja impulsa. Predstavnicima pulsnog načina rada lasera su Er:YAG, Nd:YAG, Er,Cr:YSGG laseri. Dužina trajanja jednog impulsa i vrijeme između dva sljedeća impulsa tj. frekvencija (Hz) važni su parametri lasera. Ukoliko je frekvencija jednog lasera 45 Hz, to znači da se pulsevi ponavljaju 45 puta u jednoj sekundi, što omogućuje djelovanju laserske energije velike gustoće da na maloj površini ima učinak bez znatnijeg termičkog oštećenja biološkog tkiva. Noviji uređaji imaju mogućnost reguliranja duljine trajanja pulsa, što kliničarima daje dodatne mogućnosti korištenja. U novije vrijeme predstavljeni su i superpulsni laserski sistemi, koji imaju puno veću fotonsku energiju (do 50 000 mW). Kratki pulsevi superpulsnih lasera omogućavaju brzu apsorpciju na staničnom nivou i dublju penetraciju u tkiva, u usporedbi s dubinom penetracije kod lasera iste valne duljine, a koji nisu superpulsni (94).

➤ **Prema načinu prijenosa:**

- **Kontaktni**, koji dolaze u kontakt s tkivom na ciljnom mjestu aplikacije.
- **Nekontaktni**, koji ne dolaze u direktan kontakt s tkivom na ciljnom mjestu aplikacije, već se laserske zrake prenose putem laserske ručice.

Postoje fokusirani i paralelni prijenosnici. Paralelni prijenosnici omogućavaju kliničaru držanje prijenosnika na različitoj udaljenosti od tkiva, jer je laserska zraka nepromjenjiva i uvijek je jednakog promjera. Također, postoje ravni i savijeni prijenosnici koji se koriste pri različitim položajima rada i mjesta aplikacije lasera (94).

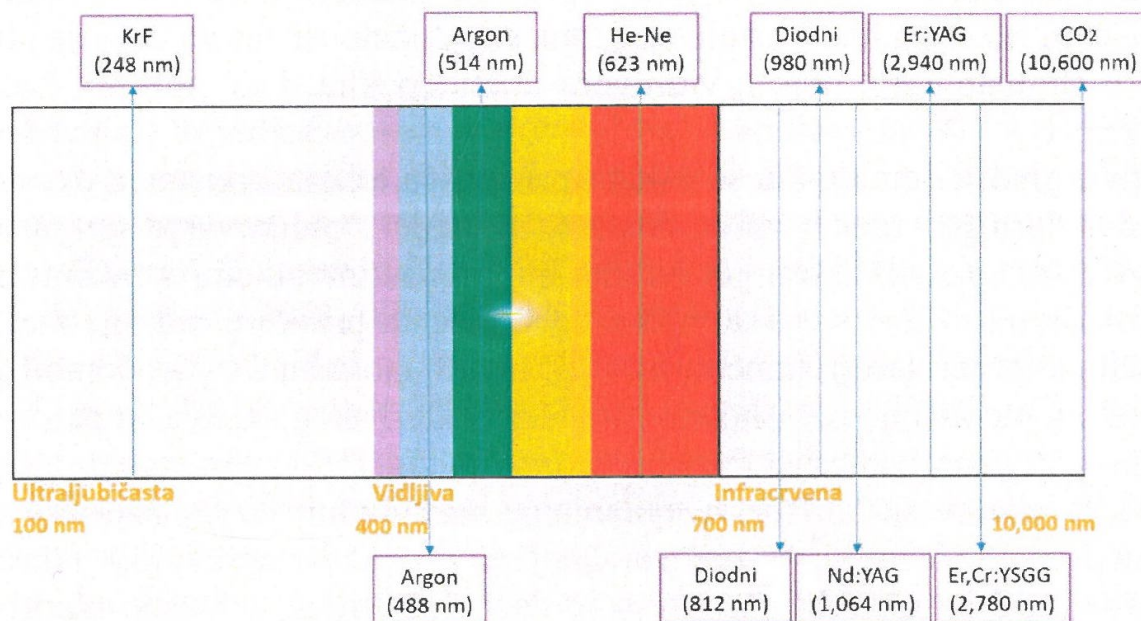
➤ **Prema snazi:**

- **Laseri velike snage** poznati su po izraženim termičkim efektima koji izazivaju destrukciju tkiva. Učinak postižu visokom gustoćom energije i fokusom laserskih zraka. Pri snazi od 1-2 W izazivaju fotokoagulaciju, a pri snazi od 10-20 W služe za rezanje tkiva. Upravo se ovi laseri koriste u kirurgiji tvrdih i mekih tkiva te u restaurativnoj stomatologiji gdje služe za uklanjanje karijesnih lezija cakline i dentina.
- **Laseri male snage (biostimulativni laseri, laseroterapija)** nemaju jako izražene termičke efekte, stoga je njihovo djelovanje prvenstveno korišteno u biostimulaciji aktivnosti stanica te se koriste u prevenciji. Gustoća energije kod laseroterapije je mala, a laserske zrake nisu fokusirane. Snaga ovih lasera je 10-500 mW, koji služe za biostimulaciju, analgeziju i ubrzano cijeljenje tkiva (94).

6.1. Laserski parametri

Parametri koji obilježavaju svaki pojedini laser su: valna duljina, energija lasera te vrijeme ekspozicije/iradijacije (94).

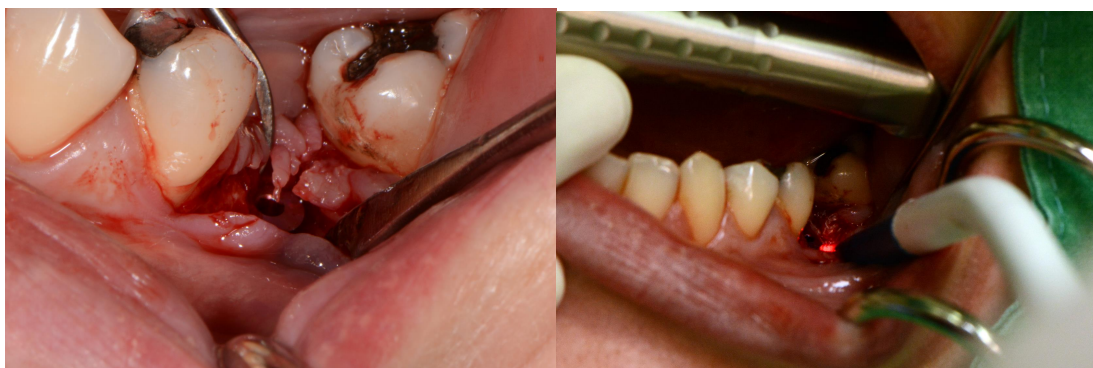- **Valna duljina** je udaljenost između najbližih točaka vala koje imaju istu fazu titranja i obrnuto je proporcionalna frekvenciji (Hz), tj. učestalosti prolaženja vala prostorom u jednoj sekundi. U dentalnoj medicini koriste se laseri valne duljine od 200- 10600 nm (Slika 20).
- **Energija lasera** je sposobnost obavljanja rada lasera (mJ). Od energije zavisi snaga lasera (W).
- **Gustoća snage ili intenziteta** se definira kao koncentracija snage lasera u određenom prostoru (W/m^2).
- **Vrijeme ekspozicije/iradijacije** je dužina ekspozicije tkiva laserom i mjeri se u sekundama (s).



Slika 9. Valne duljine najčešće korištenih lasera u stomatologiji. (Preuzeto s dopuštenjem iz Pavlić V. Primjena lasera u parodontologiji i oralnoj medicini. Medicinski fakultet, Univerzitet u Banjoj Luci; Banja Luka:2018.).

6.2. Erbijum laseri

Erbijum lasere čine Erbijum itrijum aluminijum granat/Er:Yitrijum aluminijum granat laser i Erbijum kromijum itrijum aluminijum granat/Er,Cr:YSSG laser. Er:YAG laser ima kao aktivni medij čvrsti kristal erbijuma s itrijumom aluminijumom i garnetom, koji emitira infracrvenu svjetlost dužinu 2780nm i aktivni medij od čvrstog kristala erbijuma i kromijuma s itrijumom, skandijumom, galijumom i garnetom. Valne duljine erbijum lasera imaju veliki afinitet za hidroksiapatit i postižu najjaču apsorpciju vode od ijedne druge valne duljine lasera. Upravo radi toga se smatraju idealnim laserima kada je riječ o terapiji u parodontologiji, oralnoj kirurgiji i implantologiji jer djeluju na tvrda i meka tkiva. Penetracija laserske zrake ovog lasera je površinska i iznosi oko 5 μ m te je neželjeni učinak termalnog oštećenja pulpe i kosti sveden na minimum. Er:YAG laser stvara čiste, jasne, mikronski precizne rezove. Stvara manju postoperativnu nelagodu za razliku od konvencionalnih metoda pomoću instrumenata. Nisko energetska Er:YAG laseri dokazano utječe na uklanjanje toksina s površine korijena zuba te ima antimikrobno djelovanje (Slika 21) (95).



Slika 10. Primjena Er:YAG lasera u liječenju periimplantitisa. (Ljubaznošću doc.dr.sc. Dragane Gabrić)

6.3. Nd:YAG laseri

Neodimijum itrijum aluminijum garnet/Nd:YAG laser ima čvrsti aktivni medij, garnet kristal kombiniran s rijetkim elementima, itrijumom i aluminijem uz neodimijum. Valna duljina mu je 1064 nm, čije su indikacije za meka tkiva, a najviše za koagulaciju. Ova vrsta lasera ima visoku specifičnost apsorpcije od strane nekih pigmenata, kao što su melanin i hemoglobin, što omogućava dobru hemostazu i dobru vidljivost tijekom operacijskog zahvata mekih tkiva. Ova valna duljina ima penetraciju u meka tkiva od oko čak 6 mm, stoga se mora obratiti pozornost od rizika pregrijavanja kosti i pulpe, ako se radi u neposrednoj blizini zuba. Postoji vjerojatnost da apsorbira pigmente pojedinih bakterija, što ga potencijalno čini idealnim za postizanje baktericidnog učinka (96,97).

6.4. Diodni laseri

Diodni laseri građeni su od čvrstih poluprovodljivih kristala nastalih kombinacijom aluminijuma, galijuma, arsenida i indijuma. Valne duljine diodnih lasera koji se koriste u dentalnoj medicini variraju od 630 do 980 nm. Navedene valne duljine primarno se apsorbiraju od strane pigmentiranih tkiva (melanina) ili hemoglobina. Duboko penetrirajući su tipovi lasera te su indicirani za precizno rezanje mekih tkiva. Zbog toga su indicirani za gingivektomije, frenektomije i frenulektomije te granulacijska tkiva. Nemaju štetni učinak na tvrda tkiva kao što su caklina, dentin i cement. Ako se koriste u kontinuiranom režimu rada treba obratiti

pozornost na potencijalno pregrijavanje ciljnih tkiva te se preporučuje vodeno hlađenje radnog polja. U niskoenergetskim vrijednostima, ovi laseri stimuliraju proliferaciju fibroblasta i djeluju na ubrzanu cijeljenje rane. Također se koriste za bržu epitelizaciju, npr. kod aftoznih ili herpetičnih lezija. Istraživanja pokazuju kako diodni laseri u kombinaciji s fotosenzitivnim sredstvima, kao što su toluidinsko i metilensko modri, imaju baktericidni učinak na *Actinobacillus actinomycetemcomitans*, *Prevotella intermedia* i *Porphyromonas gingivalis* (98).

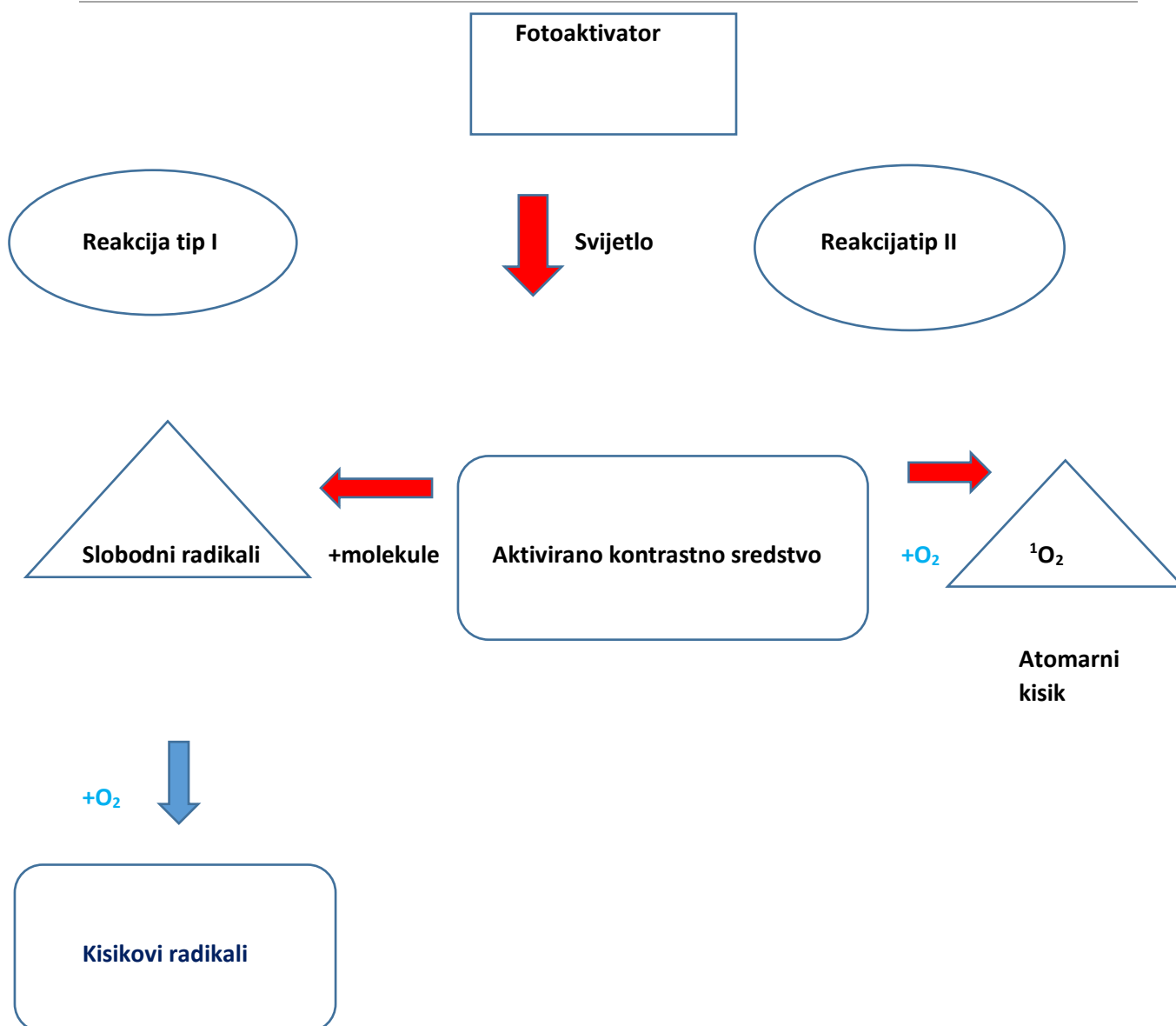
6.4.1. Fotodinamska terapija

Antimikrobna fotodinamska terapija, znana kao i fototerapija i fotokemoterapija, je neinvazivna terapija čija je svrha uklanjanje bakterija i njihovih endotoksina, virusa, gljivica i protozoa. Prednost ovakve metode liječenja je lokalna primjena agensa na koji mikroorganizmi ne stvaraju rezistenciju, ne uzrokuje nepoželjne reakcije organizma te se postupak može ponavljati do željenih rezultata bez štetnih posljedica. aPDT je terapija bazirana na fotokemijskoj reakciji koja uključuje fotoaktivator (PS), izvor svjetlosti i molekularni kisik (slika 23). PS se veže za ciljne stanice te se potom aktivira svjetlošću odgovarajuće valne duljine i prelazi iz osnovnog u više energetska stanje, tzv. „*singlet*“ stanje. Iz tog stanja, PS može ići u dva smjera: vratiti se u osnovno energetska stanje uz emitiranje fluorescencije, ili prijeći u stabilniji oblik, „*triplet*“ stanje. Ono u „*triplet*“ stanju može učiti u dvije različite reakcije s biomolekulama – **tip 1** i **tip 2** (Slika 22) (99).

Tip 1 - zbog nesporenog elektrona, fotoaktivator se reakcijom oksidacije brzo i nepredvidivo spaja s bilo kojom prostorno bliskom molekulom proteina, lipida ili ugljikohidrata uslijed čega nastaju slobodni radikali. Ti radikali su jako reaktivni i spajaju se s endogenim molekularnim kisikom pa nastaju kisikovi radikali (superoksid, hidrogen peroksid, hidroksilni radikali) koji narušavaju integritet staničnih membrana i kao takvi djeluju baktericidno.

Tip 2 - fotoaktivator reagira s molekularnim kisikom, a kao produkt nastaje atomarni kisik (eng. *singlet oxygen*). Atomarni kisik je visoko reaktivan, energetska pobuđen oblik molekularnog kisika i najodgovorniji je za oštećenje ciljnih stanica. On reagira s mnogim biološkim molekulama, kao što su lipidi, proteini i nukleinske kiseline. Poluvrijeme života atomarnog kisika je kratko (0.04 μ s), a radijus djelovanja samo 0.02 μ m. Stoga se reakcija odvija na uskom

području, što dovodi do lokaliziranog odgovora bez utjecaja na udaljene stanice ili organe (99, 100). aPDT dovodi do uništenja deoksiribonukleinske kiseline (DNA) i oštećenja citoplazmatske membrane, zbog čega dolazi do inaktivacije membranskih transportnih sustava ili izlaska staničnog sadržaja (101). Kisikovi radikali i atomarni kisik uzrokuju inhibiciju enzimskih sustava, aglutinaciju proteina te lipidnu peroksidaciju, lančanu reakciju nezasićenih masnih kiselina i slobodnih radikala koja uzrokuje oštećenje stanične stijenke (102). Gvanin je nukleinska baza koja je najosjetljivija na oksidaciju kisikovim radikalima te uzrokuje cijepanje dvostrukog ili jednostrukog DNA lanca (103). Fotodinamskom terapijom se ne ubijaju samo bakterije, već se uništavaju i njihovi endotoksini, poput lipopolisaharida (Slika 23). Lipopolisaharidi uništeni aPDT-om ne stimuliraju produkciju upalnih citokina, nego im se direktno smanjuje biološka aktivnost. Također, fotoaktivator penetrira kroz epitel u vezivo te kao takav može uspješno djelovati na mikroorganizme i njihove produkte koji prođu epitelnu barijeru i koloniziraju se u vezivnom tkivu (104). Za vrijeme aPDT-a, uništavaju se samo stanice koje akumuliraju PS i do kojih prodre svjetlost, stoga se aPDT može ponavljati i nekoliko puta bez rizika da uzrokuje kumulativnu toksičnost (105). Metilenska (MM) i toluidinska modrila O (TMO) su se dokazala učinkovitim u eradikaciji *P. gingivalis*, *Fusobacterium nucleatum* (*F. nucleatum*), *A. actinomycetemcomitans* (106), *S. mutans*, *S. sobrinus*, *Lactobacillus casei*, *Actinomyces viscosus* (107) i *Candide albicans* (108). Kurkumin ima značajnu ulogu protiv *Candide albicans*, *C.tropicalis* i *C.glabrata* (109), a Rose Bengal protiv *Enterococcus faecalis* (110). Upravo su to fotoaktivatori koji se najčešće koriste u aPDT-u (111).



Slika 11. Shematski prikaz fotokemijske reakcije.

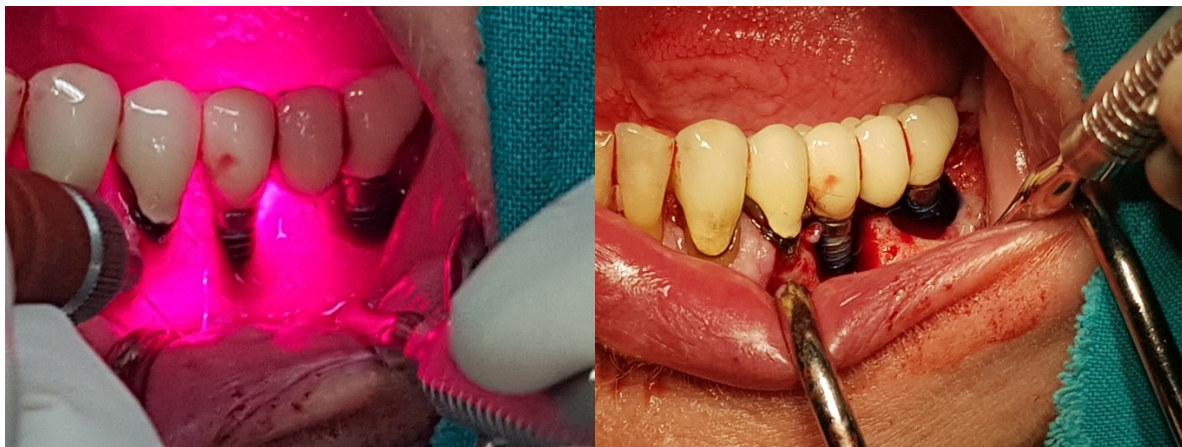
U aPDT-u se koriste različite valne duljine svjetlosti, a izvori se dijele na koherentne (laseri) i nekoherentne (LED (eng. *light emitting diodes*) svjetiljke).

U aPDT-u koriste se laseri niske snage, 30-100 mW, i valne duljine između 630 i 900 nm (112). U tu svrhu se koriste helij-neon laseri (633 nm, crveno svjetlo), Nd:YAG laser (353 nm, ultraljubičasto svjetlo) i diodni laseri (635-980 nm, infracrveno svjetlo). Diodni laseri funkcioniraju slično kao svjetleće diode, samo što se u laseru nosači (elektroni i šupljine) nalaze

u intrinzičnoj regiji, regiji između P i N semikonduktora. Nedostaci lasera su visoka cijena, česti kvarovi i zahtjevno održavanje (113).

Svjetleća dioda ili LED je poluvodički elektronički element koji električni signal pretvara u optički, odnosno svjetlost. Kada se primjeni odgovarajući napon na diodu, elektroni iz N semikonduktora se spajaju s elektronskim šupljinama iz P semikonduktora unutar uređaja i oslobađaju energiju u obliku fotona. Taj efekt se naziva elektroluminiscencija (114). LED lampe mogu emitirati tri boje vidljivog svjetla: crvenu (610-760 nm), zelenu (500-570 nm) i plavu (450-600 nm) te infracrvenu svjetlost (>760 nm). Iako svjetlost koju diode emitiraju nije monokromatska, kao što je to slučaj kod lasera, emitiraju svjetlost visokog intenziteta i širokog spektra valnih duljina, što omogućava korištenje različitih fotoaktivatora.

Njihova prednost je veliko polje obasjavanja, niža cijena i manja veličina uređaja. Glavni nedostatak ovih lampi je otežano usmjeravanje svjetla na ciljno tkivo zbog širokog spektra valnih duljina te u odnosu na lasere, slab kapacitet penetracije svjetlosti kroz tkivo (115).



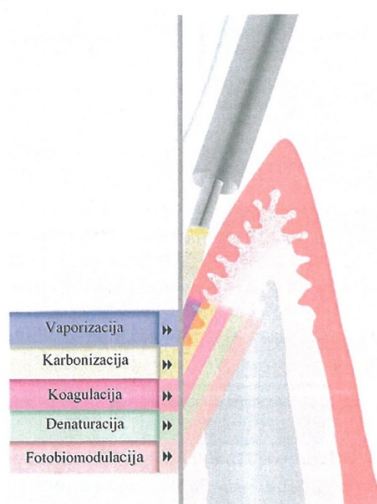
Slika 12. Primjena fotodinamske terapije visokoenergetskim laserom u liječenju periimplantitisa. (Ljubaznošću doc.dr.sc. Dragane Gabrić)

6.5. CO₂ laseri

CO₂ laser je plinski laser i radi na valnoj duljini od 10600 nm, u infracrvenom dijelu spektra. Radi u kontinuiranom ili pulsnom režimu rada. Svjetlosna energija je odlično apsorbirana u vodi, gotovo kao i kod erbijum lasera. Lako i precizno reže meka tkiva, ali i koagulira te samim time omogućava dobru preglednost kirurškog polja. Ima slabu penetraciju u dublja tkiva te se koristi i u terapiji oralnih mukoznih lezija. CO₂ laser ima i niz negativnih osobina koje se odnose na tvrda tkiva u smislu njihovog potencijalnog topljenja kod korištenja neadekvatne snage lasera ili dugotrajnom iradijacijom (Slika 24) (96).

7. Fotobiomodulacija

Naziv biostimulacija je unaprijeđen nazivima: niskoenergetsko lasersko zračenje, fotobiomodulacija, laseroterapija (eng. Low-level laser therapy/LLLT; low-level laser irradiation/LLLI). Fotobiomodulacija može nastati i sinkrono uz zračenje tkiva visokoenergetskim laserima, gdje određena količina laserske energije u dubljim ili susjednim tkivima od ciljnog mjesta zračenja, izaziva stimulaciju stanica i tkiva (116).



Slika 13. Učinak visokoenergetskog lasera na tkiva. (Preuzeto iz Pavlić V. Primjena lasera u parodontologiji i oralnoj medicini. Medicinski fakultet, Univerzitet u Banjoj Luci; Banja Luka:2018.

Fotobiomodulacija uzrokuje povećanje staničnog metabolizma i tkivnu regeneraciju bez neželjenih učinka. Također, ima antiinflamatorni i antiedematozni efekt na ciljane stanice i poznato je da djeluje analgezijski na boli različite etiologije (116).

Učinak fotobiostimulacije na cijeljenje rane

Cijeljenje rana je veoma kompleksan proces koji obuhvaća niz složenih reakcija stanica i odgovora organizma. Cijeljenje rane može biti primarno (*per primam intentionem*) ili sekundarno (*per secundam intentionem*), koje su u osnovi procesa cijeljenje slične i događaju se u nekoliko faza. Stanice u cijeljenju imaju tendenciju u rekonstruiranju tkiva, kako je bilo prije intervencije, migracijom, proliferacijom i diferencijacijom stanica te sintezom ekstracelularnog matriksa. Mehanizmi kojima se pokušava vratiti narušeni integritet tkiva odvija se preko bioloških medijatora, faktora rasta (117). Najbrojniji i najutjecajniji među njima su epidermalni faktor rasta (eng. *Epidermal growth factor/EGF*), faktor rasta podrijetlom iz trombocita (eng. *Platelet derived growth factor/PDGF*), fibroblastični faktor rasta (eng. *Fibroblasts growth factor/FGF*), transformirajući faktor rasta alfa i beta (eng. *Transforming growth factor TGF- α , TGF- β*) i proinflamatorni citokini, od kojih su najznačajniji interleukin-1 α (IL-1 α), interleukin-1 β (IL-1 β), interleukin-6 (IL-6) i faktor nekroze tumora TNF- α . U literaturi koji ukazuju da korištenje niskoenergetskih lasera ubrzava proces zarastanja rane pozitivnim stimuliranjem tkiva i stanica (117).

Do sada je objavljen veći broj studija koje ukazuju na brže cijeljenje mekog tkiva fotobiomodulacijom, promocijom proliferacije fibroblasta *in vitro*. Biostimulacijski efekti niskoenergetskog laserskog zračenja na fibroblaste su dokazani korištenjem gotovo svih dostupnih valnih duljina pri nižim dozama, dok su veće doze bile suprimirajuće. Smatra se da fotobiomodulacija ubrzava proliferaciju fibroblasta stimulacijom FGF-a, koji stimulira proliferaciju i diferencijaciju fibroblasta. Fotobiomodulacija može ubrzati cijeljenje rane transformirajući fibroblaste u miofibroblaste, koji su zaduženi za kontrakciju rane. Također, objavljeno je više radova koji objašnjavaju pozitivan efekt lasera niske energije na osteoblaste i cementoblaste Er:YAG laserima. Antiinflamatorni i antiedematozni efekt laseroterapije se objašnjava povećanom fagocitozom nutrofilnih leukocita i /ili makrofaga, povećavajući njihov broj i sveukupnu stimulaciju celularnog i humoralnog imuniteta (118).

8. PREVENCIJA PERIIMPLANTATNIH BOLESTI

Visoka stopa uspješnosti generalna je percepcija implanto-protetske terapije. Međutim, infekcije, kao što su periimplantatni mukozitis i periimplantitis, su dobro dokumentirane i smatraju se sastavnim značajkama implantata koji su bili postavljeni između 5 do 10 godina.

Periimplantatne bolesti su u porastu i zasad ne postoje koncepti liječenja koji jamče zagwarantirani uspjeh, stoga je njihova prevencija od velike važnosti.

Krvarenje nakon sondiranja, važan je klinički kriterij što karakterizira periimplantatni mukozitis. Dugoročnim praćenjem (9-14 godina) implantoloških pacijenata, u 77% slučajeva bio je prisutan periimplantatni mukozitis (1). Studije su pokazale kako osobe koje u anamnezi imaju parodontnu bolest imaju povećani rizik od nastanka periimplantatnih bolesti (10-12).

Kroz individualni pristup svakom pacijentu i dobrim planiranjem postave implantata te ispravnom tehnikom postave, smanjuje se faktor rizika nastanka te sve češće bolesti. Naravno, uz dobru pacijentovu suradnju, redovita mehanička i kemijska kontrol plaka te redovite kontrole uz RTG praćenje te eliminacija rizičnih faktora (pušenje, sistemske bolesti, parodontitis) najbolja je preventivna mjera. Tijekom recalla provjeravaju se klinički simptomi poput krvarenja pri sondiranju, dubine sondiranja i pojave recesija (10-12).

Kratko nakon što se implantati postave u preparirano ležište, glikoproteini iz sline adheriraju na eksponiranu titansku površinu te je sloj glikoproteina već tada koloniziran mikroorganizmima (7-10). *Peptostreptococcus micros*, *Fusobacterium nucleatum* i *Prevotella intermedia* dominiraju kao subgingivni mikroorganizmi (8). Periimplantatne bolesti povezuju se s gram negativnom anaerobnom florom sličnom kakva se nalazi i kod pacijenata s parodontitisom, također i velik broj parodontnih patogena, uključujući *Aggregatibacter actinomycetem comitans*, *Porphyromonas gingivalis*, *Prevotella intermedia*, *Tannerella forsythia* i *Treponema denticola* povezuju se i s periimplantatnim bolestima (11). Periimplantatna mukoza titanskog implantata ima mnogo sličnosti s gingivom prirodnog zuba. Kao gingiva oko zuba, periimplantatna mukoza stvara manžetu oko titanske protetske nadogradnje dobro je keratinizirani oralni epitel, ali su vlakna u odnosu na zub paralelna s površinom protetske nadogradnje. Također, kod periimplantatne mukoze suprakrestalna krvna opskrba je slabija te je spojni epitel dulji. Agregacija bakterija koja je u kontaktu s periimplantatnom mukozom dovodi do upale i povećane dubine sondiranja, slično procesu kao kod zuba (1). Stanice koje proizvode elastazu registrirane su da se češće nalaze u lezijama periimplantatnih bolesti nego kod parodontitisa, stoga su periimplantatne bolesti više akutniji tip upale (16). Zbog kolagenih vlakana periimplantatne mukoze koja idu u paralelnom smjeru s protetskom nadogradnjom zbog nakupljanja plak, a upala progredira u apikalnom smjeru (17). Periimplantitis, kao i parodontitis, ima multifaktorijalnu etiologiju i neki pojedinci su skloniji njegovom razvitku od drugih. Dugoročne kliničke studije pokazale su značajnu korelaciju između loše oralne higijene i periimplantatnih bolesti (20,21). Preostali zubi zahvaćeni parodontitisom mogu biti rezervoar parodontopatogenih bakterija te time mogu kompromitirati implantološku terapiju (28). *Aggregatibacter actinomycetem comitans*, *Porphyromonas gingivalis* perzistiraju i u bezuboj čeljusti kod pacijenata s poviješću parodontitisa (29). Pušenje je bitan rizični faktor kod parodontnih bolesti, tako je povećani rizik i kod periimplantatnih bolesti, gubitka marginalne kosti i gubitka implantata (35,36,37). Povezanost diabetesa mellitusa i parodontitisa odavno je dokazana, kod osoba koje imaju lošu metaboličnu kontrolu imaju povećan rizik od periimplantitisa te je dokazano da postoji povećana razina protuupalnih citokina koji povećavaju upalnu reakciju. Stoga, pacijenti s dijabetesom trebaju redovito kontrolirati razinu glukoze u krvi koja bi trebala biti ispod 8 mmola/L (36). U studiji gdje su se 12-15 godina pratili pacijenti s ugrađenim implantatima, na kojima je nastala resorpcija kosti,

utvrđeno je da je okluzijsko preopterećenje manji rizični faktor od loše oralne higijene i pušenja. Tijekom prve godine od ugradnje implantata nastaje fiziološki gubitak marginalne kosti (49,50). Esposito i suradnici su dokazali da premedikacija od 2 grama amoksicilina 1 sat prije operativnog zahvata značajno smanjuje rizik od postoperativne infekcije (53). Povećana dubina sondiranja s vremenom povezana je s resorpcijom kosti (60). Krvarenje pri sondiranju izuzetno je važan dijagnostički kriterij jer ukazuje je li periimplantatna mukoza stabilna i zdrava ili inflamirana, a ukoliko postoji krvarenje riječ je o upali (61). Radiografska analiza također je jedna od najčešćih dijagnostičkih metoda za utvrđivanje gubitka kosti oko implantata. Gubitak oseointegracije rezultira radiolucentnom linijom uz površinu implantata (62). Četvorozidni, kraterasti, koštani defekt karakteriziran je gubitkom kosti od 360 stupnjeva oko implantata. Ako je alveolarni greben prostorno limitiran i nedostaje vestibularna ili oralna stijenka, defekt se karakterizira kao trozidni koštani defekt koji iznosi 270 stupnjeva. Ako nedostaju vestibularna ili oralna stijenka govorimo o dvozidnom koštanom defektu. Ako je implantat postavljen distalno od zuba, koštani defekt može ostati na distalnoj strani zuba, što rezultira jednozidnim koštanom defektom. Dehiscijencije se javljaju kod pogrešnog pozicioniranja implantata i pogrešnog izbora implantata, što je najčešće kad je implantat postavljen previše vestibularno ili ako promjer implantata ne odgovara širini grebena. Ovi defekti su posljedica vertikalne resorpcije kosti, ako nema koštanih zidova riječ je o horizontalnoj resorpciji kosti (64). Specijalno dizajnirani ručni titanski instrumenti napravljeni su za mehaničko uklanjanje biofilma s površine implantata kao glavnim ciljem, kako bi reducirali mogućnost oštećenja na površini implantata. Uz ručne instrumente, koriste se i zvučni i ultrazvučni instrumenti s pripadajućim nastavcima kako bi se, ujedno uz mehaničko uklanjanje biofilma, učinio i debridman i time spriječilo nakupljanje ostataka materijala od instrumenata nastalih čišćenjem i time ometali cijeljenje (68). Terapija može biti nekirurška i kirurška, slično kao i kod paradontnih bolesti, započinje se uvijek s nekirurškim pristupom iz dva razloga. Prvi, da se uspostavi pravilna oralna higijena, a drugi kako bi se dobio povoljan odgovor tkiva (70,71). U novije vrijeme terapija laserima sve je češća te se koriste diodni i erbijum laseri. Upotreba Er:YAG lasera može imati nešto bolje rezultate nad konvencionalim mehaničkim čišćenjem. Er:YAG laserom sigurno se može odstraniti granulacijsko tkivo iz koštanog defekta i učiniti debridman površine implantata uz baktericidni učinak (79-81). Među diodnim laserima najčešće je korištena fotodinamska terapija koja također ima antimikrobni učinak, ali prethodno je potrebno mehanički odstraniti biofilm i granulacijsko tkivo. Obzirom da je je nekirurška

terapija prvi izbor terapije kao pripremna faza, često nedovoljna u terapiji periimplantitisa te je u većini slučajeva potreban i kirurški pristup. Uspostavom pravilne oralne higijene postiže se bolje cijeljenje rane nakon kirurškog pristupa. Glavni cilj kirurškog pristupa je omogućiti pravilan pristup za dekontaminaciju i debridman inficirane površine implantata. Također je moguća upotreba i erbijum te diodnih lasera, fotodinamske terapije, uz antibiotsku potporu (83). Citrična kiselina, kloramini, tetraciklin hidroklorid, klorheksidin diglukonat, vodikov peroksid i natrij hipoklorit su kemijska sredstva koja se mogu koristiti (67). Ovisno o vrsti i mjestu koštanog defekta koji se detektira uvidom u kirurško polje, odlučuje se o resektivnom ili regenerativnom pristupu. Ukoliko se radi o estetskoj zoni, resektivni pristup se izbjegava kako se ne bi narušila estetika. Apikalno pomaknuti režanj, implantoplastika i osteoplastika koštanog defekta većinom su indikacije za stražnju regiju gdje estetika nije primarna. Nakon nekirurške i kirurške terapije slijedi potporna terapija ili faza održavanja postojećeg stanja. Motivacijom pacijenta i uspostavom pravilne oralne higijene kroz mehaničku i kemijsku kontrolu plaka antiseptičnim tekućinama na bazi 0,2%-tnog klorheksidin diglukonata održava se postojeće stanje. Redovitim kliničkim i radiološkim pregledom i dalje ne postoje čvrsti znanstveni dokazi o dugoročnoj uspješnosti terapije (84,85). Eksplantacija može biti preporučena kod uznapredovalih oblika periimplantitisa uz veliki gubitak kosti. Iako je implantat mehanički stabilan, eksplantacija može biti terapija izbora (86).

Implantoprotetska terapija rješenje je problema djelomične i potpune bezubosti. Bez obzira što se obavlja u velikom broju, sve je veći problem pojava periimplantantnih bolesti. Najveća komplikacija zasigurno je periimplantitis kod kojeg dolazi do gubitka potpornog tkiva oko implantata i ako se ne liječi, u krajnjem slučaju rezultira eksplantacijom implantata. Veliki izazov današnjice svakako je liječenje periimplantantnih bolesti. Nekirurška terapija indicirana je kod periimplantatnog mukozitisa, dok je kod daljnje progresije bolesti i pojave periimplantitisa nekirurška terapija samo uvod u liječenje, gdje kao glavna faza liječenja dolazi kirurška terapija. Ovisno o vrsti koštanih defekata i o regiji u kojoj se nalaze implantati koristimo regenerativne ili resektivne kirurške metode. Sve više kliničara u upotrebu uključuju diodne ili erbijum lasere, za koje istraživanja govore kako ipak ima prednosti u odnosu na konvencionalno liječenje. Fotodinamska terapija je najčešće korištena metoda liječenja diodnim laserom, kojom se vrši dezinfekcija površine implantata, uz prethodno mehaničko čišćenje.

Iako je postignut veliki napredak u terapiji periimplantantnih bolesti, još uvijek se ne može jamčiti predvidljive rezultate liječenja i samo se nastoji usporiti tijek bolesti. Dakle, još se uvijek traga za najboljom metodom liječenja periimplantantnih bolesti koja će jamčiti predvidljive rezultate.

11. LITERATURA

1. Pontoriero R, Tonnetti MP, Carnevale G, Mombelli A, Nyman SR, Lang NP, Experimentally induced peri-implant mucositis. A clinical study in humans. *Clin Oral Implants Res.* 1994;5(4):252-9.
2. Mombelli A, Lang NP. The diagnosis and treatment of peri-implantitis. *Periodontol 2000.* 1998;17:63-76.
3. Augthun M, Conrads G. Microbial findings of deep peri-implant bone defects. *Int J Oral Maxillofac Implants.* 1997;12(1):106-12.
4. Salcetti JM, Moriaty JD, Cooper LF, Smith FW, Collinns JG, Socransky SS, Offenbacher S. The clinical microbial and host response characteristics of the failing implant. *Int J Oral Maxillofac Implants.* 1997;12(1):32-42.
5. Leonhardt A, Berglundh T, Ericsson I, Dahlen G, Putative periodontal pathogens on titanium implants and teeth in experimental gingivitis and periodontitis in beagle dogs. *Clin Oral Implants Res.* 1992;3(3):112-9.
6. Quirynen M, De Soete M, van Steenberghe D. Infectious risks for oral implants: a review of the literature. *Clin Oral Implants Res.* 2002;13(1):1-19
7. Quirynen M, Vogels R, Peeters W, van Steenberghe D, Naert I, Haffajee A. Dynamics of initial subgingival colonisation of „pristine,, peri-implant pockets. *Clin Oral Implants Res.* 2006;17(1):25-37.
8. van Winkelhof AJ, Goene RJ, Benschop C, Folmer T. Early colonisation of dental implants by putative periodontal pathogens in partially edentulous patient. *Clin Oral Implants Res.* 2000;11(6):511-52.
9. Fürst M, Salvi GE, Lang NP, Persson GR. Bacterial colonisation immediately after installation on oral titanium implants. *Clin Oral Implants Res.* 2007;18(4):501-8.
10. Salvi GE, Fürst MM, Lang NP, Persson GR. One year bacterial colonisation patterns of staphylococcus aureus and other bacteria on implants and adjacent teeth. *Clin Oral Implants Res.* 2008;19(3):242-8.
11. Hultin M, Gustafsson A, Halström H, Johansson LA, Ekfeldt A, Klinge B. Microbiological findings and host response in patients with periimplantitis. *Clin Oral Implants Res.* 2002;13(4):349-58.

12. Leonhardt Å, Renvert S, Dahlén G. Microbial findings et failing implants. *Clin Oral Implants Res.* 1999;10(5):339-45.
13. Renvert S, Roos- Jansåker AM, Lindahl C, Renvert H, Persson GR. Infection et titanium implants with or without a clinical diganosis of inflammation. *Clin Oral Implants Res.* 2007;18(4):509-16.
14. Leonhardt Å, Adolfsson B, Lekholm U, Wikström M, Dahlén G. A longitudinal microbiological study on osseointegrated titanium implants in partially edentulous patients. *Clin Oral Implants Res.* 1993;4(3):113-20.
15. Berglundh T, Ericsson I, Dahlén G, Leonhardt Å. Putative periodontal pathogens on titanium implants and teeth in experimental gingivitis and periodontitis in beagle dogs. *Clin Oral Implants Res.* 1992;3(1):112-19.
16. Gualini F, Berglundh T. Immunohistochemical characteristics of inflammatory lesions at implabts. *J. Clin Periodontol* 2003;30(1):14-8.
17. Abrahamsson I, Berglundh T, Lidhe J. Soft tissue respose to plaque formatio at differet implat systems. A comparative study i the dog. *Clin Oral Implants Res.* 1998;9(2):73-9.
18. Lindhe J, Berglundh T, Ericsson I, Liljenberg B, Marinello C. Experimental breakdown of peri- implant and periodontal tissues. A study in the beagle dog. *Clin Oral Implants Res.* 1992;3(1):9-16.
19. Konttinen YT, Lappalainen R, Laine P, Kitti U, Santavirta S, Teronen O. Immunohistochemical evaluation of inflammatory mediators in failing implants. *Int J Periodontics Restorative Dent.* 2006;26(2):135-41.
20. Lindquist LW, Carlsson GE, Jemt T. A prospective 15-year follow-up study of mandibular fixed prostheses supported by osseoinntegrated implants. Clinical results and marginal bone loss. *Clin Oral Implants Res.* 1996;7(4):329-36.
21. Ferreira SD, Silva GL, Cortelli JR, Costa JE, Costa FO. Prevalennce and risk variables for peri-implant disease in Brazilian subjects. *J Clin Periodontol.* 2006;33(12):929-35.
22. Serino G, Ström C. Peri-implantitis in partially edentulous patients: Association with inadequate plaque control. *Clin Oral Implants Res.* 2009;20(2):169-74.
23. Van der Weijden GA, vann Bemmelm KM, Renvert S. Implant therapy in partially edentulous, periodontaly compromised patients: a review *J Clin Periodontol* 2005;32(5):506-11.

24. Schou S, Holmstrump P, Worthington HV, Esposito M. Outcome of implant therapy in patients with previous tooth loss due to periodontitis. *Clin Oral Implants Res.* 2006;17(suppl 2):104-23.
25. Karoussis IK, Kotsovilis S, Fourmouis I. A comprehensive and critical review of dental implant prognosis in periodontally compromised partially edentulous patients. *Clin Oral Implants Res.* 2007;18(6):669-79.
26. Quirynen M, Abarca M, Van Assche N, Nevins M, Van Steenberghe D. Impact of supportive periodontal therapy and implant surface roughness on implant outcome in patients with a history of periodontitis. *J Clin Periodontol.* 2007;34(9):805-15.
27. Renvert S, Persson GR. Periodontitis as a potential risk factor for peri-implantitis. *J Clin Periodontol.* 2009;36(suppl 10):9-14.
28. Quirynen M, Papaioannou W, van Steenberghe D. Intraoral transmission and the colonization of oral hard surfaces. *J Periodontol.* 1996;67(10):986-93.
29. Quirynen M, Van Assche N. Microbial changes after full mouth tooth extraction, followed by 2-stage implant placement. *J Clin Periodontol.* 2011;38(6):581-89.
30. Fürst M, Salvi GE, Lang NP, Persson GR. Bacterial colonization immediately after installation of oral titanium implants. *Clin Oral Implants Res.* 2007;18(4):501-8.
31. Quirynen M, Vogels R, Peeters W, van Steenberghe D, Naert I, Haffajee A. Dynamics of initial subgingival colonisation of „pristine“ peri-implant pockets. *Clin Oral Implants Res.* 2006;17(1):25-37.
32. Van Winkelhof AJ, Goene RJ, Benschop C, Folmer T. Early colonization of dental implants by putative periodontal pathogens in partially edentulous patients. *Clin Oral Implants Res.* 2000;11(6):511-20.
33. Quirynen M, De Soete M, van Steenberghe D. Infectious risks for oral implants: A review of the literature. *Clin Oral Implants Res.* 2002;13(1):1-19.
34. Renvert S, Roos-Jansåker AM, Lindhal C, Renvert H, Rutger Persson G. Infection at titanium implants with or without a clinical diagnosis of inflammation. *Clin Oral Implants Res.* 2007;18(4):509-16.
35. Rinke S, Ohl S, Ziebolz D, Lange K, Ekiholz P. Prevalence of peri-implant disease in partially edentulous patients: A practice-based cross-sectional study. *Clin Oral Implants Res.* 2011;22(8):826-33.

36. Roos- Jansåker AM, Renvert H, Lindahl C, Renvert S. Nine to fourteen year follow-up of implant treatment. Part III: Factors associated with peri-implant lesions. *J Clin Periodontol.* 2006;33(4):296-301.
37. Heitz-Mayfield LJ. Peri-implant diseases: diagnosis and risk indicators. *J Clin Periodontol.* 2008;35(suppl 8):292-304.
38. Albrektsson T, Zarb G, Worthington DP, Eriksson R. The long-term efficacy of currently used dental implants. A review and proposed criteria of success. *Int J Oral Maxillofac Implants.* 1986;1(1):11-25.
39. Pauletto N, Lahiffe BJ, Walton JN. Complications associated with excess cement around crowns on osseointegrated implants: a clinical report. *Int J Oral Maxillofac Implants* 1999;14(6):865-868.
40. Warrer K, Buser D, Lang NP, Karring T. Plaque-induced peri-implantitis in the presence or absence of keratinized mucosa. An experimental study in monkeys. *Clin Oral Implants Res.* 1995;6(3):131-38.
41. Chung DM, Oh TJ, Shotwell JL, Misch CE, Wang HL. Significance of keratinized mucosa in maintenance of dental implants with different surfaces. *J Periodontol.* 2006;77(8):1410-20.
42. Gotfredsen K, Berglundh T, Lindhe J. Bone reactions adjacent to titanium implants with different surface characteristic subjected to static load. A study in the dog (II). *Clin Oral Implants Res.* 2001;12(3):196-201.
43. Gotfredsen K, Berglundh T, Lindhe J. Bone reactions adjacent to titanium implants subjected to static load. A study in the dog (I). *Clin Oral Implants Res.* 2001;12(1):1-8.
44. Gotfredsen K, Berglundh T, Lindhe J. Bone reactions adjacent to titanium implants subjected to static load of different duration. A study in the dog (III). *Clin Oral Implants Res.* 2001;12(6):552-8.
45. Melsen B, Lang NP. Biological reactions of. Alveolar bone to orthodontic loading of oral implants. *Clin Oral Implants Res.* 2001;12(2):144-52.
46. Gotfredsen K, Berglundh T, Lindhe J. Bone reactions at implants subjected to experimental peri-implantitis and static load. A study in the dog. *J Clin Periodont.* 2002;29(2):144-51.
47. Isidor F. Loss of osseointegration caused by occlusal load of oral implants. A clinical and radiographic study in monkeys. *Clin Oral Implants Res.* 1996;7(2):143-52.

48. Isidor F. Clinical probing and radiographic assessment in relation to the histologic bone level at oral implants in monkeys. *Clin Oral Implants Res.* 1997;8(4):225-64.
49. Miyata T, Kobayashi Y, Araki H, Ohto T, Shin K. The influence of controlled occlusal overload on peri-implant tissue. Part 3: a histological study in monkeys. *Int J Oral Maxillofac Implants.* 2000;15(3):425-31.
50. Miyata T, Kobayashi Y, Araki H, Motomura Y, Shin K. The influence of controlled occlusal overload on peri-implant tissue: a histologic study in monkeys. *Int J Oral Maxillofac Implants.* 1998;13(5):677-83.
51. Lindquist LW, Carlsson GE, Jemt T. A prospective 15- year follow-up study of mandibular fixed prostheses supported by osseointegrated implants. Clinical results and marginal bone loss. *Clin Oral Implants Res.* 1996;7(4):329-36.
52. Karousis IK, Salvi GE, Heitz-Mayfield LJ, Brägger U, Hämmerle CH, Lang NP. Long-term implant prognosis in patients with and without a history of chronic periodontitis: a 10-year prospective cohort study of the ITI dental implant system. *Clin Oral Implants Res.* 2003;14(3):329-39.
53. Esposito M, Grusovin MG, Coulthard P, Oliver R, Worthington HV. The efficacy of antibiotic prophylaxis at placement of dental implants: Cochrane systematic review of randomised controlled clinical trials. *Eur J Oral Implantol.* 2008;9 Suppl 1(2):95-103.
54. Shaffer MD, Juruaz DA, Haggerty PC. The effect of periradicular endodontic pathology on the apical region of adjacent implants. *Oral Surg Med Oral Pathol.* 1998;86:578-581.
55. Sussman HI. Cortical bone resorption secondary to endodontic-implant pathology. A case report. *N Y State Dent J.* 1997;63(9):38-40.
56. Tseng CC, Chen YH, Pang IC, Weber HP. Peri-implant pathology caused by periapical lesion of an adjacent natural tooth: a case report. *Int J Oral Maxillofac Implants.* 2005;20(4):632-35.
57. Esposito M, Hirsch JM, Lekholm U, Thomsen P. Biological factors contributing to failures of osseointegrated oral implants. II. Etiopathogenesis. *Eur J Oral Sci.* 1998;106(3):721-64.
58. Bengazi F, Wennström JL, Lekholm U. Recession of the soft tissue margin at oral implants. *Clin Oral Implants Res.* 1996;7(4):303-10.

59. Roos-Jansåker AM, Renvert H, Lindahl C, Renvert S. Nine to fourteen-year follow up of implant treatment. Part III: Factors associated with peri-implant lesions. *J Clin Periodontol.* 2006;33(4):296-301.
60. Etter TH, Hakanson I, Lang NP, Trejo PM, Caffesse RG. Healing after standardized clinical probing of the peri-implant soft tissue seal: A histomorphometric study in dogs. *Clin Oral Implants Res.* 2002;13(6):571-80.
61. Luterbacher S, Mayfield L, Bragger U, Lang NP. Diagnostic characteristics of clinical and microbiological tests for monitoring periodontal and peri-implant mucosal tissue conditions during supportive periodontal therapy. *Clin Oral Implants Res.* 2000;11(6):521-9.
62. Van Assche N, Jacobs R, Coucke W, van Steenberghe D, Quirynen M. Radiographic detection of artificial intra-bony defects in the edentulous area. *Clin Oral Implants Res.* 2009;20(3):273-79.
63. Leonhardt Å, Renvert S, Dahlen G. Microbial findings at failing implants. *Clin Oral Implants Res.* 1999;10(5):339-45.
64. Isidor F. Loss of osseointegration caused by occlusal load of oral implants. A clinical and radiographic study in monkeys. *Clin Oral Implants Res.* 1996;7(2):143-52.
65. Schou S, Holmstrup P, Stoltze K, Hjørting-Hansen E, Fiehn NE, Skovgaard LT. Probing around implants and teeth with healthy or inflamed peri-implant mucosa/gingiva. A histologic comparison in cynomolgus monkeys (*Macaca fascicularis*). *Clin Oral Implants Res.* 2002;13(2):113-26.
66. Renvert S, Roos-Jansaker A-M, Claffey NN. Non-surgical treatment of peri-implant mucositis and peri-implantitis: A literature review. *J Clin Periodontol.* 2008;35(suppl 8):305-15.
67. Claffey N, Clarke E, Polyzois I, Renvert S. Surgical treatment of peri-implantitis. *J Clin Periodontol.* 2008;35(suppl 8):316-332.
68. Schwarz F, Rothamel D, Sculean A, Georg T, Scherbaum W, Becker J. Effect of Er:YAG laser and the Vector ultrasonic system on the biocompatibility of titanium implants in cultures of human osteoblast-like cells. *Clin Oral Implants Res.* 2003;14(6):784-92.

69. Tawse-Smith A, Duncan WJ, Payne AG, Thomsson WM, Wenstrom JL. Relative effectiveness of powerd and manual toothbrushes inn elderly patients with implant supported mandibular overdentures. *J Clin Periodontol.* 2002;29(4):275-80.
70. Renvert S, Lessem J, Dahlen G, Lindahl C, Svenson M. Mechannical and repeated antimicrobial therapy using a local drug delivery system in the treatment of peri-implantitis: A randomized clinical trial. *J Periodontol.* 2008;79(5):836-44.
71. Renvert S, Samuelsson E, Lindahl C, Persson GR. Mechanical non-surgical treatment od peri-implantitis: A double-blind randomized longitudinal clinical study. I: Clinical results. *J Clin Periodontol.* 2009;36(7):604-9.
72. Mombelli A, Feloutzis A, Bragger U, Lang NP. Treatment of peri-implantitis by a local delivery of tetracycline. Clinical microbiological and radiological results. *Clin Oral Implant Res.* 2001;12(4):287-94.
73. Büchter A, Meyer U, Kruse-Lösler B, Joos U, Kleinheinz J. Sustained release of doxycycline for the treatment of peri-implantitis. Randomised controlled trial. *Br J Oral Maxillofac Surg.* 2004;42(5):439-44.
74. Renvert S, Lessem J, Lindahl C, Svenson M. Treatment of incipient peri-implant infections using topical minocycline microspheres versus topical chlorhexidine gel as an adjunct to mechanical debridment. *J Int Acad Periodontol.* 2004;6(Suppl 4):154-9.
75. Renvert S, Lessem J, Dahlen G, Lindahl C, Svensson M. Topical minocycline microspheres versus topical chlorhexidine gel as an adjunct to mechanical debridment of incipient peri-implant infections: a randomized clinical trial. *J Clin Periodontol.* 2006;33(5):362-9.
76. De Araújo Nobre M, Capelas C, Alves A, Almeida T, Carvalho R, Antunes E, Oliveira D, Cardador A, Malò P. Non-surgical treatment of peri-implant pathology. *Int J Dent Hyg.* 2006;4(2):84-90.
77. Salvi GE, Persson R, Hein-Meifield LJA, Frei M, Lang NP. Adjunctive local antibiotic therapy in treatment of peri-implantitis. II: Clinical and radiographic outcomes. *Clin Oral Implant Res.* 2007;18(3):281-5.
78. Persson GR, Salvi GE, Hein-Meifield LJ, Frei M, Lang NP. Antimicrobial therapy using a local drug delivery system (Arestin) in the treatment of peri-implantitis. I: Microbiological outcomes. *Clin Oral Implant Res.* 2006;17(4):386-93.

79. Kreisler M, Kohnen W, Marinnello C, Götz H, Duschner H, Jansen B, d' Hoedt B. Bactericidal effect of the Er:YAG laser on dental implant surfaces: An in vitro study. *J Periodontol.* 2002;73(11):1292-98.
80. Takasaki AA, Aoki A, Mizutani K, Kikuchi S, Oda S, Ishikawa I. Er:YAG laser therapy for peri-implant infections: a histological study. *Laser Med Sci.* 2007;22(3):143-57.
81. Schwarz F, Bieling K, Nuesry E, Sculean A, Becker J. Clinical and histological healing pattern of peri-implantitis lesions following non-surgical treatment with an Er:YAG laser. *Laser Surg Med* 2006;38(7):663-71.
82. Moëne R, Décaillot F, Andersen E, Mombelli A. Subgingival plaque removal using a new air-polishing device. *J Periodontol.* 2010;81(1):79-88.
83. Heitz-Mayfield LJA, Salvi GE, Mombelli A, Faddy M, Lang NP. Anti-infective surgical therapy of peri-implantitis. A 12-month prospective clinical study. *Clin Oral Implants Res.* 2012;23(2):205-10.
84. Roos-Jansåker AM, Lindahl C, Persson GR, Renvert S. Long-term stability of surgical bone regenerative procedures of peri-implant lesions in a prospective case-control study over 3 years. *J Clin Periodontol.* 2011;38(6):590-97.
85. Schwarz F, Bieling K, Latz T, Nuesry E, Becker J. Healing of intrabony peri-implantitis defects following application of a nanocrystalline hydroxyapatite (Ostim) or a bovine-derived xenograft (Bio-Oss) in a combination with a collagen membrane (Bio-Gide). A case series. *J Clin Periodontol.* 2006;33(7):491-99.
86. Stajčić Z, Stojčev Stajčić LJ, Kalanović M, Đinić A, Divekar N, Rodić M. Removal of dental implants: review of five different techniques. *Int J Oral Maxillofac Surg.* 2016;45(5):641-8.
87. Pavlić V. Primjena lasera u parodontologiji i oralnoj medicini. Medicinski fakultet, Univerzitet u Banjoj Luci; Banja Luka:2018.
88. Wigdor H. Basic physics of laser interaction with vital tissue. *Alpha Omegan.* 2008;101(3):127-32.
89. Dederich DN. Laser/tissue interactionn. *Alpha Omegan.* 1991;84(4):33-6.
90. Coluzzi DJ. Fundamentals of dental lasers: science and instruments. *Dent Clin North Am.* 2004;48(4):751-70.
91. Ball KA: The basics of laser technology. *Nurs Clin North Am.* 1990;25(3):619-34.

92. Ratz JL. Laser physics. *Clin Dermatol*. 1995;13(1):11-20.
93. Choy DS. History of laser sin medicine. *Photomed Laser Surg*. 2014;32(3):119-20.
94. Coluzzi DJ. An overview of laser wavelenghts used in dentistry. *Dent Clin North Am*. 2000;44(4):753-65.
95. Aleksić V, Aoki A, Iwasaki K, Takasaki AA, Wang CY, Abiko Y, Ishikawa I, Izumi Y. Low-level Er:YAG laser irradiation enhances osteoblast proliferation through activation of MAPK/ERK. *Lasers Med Sci*. 2010;25(4):559-69.
96. Aoki A, Mizutani K, Takasaki AA, Sasaki KM, Nagai S, Schwartz F, Yoshida I, Eguro T, Zeredo JL, Izumi Y. Current status of clinnical laser applications in periodontal therapy. *Gen Dent*. 2008;56(7):674-87; quiz 688-9,767.
97. Coluzzu DJ, Covisar RA. Atlas of laser application inn dentistry. Quintessence Publishing Co. 2007:204-7;188-93.
98. Dukić W, Bago I, Aurer A, Roguljić M. Clinical effectiveness of diode laser therapy as adjunct to non-surgical periodontal treatment: a randomized clinical study. *J Periodontol*. 2013;84(8):111-7.
99. Sharman WM, Allen CM, Van Lier JE. Photodynamic therapeutics: Basic principles and clinical applications. *Drug Discovery Today*. 1999;4(11):507-17.
100. Moan J, Berg K. The photodegradation of porphyrins in cells can be used to estimate the lifetime of singlet oxygen. *Photochemistry Photobiology*. 1991;53(4):549–53.
101. Singh H, Khurana H, Singh H, Singh M. Photodynamic therapy: Truly a marriage between a drug and a light. *Muller J Med Sci Res*. 2014;5(1):48-55.
102. Ochsner M. Photophysical and photobiological processes in the photodynamic therapy of tumours. *J. Photochem. Photobiol. B*. 1997;39(1):1-18.
103. Buchko GW, Wagner JR, Cadet J, Raoul S, Weinfeld M. Methylene blue-mediated photooxidation of 7,8-dihydro-8-oxo-2'-deoxyguanosine. *Biochim Biophys Acta*. 1995;1263(1):17-24.
104. Kömerik N, Wilson M, Poole S. The effect of photodynamic action on two virulence factors of gram-negative bacteria. *Photochem Photobiol*. 2000;72(5):676-80.

105. Paschoal MA, Tonon CC, Spolidório DM, Bagnato VS, Giusti JS, Santos-Pinto L. Photodynamic potential of curcumin and blue LED against *Streptococcus mutans* in a planktonic culture. *Photodiagnosis Photodyn Ther.* 2013;10(3):313-9.
106. Wilson M, Dobson J, Harvey W. Sensitization of oral bacteria to killing by low-power laser radiation *Curr. Microbiol.* 1992;25(2):77–81.
107. Allaker RP, Douglas CW. Novel anti-microbial therapies for dental plaque-related diseases. *Int. J. Antimicrob. Agents.* 2009;33(1):8–13.
108. Souza RC, Junqueira JC, Rossoni RD, Pereira CA, Munin E, Jorge AO. Comparison of the photodynamic fungicidal efficacy of methylene blue, toluidine blue, malachite green and low-power laser irradiation alone against *C. Albicans*. *Lasers Med. Sci.* 2010;25(3):385–9.
109. Dovigo LN, Pavarina AC, Carmello JC, Machado AL, Brunetti IL, Bagnato VS. Susceptibility of clinical isolates of *Candida* to photodynamic effects of curcumin. *Lasers Surg. Med.* 2011;43(9):927–34.
110. Shrestha A, Hamblin MR, Kishen A. Photoactivated rose bengal functionalized chitosan nanoparticles produce antibacterial/biofilm activity and stabilize dentin-collagen *Nanomedicine.* 2014;10(3):491–501.
111. Rosa LP, da Silva FC. Antimicrobial photodynamic therapy: A new therapeutic option to combat infections. *J Med Microb Diagn.* 2014;3(4):158.
112. Paschoal MA, Lin M, Santos-Pinto L, Duarte S. Photodynamic antimicrobial chemotherapy on *Streptococcus mutans* using curcumin and toluidine blue activated by a novel LED device. *Lasers Med Sci.* 2015;30(2):885-90.
113. Marmur ES, Schmults CD, Goldberg DJ. A review of laser and photodynamic therapy for the treatment of nonmelanoma skin cancer. *Dermatologic Surgery.* 2004;30(2):264-71.
114. Opel DR, Hagstrom E, Pace AK, et al. Light-emitting Diodes: A Brief Review and Clinical Experience. *Journal Clin and Aesthet Dermatol.* 2015;8(6):36-44.

115. Brancalion L, Moseley H. Lasers and non-laser light sources for photodynamic therapy. *Lasers Med Sci.* 2002;17(3):173-86.
116. Kathuria V, Dhillon JK, Kalra G. Low level laser therapy: A panacea for oral maladies. *Laser Ther.* 2015;24(3):215-5.
117. Dörtbudak O, Haas R, Mallath-Pokorny G. Biostimulation of bone marrow cells with a diode soft laser. *Clin Oral Implant Res.* 2000;11(6):540-5.
118. Peplow PV, Chubg TY, Baxter DG. Application of low level laser technologies for pain relief and wound healing: overview of scientific bases. *Physical Therapy Reviews.* 2010;15 (4):209-13.

12. ŽIVOTOPIS

Luka Marković, rođen je 4. veljače 1989. godine u Puli. Osnovnu i srednju školu završava u Puli. Stomatološki fakultet u Zagrebu završava 2016. godine diplomskim radom na Zavodu za parodontologiju. Tijekom studiranja konstantno asistira u privatnoj ordinaciji i sudjeluje u znanstvenom istraživanju na Zavodu za parodontologiju. Po završetku fakulteta počinje raditi u privatnoj ordinaciji, stavljajući poseban naglasak na parodontologiju, oralnu kirurgiju i implantologiju.

2016. godine upisuje poslijediplomski specijalistički studij Dentalne medicine na Stomatološkom fakultetu u Zagrebu, te 2017. godine započinje sa specijalizacijom iz parodontologije na Zavodu za parodontologiju Stomatološkog fakulteta.