



University of Groningen

Een jong kind met respiratoire acidose en hypoxie door beademing met een systeem voor volwassenen

Joor, Fleur; Markhorst, Dick G; Kneyber, Martin C J; van Heerde, Marc

Published in:
Nederlands Tijdschrift voor Geneeskunde

IMPORTANT NOTE: You are advised to consult the publisher's version (publisher's PDF) if you wish to cite from it. Please check the document version below.

Document Version
Publisher's PDF, also known as Version of record

Publication date:
2011

[Link to publication in University of Groningen/UMCG research database](#)

Citation for published version (APA):

Joor, F., Markhorst, D. G., Kneyber, M. C. J., & van Heerde, M. (2011). Een jong kind met respiratoire acidose en hypoxie door beademing met een systeem voor volwassenen. *Nederlands Tijdschrift voor Geneeskunde*, 155(51), [A3929].

Copyright

Other than for strictly personal use, it is not permitted to download or to forward/distribute the text or part of it without the consent of the author(s) and/or copyright holder(s), unless the work is under an open content license (like Creative Commons).

Take-down policy

If you believe that this document breaches copyright please contact us providing details, and we will remove access to the work immediately and investigate your claim.

Downloaded from the University of Groningen/UMCG research database (Pure): <http://www.rug.nl/research/portal>. For technical reasons the number of authors shown on this cover page is limited to 10 maximum.

Een jong kind met respiratoire acidose en hypoxie door beademing met een systeem voor volwassenen

Fleur Joor, Dick G. Markhorst, Martin C.J. Kneyber en Marc van Heerde

- ACHTERGROND** Bij het beademen van jonge kinderen kunnen problemen ontstaan doordat de beademingsapparatuur de dode ruimte vergroot. Dit kan leiden tot respiratoire acidose en zelfs hypoxie bij het kind.
- CASUS** Een 3 maanden oude jongen had frequent apneus. Dit was reden om hem te beademen. Kort daarop ontwikkelde hij een ernstige respiratoire acidose, hypoxie en circulatoir falen. Dit bleek het gevolg van een grote additionele dode ruimte door gebruik van een beademingscircuit met onderdelen die bestemd waren voor gebruik bij volwassenen. Toen hij beademd werd met een systeem dat voor dit kind geschikt was, trad snel herstel op.
- CONCLUSIE** Als vuistregel is bij jonge kinderen een additionele dode ruimte van maximaal 1,5-2 ml/kg lichaamsgewicht nog acceptabel. Afdelingen waar acute opvang van kinderen plaatsvindt zouden moeten beschikken over materiaal specifiek voor het beademen van jonge kinderen en over een protocol met expliciet aandacht voor de additionele dode ruimte bij beademing.

De acute opvang van kinderen die bedreigd zijn in hun vitale functies is sterk verbeterd in kwaliteit sinds de introductie van scholing in bijvoorbeeld 'advanced paediatric life support' (APLS). De APLS-systematiek is in Nederland breed geaccepteerd door alle medische disciplines die betrokken zijn bij deze opvang.¹ Deze systematiek gaat uit van vroege herkenning van potentieel levensbedreigende aandoeningen en de directe behandeling daarvan. Het vroegtijdig veiligstellen van de luchtweg en waarborgen van de gaswisseling van een kind met dreigend of manifest respiratoir falen is daarin een onbetwist principe.²

Voor het beademen van kinderen zijn specifieke kennis en middelen vereist. Alle 8 academische centra beschikken over een pediatrie intensive care (PICU). Veel vitaal bedreigde kinderen worden echter niet primair naar een academisch ziekenhuis gebracht. In voorkomende gevallen moet dus de periode tussen intubatie en overplaatsing naar een PICU in een van de 8 academische centra worden overbrugd.

Met enige regelmaat zien wij in de klinische praktijk problemen die bij het beademen van jonge kinderen ontstaan door het toevoegen van een te grote dode ruimte (dit is het gedeelte van het respiratoir systeem waar geen gaswisseling plaatsvindt). De gevolgen hiervan kunnen in korte tijd dramatisch zijn; de oplossing is vaak eenvoudig en effectief. Wij beschrijven hier de casus van een patiënt met beademingsproblemen veroorzaakt door een te grote dode ruimte.

VU Medisch Centrum, Amsterdam.

Afd. Kindergeneeskunde: F. Joor, coassistent.

Afd. Intensive Care kinderen: dr. D.G. Markhorst,

en drs. M. van Heerde, kinderarts-intensivisten;

dr. M.C.J. Kneyber, kinderarts-intensivist (tevens:

Beatrix Kinderziekenhuis,

afd. Kindergeneeskunde, UMC Groningen).

Contactpersoon: drs. M. van Heerde

(m.vanheerde@vumc.nl).

ZIEKTEGESCHIEDENIS

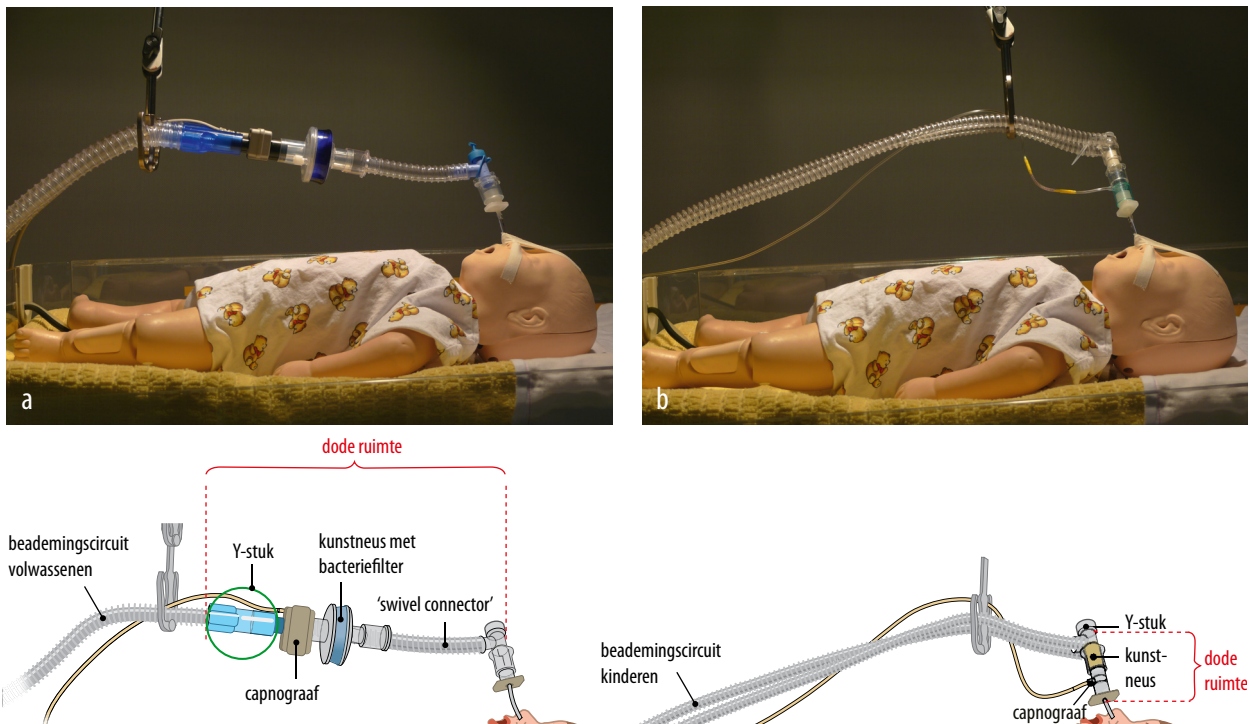
Patiënt A, een prematuur geboren jongen van 3 maanden oud met een lichaamsgewicht van 2,7 kg, werd op de Spoedeisende Hulp van een algemeen ziekenhuis gezien wegens perioden van apneu die gepaard gingen met grauw zien. De transcutaan gemeten zuurstofsaturatie bij ademen van kamerlucht bedroeg 85%. Capillaire bloedgasanalyse toonde een acute respiratoire acidose (referentiewaarden tussen haakjes): pH: 7,12 (7,34-7,46); PCO_2 : 10,3 kPa (4,7-6); HCO_3^- : 25,0 mmol/l (23-30).

Op grond van de frequente apneus werd hij geïntubeerd en beademd. In het daaropvolgende uur verslechterde zijn toestand aanzienlijk, waarop werd besloten tot overplaatsing naar een PICU in een ander ziekenhuis. Patiënt ontwikkelde hypoxie ondanks toedienen van 100% zuurstof en werd hypotensief. Capillaire bloedgasanalyse toonde een forse verergering van de respiratoire acidose: pH: 6,89; PCO_2 : 19,5 kPa; HCO_3^- : 27,9 mmol/l. Bij evaluatie leek een dislocatie van de tube onwaarschijnlijk. De PCO_2 aan het eind van de ademteug ('end-tidal' PCO_2), gemeten door capnografie, was hoog (> 13 kPa). Een röntgenfoto van de thorax toonde een goede positie van de tube, zonder verdere afwijkin-

gen. Over de thorax werden symmetrisch fraaie ademexcursies gezien en het ademgeruis was goed hoorbaar. Inmiddels was het PICU-team voor het begeleiden van het interklinisch transport gearriveerd. Zij zagen dat het beademingscircuit bestond uit een 'swivel connector' (beweeglijk verbindingsstuk), een kunstneus met bacteriefilter en een capnograaf met afmetingen voor gebruik bij volwassenen (figuur a). Op basis hiervan werd geconcludeerd dat de problemen werden veroorzaakt door een te grote additionele dode ruimte. De patiënt werd aangesloten op een speciaal voor jonge kinderen geschikt beademingscircuit, inclusief kunstneus en capnograaf (zie figuur b). Hiermee werd in enkele minuten, met lage beademingsdrukken en een inspiratoire zuurstofconcentratie van 35%, een adequate gaswisseling bereikt. De hemodynamische conditie normaliseerde en patiënt kon 1 dag later zonder complicaties worden gedetubeerd.

BESCHOUWING

Bij patiënt A ontstonden problemen in de gaswisseling door de uitzonderlijk grote additionele dode ruimte. De dode ruimte is het deel van het respiratoir systeem waar geen gaswisseling plaatsvindt. De anatomisch dode ruimte omvat de luchtwegen en verschilt aanzienlijk tus-



FIGUUR Model van een zuigeling met beademingsmateriaal (a) bestemd voor gebruik bij volwassenen en (b) geschikt voor jonge kinderen. Bij het systeem voor volwassenen is de additionele dode ruimte (de ruimte waarin geen gaswisseling plaatsvindt) veel groter.

LEERPUNTEN

sen volwassenen (2,2 ml/kg lichaamsgewicht) en zuigelingen (3 ml/kg).³ Bij beademde patiënten wordt de dode ruimte vergroot door het beademingscircuit dat buiten de patiënt is gelegen. Alle onderdelen die tussen de endotracheale tube en het Y-stuk – de splitsing tussen in- en expiratiebeademingsslang – worden geplaatst, dragen bij aan vergroting van de dode ruimte (zie figuur). De dode ruimte wordt ook vergroot wanneer men bijvoorbeeld een filter plaatst tussen een mond-neusmasker en een ballon voor handmatige beademing.

Als vuistregel geldt dat bij kinderen een additionele dode ruimte van maximaal 1,5-2 ml/kg lichaamsgewicht acceptabel is.⁴ Bij patiënt A lag dit maximum op 5,4 ml. Wordt dit volume overschreden dan ontstaat 'rebreathing'; dit houdt in dat de patiënt bij elke ademteug de uitgeademde lucht geheel of gedeeltelijk opnieuw inademt. Op die manier leidt een te grote additionele dode ruimte tot onvoldoende alveolaire gasverversing, met hypercapnie en hypoxie als gevolg.⁵ Het optreden van rebreathing kan herkend worden aan een hoge CO₂-spanning in de uitademingslucht bij capnografie.

Het is gebruikelijk onderdelen tussen de endotracheale tube en het Y-stuk van het beademingscircuit te plaatsen. De swivel connector vergroot de bewegingsvrijheid van de patiënt en vereenvoudigt de verzorging; bij patiënt A bedroeg de dode ruimte hiervan 30 ml. De dode ruimte van de kunstneus was 55 ml. De kunstneus bevochtigt passief de ingeademde lucht en voorkomt in combinatie met een bacteriefilter contaminatie van het beademingscircuit. Capnografie wordt gebruikt ter bewaking. De dode ruimte hiervan bedroeg bij patiënt A aanvankelijk 7 ml. Elk van deze onderdelen op zich gaf dus al een niet-acceptabele toename van de dode ruimte bij patiënt A.^{6,7} Het gebruik van materiaal specifiek voor het beademen van dit kind (zie figuur b) bracht de additionele dode ruimte terug van ruim 90 ml tot 3 ml, een acceptabel volume.

- De dode ruimte is het deel van het respiratoir systeem waar geen gaswisseling plaatsvindt.
- Bij beademde patiënten wordt de dode ruimte vergroot door het beademingscircuit dat buiten de patiënt is gelegen.
- Bij jonge kinderen is een additionele dode ruimte van maximaal 1,5-2 ml/kg lichaamsgewicht acceptabel.
- Gebruik van een beademingssysteem voor volwassenen bij kinderen kan leiden tot een te grote additionele dode ruimte, met hypercapnie en hypoxie als gevolg.
- Voor het beademen van kinderen is specifiek materiaal beschikbaar.

CONCLUSIE

Wij willen aanbevelen dat afdelingen waar tijdelijke opvang van beademde kinderen plaatsvindt, de beschikking hebben over materiaal specifiek geschikt voor het beademen van kinderen en over een protocol met expliciete aandacht voor de additionele dode ruimte. Vroegtijdige telefonische consultatie van het PICU-transportteam is van groot belang, vooral als het beademen van een kind problemen geeft. Naar onze mening wordt zo een groot deel van de problemen bij het beademen van jonge kinderen in de acute situatie voorkomen.

Belangenconflict: geen gemeld. Financiële ondersteuning: geen gemeld.

Aanvaard op 24 augustus 2011

Citeer als: Ned Tijdschr Geneeskd. 2011;155:A3929

➤ [Meer op www.ntvg.nl/klinischepraktijk](http://www.ntvg.nl/klinischepraktijk)

LITERATUUR

- 1 Turner NM. Evaluation of the effects of the Advanced Paediatric Life Support course [proefschrift]. Utrecht: Universiteit Utrecht; 2008.
- 2 Turner NM, van Vught AJ. Advanced Paediatric Life Support, de Nederlandse editie (2e dr.). Amsterdam: Elsevier Gezondheidszorg; 2006.
- 3 Nunn JE, Campbell EJ, Peckett BW. Anatomical subdivisions of the volume of respiratory dead space and effect of position of the jaw. *J Appl Physiol.* 1959;14:174-6.
- 4 Stocks J, Sly PD, Tepper RS, Morgan WJ. Infant respiratory lung function testing. New York: Wiley-Liss; 2009.
- 5 Wilkes AR. Heat and moisture exchangers and breathing system filters: their use in anaesthesia and intensive care. Part 2 - practical use, including problems, and their use with paediatric patients. *Anaesthesia.* 2011;66:40-51.
- 6 Chau A, Kobe J, Kalyanaraman R, Reichert C, Ansermino M. Beware the airway filter: deadspace effect in children under 2 years. *Paediatr Anaesth.* 2006;16:932-8.
- 7 Heulitt MJ, Thurman TL, Holt SJ, Jo CH, Simpson P. Reliability of displayed tidal volume in infants and children during dual-controlled ventilation. *Pediatr Crit Care Med.* 2009;10:661-7.