

University of Groningen

Maligne tumoren van de neus en neusbijholten

Wykerd, Hermanus Claassens

IMPORTANT NOTE: You are advised to consult the publisher's version (publisher's PDF) if you wish to cite from it. Please check the document version below.

Document Version

Publisher's PDF, also known as Version of record

Publication date:

1937

[Link to publication in University of Groningen/UMCG research database](#)

Citation for published version (APA):

Wykerd, H. C. (1937). Maligne tumoren van de neus en neusbijholten. [S.l.]: [S.n.].

Copyright

Other than for strictly personal use, it is not permitted to download or to forward/distribute the text or part of it without the consent of the author(s) and/or copyright holder(s), unless the work is under an open content license (like Creative Commons).

Take-down policy

If you believe that this document breaches copyright please contact us providing details, and we will remove access to the work immediately and investigate your claim.

Downloaded from the University of Groningen/UMCG research database (Pure): <http://www.rug.nl/research/portal>. For technical reasons the number of authors shown on this cover page is limited to 10 maximum.

1907

MALIGNE TUMOREN VAN DE
NEUS EN NEUSBIJHOLTEN

H. C. WYKERD

MALIGNE TUMOREN VAN DE NEUS EN NEUSBIJHOLTEN

PROEFSCHRIFT TER VERKRIJGING VANDEN GRAAD
VAN DOCTOR IN DE GENEESKUNDE AAN DE
RIJKSUNIVERSITEIT TE GRONINGEN, OP GEZAG
VAN DEN RECTOR MAGNIFICUS Dr. G. F. ROCHAT,
HOOGLEERAAR IN DE FACULTEIT DER GENEES-
KUNDE, TEGEN DE BEDENKINGEN VAN DE FA-
CULTEIT DER GENEESKUNDE TE VERDEDIGEN
OP VRIJDAG 29 JANUARI 1937, DES NA-
MIDDAGS OM 4½ UUR PRECIES

DOOR

HERMANUS CLAASSENS WYKERD
GEBOREN TE VICTORIA WEST, ZUID-AFRIKA

BIJ J. B. WOLTERS' UITGEVERS-MAATSCHAPPIJ N.V.
GRONINGEN — BATAVIA — 1937

BOEKDRUKKERIJ J. B. WOLTERS' U. M.

STELLINGEN.

I.

Het caverneuse angioom van het gelaat behandelde men bij voorkeur met intratumorale radium applicatie.

II.

Atheromatosis scroti ontstaat in vele gevallen door vorming van cysten uit de uitvoergangen der zweetklieren.

III.

Periarteriitis nodosa is een ziekte sui generis vermoedelijk veroorzaakt door een invisibel virus.

IV.

Bij microscopisch onderzoek van preparaten van patiënten lijdende aan vulvo-vaginitis gonorrhoeica geeft de *Gram* kleuring volgens VAN LOGHEM de meest betrouwbare resultaten.

V.

Bij endocarditis lenta neme men splenectomie in ernstige overweging.

VI.

Terwijl in landen als Zuid-Afrika uit een oogpunt van ziekenverzorging een groot aantal kleine ziekenhuizen gewenscht is, geldt voor Nederland juist het tegenovergestelde: groote centrale ziekenhuizen naast een goed georganiseerd ziekenvervoer.

Die verskyning van hierdie proefskrif bied my die baie aangename geleentheid om U, Hooglerare en Lektore van die Mediese Fakulteit van die Uniewersiteit van Groningen my opregte dank en erkenning te betuig vir die onderwys wat ek van U geniet het. Met eerbied en dankbare herinnering gedink ek die heengaan van my vroeëre Hooglerare HAMBURGER, REDDINGIUS en VAN WIJHE; ek beskou dit as 'n groot voorreg dat dié Hooglerare my leermeesters was.

My opregte dank ook aan U, Hooglerare en Lektore van die Geneeskundige en Natuurfilosofiese Fakulteite te Kaapstad.

Dit stem my tot groot dankbaarheid en erkentlikheid dat die Kuratore en Senaat van die Groningen Uniewersiteit my toegestaan, en dat Syne Eksellensie, die Minister van Onderwys, Kunste en Wetenskappe dit goed gekeur het, dat ek hier mag promoveer.

Veral U, Hooggeleerde BENJAMINS, Hooggeagte Promotor, dank ek in besonder vir die hulp en steun die U my verleen het by die bewerking van hierdie proefskrif. U bereidwilligheid om my toe te laat om onner U leiding te promoveer stel ek op hoë prys; U onverfloude belangstelling en U opbouende kritiek het my in vele byna onoorkomelike moeilikhede die regte weg gewys. Die gasvryheid wat ek in U Laboratorium geniet het sal ek altyd waardeer.

U, Hooggeleerde Vos, is ek groot dankbaarheid verskuldig vir U welwillendheid om my met die preparate te help, en vir die steun van U besondere kennis, juis op die gebied, aan my gegee. Ek is U Afdeling dank skuldig vir verskeie van die mooi mikroskopiese plaatjies wat in hierdie blaaie afgebeeld is.

Graag maak ek van die geleentheid gebruik om U, Hooggeleerde DE HAAN, te bedank vir U hulp met die histologie.

U, Seergeleerde HUIZINGA, was vir my as 'n ligbaken vir 'n skip wat in nood verkeer. U het my ten seerste aan U verplig; U goeie raadgewings en U helder kritiek het my menigmaal van 'n dwaalspoor gered.

U, Seergeleerde KEIJSER, en U, Seergeleerde GOETTSCH, bedank ek hartelik vir die raad en daad waarmee U my bygestaan het, en vir die voordurende gewilligheid om my oor die Röntgenbehandling inligting te verskaf.

„De Nederlandsch Zuid-Afrikaansche Vereeniging” wil ek hierby bedank vir die goeie sorg aan my bestee tydens my studie periode hier in Groningen.

„De Afdeeling Groningen van de Nederlandsche Maatschappij van Geneeskunst” was so vriendelik om my enige male in haar midde uit te nooi. Ek het dit baie waardeer.

U, Mej. GOUVERNE, was so vriendelik om my proefskrif persklaar te maak. Mag ek U my opregte dank betuig.

Ten slotte rig ek aan almal die my behulpsaam was by die bewerking van hierdie proefskrif, as ook aan die uitgewers, die Firma J. B. Wolters, Groningen, 'n woord van hartelike dank.

The publication of this thesis affords me the opportunity of expressing my sincere gratitude to my Teachers at the London Hospital Medical College for their teaching and instruction.

I am also greatly indebted to the Surgeons and Assistant-Surgeons of the Central London Hospital for Diseases of the Throat, Nose and Ear, and to the Surgeons attached to the Royal Infirmary, Edinburgh, for postgraduate tuition and instruction.

AAN MY OUERS
AAN MY VROU

INHOUDSOPGAVE.

	Blz.
Inleiding	I
Hoofdstuk I: LITERATUUROVERZICHT	3
A. Algemeene beschouwingen	3
B. Localisatie van het gezwel	11
C. Aard van het gezwel	12
D. Frequentie	18
E. Prognose	19
F. Therapie	22
Hoofdstuk II: ZIEKTEGESCHIEDENISSEN	38
Hoofdstuk III: BESPREKING VAN EIGEN GEVALLEN	72
A. Aetiologie	72
B. Symptomatologie	77
C. Metastasen	84
D. Diagnose	85
E. Diagnostische moeilijkheden	93
F. Therapie	121
G. Resultaten	123
Hoofdstuk IV: SAMENVATTING. SUMMARY	128
Literatuurlijst	142

LIJST VAN AFBEELDINGEN.

	Blz.
Afb. I. Occipito-frontale photo. Geval 1	95
Afb. II. Occipito-frontale photo. Geval 18	97
Afb. III. Occipito-frontale photo. Meisje van 14 jaar met lymphogranuloom R. bovenkaak	98
Afb. IV. Carcinomateus weefsel. Geval 9	107
Afb. V. Sarcomateus weefsel rondom een eiland van carcinoom. Geval 9	108
Afb. VI. Microscopische doorsnede neusgezwel bij ziekte van Paget	114
Afb. VII. Microscopische doorsnede van een epulis	114
Afb. VIII. Microscopische doorsnede van gezwel van palatum en neusseptum	115
Afb. IX. Doorsnede gezwel van Geval 22. Verspreide haardjes van „beenachtige” vormsels	118
Afb. X. Osteo-chondro-myxo-sarcoom. Geval 24	120

INLEIDING.

Uit de uitgebreide literatuur blijkt, dat de maligne tumoren van de neus en neusbijholten in de loop van de laatste jaren sterk de aandacht hebben getrokken. Dit komt in hoofdzaak door nieuwe mogelijkheden bij de therapie (stralenbehandeling en electro-coagulatie), welke in het literatuuroverzicht zullen worden besproken. Daarnaast blijven moeilijkheden bij de diagnostiek en vooral ook bij het microscopisch onderzoek nog steeds de belangstelling houden.

Ondanks de vooruitgang op het gebied van diagnose en therapie zijn de resultaten bij deze maligne tumoren nog onbevredigend. Ook nu nog is het uitzicht voor de ongelukkige, die aan een maligne tumor van neus- en neusbijholten lijdt, donker. Toch is een opmerking van BLAISDELL in 1921: „the average patient with carcinoma of his antrum has had little to choose in the past but the manner of his dying” gelukkig wel iets overdreven. En zonder twijfel blijkt uit meerdere successen, welke werden bereikt alleen door resectie van de tumor, dat een verzuchting als van BLOODGOOD: „surgery alone in tumours of the antrum, nasal cavity and accessory sinuses has nothing to offer” wel al te somber is.

In dit proefschrift zal een overzicht worden gegeven van de ervaringen opgedaan bij onderzoek en behandeling van de patiënten, welke in de laatste tien jaar werden waargenomen in de Neus- Oor- en Keelheekundige Kliniek te Groningen; hieraan is een enkel geval uit vroegeren tijd toegevoegd. Dit overzicht betreft 35 patiënten. Hierbij zijn slechts genomen dié gevallen, waarbij de tumor met vrij groote zekerheid uitging van de inwendige neus of de neusbijholten. Niet vermeld zijn tumoren van de mond, het verhemelte en de proc. alveolaris, tumoren van den epipharynx en de tumoren van de uitwendige neus, welke, zooals zoo dikwijls gebeurt, in neus en bijholten waren doorgegroeid. Niet besproken worden ook tumoren als het neusfibroom en osteoom, die door hunne groei klinisch zeer kwaadaardig kunnen zijn, maar microscopisch tot de benigne tumoren moeten worden gerekend.

De ziektegeschiedenissen van deze 35 patiënten zijn in

hoofdstuk II verkort weergegeven. Dit aantal is slechts klein vergeleken met de groote buitenlandsche statistieken. De resultaten, die door de behandeling werden verkregen zijn zeer matig, al werden ook eenige meer hoop gevende successen bereikt. De ervaring in therapeutisch opzicht is ook nog te gering, dan dat hierdoor nieuwe gezichtspunten zouden ontstaan.

Naar aanleiding van onze eigen gevallen zal in hoofdstuk III een overzicht worden gegeven van de aetiologie, de symptomatologie en de diagnostiek van deze kwaadaardige gezwellen, waarbij vooral aandacht is gewijd aan het microscopisch onderzoek.

Bij enkele gezwellen leverde de microscopie bijzonderheden op, waardoor een uitvoerige bespreking van die gevallen is gewettigd. Interessant is in dit opzicht het voorkomen van tumorvorming, waarvan het blastoomkarakter weliswaar niet algemeen wordt erkend, doch door vele schrijvers wèl als zoodanig wordt opgevat. In het derde hoofdstuk zal dit nader worden toegelicht.

Verder zullen enkele gevallen worden besproken, waarbij de klinische diagnose van kwaadaardig gezwel niet door het microscopisch onderzoek kon worden bevestigd.

Dit proefschrift zal in de volgende hoofdstukken worden verdeeld:

Hoofdstuk I: Literatuuroverzicht.

Hoofdstuk II: Ziektegeschiedenissen.

Hoofdstuk III: Bespreking van eigen gevallen.

Hoofdstuk IV: Samenvatting.

HOOFDSTUK I.

LITERATUUROVERZICHT.

A. ALGEMEENE BESCHOUWINGEN. B. LOCALISATIE VAN HET GEZWEL. C. AARD VAN HET GEZWEL. D. FREQUENTIE. E. PROGNOSE. F. THERAPIE.

A. Algemeene Beschouwingen.

Maligne tumoren van de neus- en neusbijholten waren reeds in de oudste tijden bekend; ze worden volgens EWING reeds vermeld in de oudste geneeskundige literatuur, n.l. de *Veda Boeken* en de *Papyrus Ebers*.

HIPPOCRATES (460—375 v. Chr.) en GALENUS (131—203) waren hiermee zelfs zeer goed op de hoogte. De Ouden namen het ziekteverloop uitstekend waar; zij maakten bijvoorbeeld een duidelijk onderscheid tusschen de zachte benigne, en de harde, gemakkelijk bloedende maligne tumoren.

HIPPOCRATES, de grootmeester op het gebied van waarneming, kende het speculum voor neusonderzoek; met behulp hiervan wist hij inwendige neusziekten te behandelen. Hij verkondigde de leer, dat men onder geen omstandigheden maligne tumoren mocht behandelen, anders dan door plaatselijke inwerking van medicamenten; hij meende n.l., dat door operatief ingrijpen nooit enig goed gevolg werd verkregen, maar dat hierdoor slechts het overlijden van de patiënt werd verhaast. Na vele slechte ervaringen raade HIPPOCRATES aan geenerlei behandeling meer in te stellen; hij beschouwde deze tumoren als een „Noli me tangere”. Voorts was hij overtuigd van de overerfelijkheid van kwaadaardige tumoren; volgens hem zou de ziekte met het zaad worden overgebracht.

GALENUS schreef de oorzaak van maligne neustumoren toe aan kwaadaardige gal; het lichaam zou met de „Humor Melancholicus” worden overstroomd en deze vloeistof zou vanuit de hersenen via de neus worden verwijderd. Op deze manier werd de neus een plaats van praedilectie voor kwaadaardige gezwellen. Niet veel ontsnapte het scherpziend oog van GALENUS. Hij differentieerde ook reeds tusschen goed-

en kwaadaardige neusgezwellen. Deze laatsten gaven aanleiding tot neusuitzetting en vormden soms metastasen in de inwendige organen.

Gedurende de Middeleeuwen werd er, zoover bekend, niet veel vooruitgang gemaakt met de ziekteleer van neustumoren. PAULUS VAN AEGINA (625—690) onderscheidde tusschen maligne tumoren en chronische ontsteking. Hij merkte op, dat vooral in lichaamsdeelen, die zich boven het lichaamsoppervlak bevinden, zooals b.v. de neus en de mamma, kwaadaardige nieuwvormingen optreden.

PARACELSUS (geb. 1490) verwierp de theorie van GALENUS. Niet in kwaadaardige gal, maar in ziekelijke lymfhe, moest de oorzaak van maligne tumoren worden gezocht. Wanneer er een verstoring in de samenstelling van de lymfhe kwam, veroorzaakte dit een nadeelige uitwerking op verschillende plaatsen van het lichaam. Er volgde dan weefselhypertrophie. Zoo verklaarde hij het ontstaan van neuspoliepen. Verschillende kleine bloedingen, die bij neuspoliepen van tijd tot tijd optreden, veroorzaakten op den duur maligne veranderingen.

Langzamerhand ging de ziekteleer vooruit. Tijdens de achttiende eeuw plaatste MORGAGNI (1682—1772) de pathologische anatomie op vaste voet. Hij verrichtte meer dan 400 obducties en maakte een grondige studie van tumoren; hij differentieerde zelfs tusschen goedaardige gezwellen, kwaadaardige gezwellen en luetische aandoeningen.

Nieuwe opvattingen werden bekend door het werk van PEYRILHE. Nadat hij een nauwkeurige studie over tumoren had gemaakt, geraakte hij in 1763 tot een andere opvatting over de aetiologie van kanker. Hij kwam n.l. tot de overtuiging dat hierbij een specifiek virus in het spel was. Verder gaf PEYRILHE een uitvoerige beschrijving, niet alleen van de oorzaak van de ziekte, maar ook van de aard en de behandeling daarvan. De oorzaak van kanker is nog heden onbekend; vandaag nog zijn er die gelooven, dat een specifiek virus noodzakelijk is voor de ontwikkeling van kanker.

De grootste vooruitgang kwam door het histologisch onderzoek. Over 't geheel werd nog aangenomen, dat de oorzaak van kwaadaardige gezwellen in een dyscrasie moest worden gezocht. In de loop der negentiende eeuw zag de cellulaire

pathologie het licht. VIRCHOW bracht een groote omwenteling teweeg in de tumorpathologie; door zijn cellulaire pathologie werden alle vorige theorieën omvergeworpen. VIRCHOW verkondigde de leer „Omnis cellula e cellula”. Aanvankelijk dacht hij, dat de eene soort van cel uit een ander soort van cel kon ontstaan door „metaplasie”. REMAK nam aan, dat epitheelcellen alleen van epitheel en bindweefselcellen alleen van bindweefsel afkomstig waren.

De eerste beschrijvingen van maligne neusgezwellen, waarbij histologisch onderzoek werd toegepast, dagteekenen van het midden der negentiende eeuw. In 1851 gaf GIRALDES een beschrijving van maligne neustumoren van epithelialen aard. In 1858 beschreef NEUDORFER een carcinoom van de neusholte, dat zoowel klinisch als microscopisch werd vastgesteld. Verschillende casuïstische mededeelingen volgden, zooals b.v. van NÉLATON in 1860, die een myeloidsarcoom van de neusholte beschreef, en van HEATH in 1870, over een recidiveerend sarcoom van het zeefbeen. SERGENT verzamelde in 1881 een aantal gevallen van myxosarcoom. Deze hadden allen hun oorsprong van het septum, met twee uitzonderingen: één ging uit van het antrum Highmori, en één van de lamina cribrosa.

Dat deze mededeelingen nog vrij zeldzaam waren, blijkt uit het feit dat KÜMMEL in 1896 slechts 109 gevallen van maligne tumor van de neus- en neusbijholten kon verzamelen. Hierbij waren 69 sarcomen en 40 carcinomen. De verhouding tusschen sarcomen en carcinomen komt niet overeen met de ervaringen van later jaren, misschien omdat zich bij de door KÜMMEL beschreven tumoren gezwellen van geheel andere aard bevonden. Een meesterlijke beschrijving van maligne neustumoren kwam van de hand van KÜMMEL in 1900.

Van het begin van de twintigste eeuw af is er een uitgebreide literatuur, vooral over de behandeling van deze tumoren, ontstaan. MOURE heeft o. a. veel bijgedragen tot de kennis van dit onderwerp. Reeds lang had hij zich bezig gehouden met een grondige studie van dit onderwerp, waarbij vooral het klinische verloop en de histologie werden nagegaan. In 1902 zag zijn publicatie over de operatieve behandeling van neustumoren het licht, tot op de huidige dag wordt zijn operatiemethode nog vaak toegepast.

GROSJEAN publiceerde in 1903 een statistiek van neussarcomen. Hij verzamelde uit de literatuur 176 gevallen, waarvan hij het klinisch verloop bestudeerde en de bijzonderheden, die zich gewoonlijk hierbij voordoen, vermeldde. Ook gaf hij een overzicht over de behandeling van deze tumoren.

DONOGÁNY en LENART konden in 1904 87 carcinomen van de neusholte uit de literatuur bijeenbrengen, waaronder 7 eigen gevallen. Volgens hen ontwikkelden 14 % hiervan zich aan het septum, 21 % aan de onderste, en 50 % aan de middelste neusschelp.

In 1908 gaf KATZ een beschrijving van een aantal gevallen van carcinoom van de neus. De volgende hypothese dient te worden vermeld. KATZ kwam tot de gevolgtrekking, dat alle lymphoidweefselrijke organen, zooals b.v. de milt, lymfeklieren, amandelen, dunne darm, zeer zelden de primaire zetel van kwaadaardige gezwellen zijn. Hij merkte op, dat tongcarcinoom vooral op plaatsen gezeteld is, waar weinig lymphoidweefsel wordt aangetroffen, n.l. aan de kant, op de tongrug en op de punt van de tong. Zoo is het ook bij de neus. Ook hier ontwikkelen zich carcinomen daar, waar de geringste hoeveelheid lymphoidweefsel voorkomt, n.l. het septum en de onderste en middelste neusschelpen.

SEBILEAU gaf in 1906 een beschrijving van de aard, het klinisch verloop en de diagnose van deze gezwellen, naar aanleiding van 30 door hem zelf behandelde gevallen.

Door merkwaardige ijver is het SENDZIAK gelukt, vanaf de oudste tijden tot 1913, 867 gevallen van kwaadaardige gezwellen bijeen te brengen. Evenals KÜMMEL in 1896 vond hij, dat sarcomen overheerschten. In de eigenlijke neusholte telde hij 351 sarcomen en 224 carcinomen; in de bijholten overheerschten de carcinomen, n.l. 113 carcinomen tegenover 99 sarcomen. In de voorhoofdsholte was de verhouding tusschen sarcomen en carcinomen 13 : 12, in de kaakholte 49 : 84, in het zeeffbeen 22 : 16, in de sphenoidholte 15 : 12.

Gedurende het tijdperk 1910—1920 hebben de meeste onderzoekers zich bepaald tot de *behandeling* van deze gezwellen. De resultaten bleven steeds slecht, en overal werd gepoogd om door nieuwe en verbeterde methoden een straal van licht in de sombere duisternis te werpen. Er werd o. m.

behandeling beproefd met hoogfrequente stroomen. DE KEATING—HART was de eerste die hiermee experimenteerde. De resultaten door hem verkregen waren bemoedigend.

CLARK wijzigde deze methode; hij maakte gebruik van de methode, die heden ten dage bekend staat als electro-coagulatie. Wij zullen later zien dat door HOLMGREN deze methode zoodanig voor deze gezwellen is gewijzigd, dat hierdoor een groote vooruitgang in de behandeling is ontstaan.

Op het Londensch Internationaal Congres in 1913 behandelde MARSCHIK het vraagstuk van maligne gezwellen van neus- en neusbijholten. Door eigen ervaring bij een groot aantal gevallen kon, vooral op het gebied van histologie, een belangrijke bijdrage worden geleverd.

FERRERI gaf op hetzelfde Congres een overzicht over maligne neustumoren, behandeld in eigen en ook andere Klinieken, te Rome. Hij kon 64 gevallen bijeenbrengen, waaronder 44 bindweefsel-, 19 epitheelgezwellen, en 1 endotheliom. Hij vestigde de aandacht op het feit, dat epitheelgezwellen veel kwaadaardiger zijn dan bindweefselgezwellen. FERRERI meende echter, dat de prognose bij bindweefselgezwellen veel beter lijkt dan bij epitheelgezwellen, omdat velen van de eerstgenoemden voor kwaadaardig worden gehouden en in werkelijkheid epuliden, granulomen of ontstekingsprocessen zijn geweest.

CITELLI, die vooral tumoren der neusbijholten heeft bestudeerd, vestigt de aandacht op de drie fasen die zich bij deze aandoening voordoen: de eerste is de „latente” phase. Deze duurt langer dan bij neusholte tumoren. De tweede phase is die van „manifestatie”, gekenmerkt door neusverstopping, neusafscheiding en neusuitzetting. De derde phase is die van „cachexie”.

NEW heeft vooral over de behandeling van neustumoren geschreven. Tot 1918 trachtte hij steeds met het ferrum candens genezing te brengen, een methode die door WOODMAN ten zeerste werd afgekeurd. Laatstgenoemde gaf een beschrijving van 30 gevallen, waaronder 16 epitheel-, 8 bindweefselgezwellen en 6 endotheliomen.

GREENE nam niet minder dan 84 gevallen waar. Hij verdeelde zijn gevallen in groepen, waarbij hij verschillende behandelingsmethoden toepaste.

Er verschenen vele casuïstische mededeelingen o. a. van DE SANTI, MOORE, BURGER en vele anderen. Eerstgenoemde nam een geval van melanosarcoom waar. De tumor ging als een purperen zwelling uit van het voorste gedeelte van het septum en gaf vaak aanleiding tot bloedingen. MOORE beschreef een geval van sarcoom in het zeefbeen bij een meisje van 19 jaar. Het geheele zeefbeen was verwoest, evenals de wanden der kaakholte. Deze laatste, evenals de sphenoidholte, was opgevuld met een tumormassa. Het kraakbeenig septum en het grootste gedeelte van het ploegschaarbeen waren verdwenen.

BURGER beschreef een eigenaardig geval van carcinoom van de voorhoofdsholte, bij een man van 74 jaar. Er was een gezwel in de linker binnenooghoek, pijnlijk bij druk. Röntgenonderzoek vertoonde zeer groote voorhoofdsholten met opmerkelijke helderheid. De diagnose werd gesteld op „Pyo-pneumatocele”. Bij de operatie werd een reusachtige holte gevonden, gevuld met zachte, spekkige massa's. De beenwanden waren bijna geheel verdwenen, zoodat de voorpool van de voorkwabben van de groote hersenen vrij in de voorhoofdsholte en in het zeefbeen lagen. De dura mater was met een weefselkussen bedekt. Microscopisch bleek dit weefsel plaveicelcarcinoom te zijn, met parelvorming en sterke verhoorning.

BALL haalt een geval aan, waar een carcinoom door het foramen lacerum heengroeide, in de schedelholte woekerde, en verwoesting van intracranieele zenuwen veroorzaakte.

DUPUY en DUTEMPS vermelden 2 gevallen waarbij exstirpatie van de saccus lacrimalis werd verricht wegens papillomatosis. Na verloop van resp. 23 en 25 jaren ontwikkelde zich bij beide patiënten een carcinoom in de neus- en neusbijholten.

NEW en HAVENS geven een beschrijving van een zeer merkwaardig, zelden voorkomend gezwel van de neusholte. Dit gezwel had zich ontwikkeld bij een 64 jarige man, die 2 maanden last van neusbloedingen, en 2 weken last van neusverstopping had. Bij onderzoek werd een blauwzwart gezwel gevonden aan het kraakbeenig neusseptum. Onafhankelijk hiervan was een gepigmenteerd strookje te zien. Microscopisch onderzoek van het gezwelweefsel toonde een

melanocarcinoom aan. Het gezwel werd door diathermie verwijderd. Een jaar later ontwikkelde zich op de plaats van het gepigmenteerde strookje een nieuw gezwel. Dit bleek wederom een melanocarcinoom te zijn.

OROSCO verzamelde 334 maligne tumoren van de kaakholte uit de literatuur, waarvan 241 epitheel-, 66 bindweefsel-, en 27 gemengde of niet gedifferentieerde gezwellen waren. Hij vermeldt een geval van melanosarcoom van de kaakholte. Deze patiënt stierf aan erysipelas fasciei; bij de obductie werden niet gepigmenteerde metastasen in de inwendige organen gevonden. In verband hiermee merkt YOUNG op, dat hij bij verschillende gevallen van sarcoom de tumor zag verdwijnen, nadat de patiënt een aanval van erysipelas had gehad.

ÖHNGREN geeft een uitvoerige beschrijving van 187 gevallen (101 mannen en 86 vrouwen) van maligne tumoren van de regio maxillo-ethmoidalis, behandeld in de Sabbatsberg Kliniek en Radium Hemmet, Stockholm. Hiervan waren 154 carcinomen, 29 sarcomen en 13 gemengde maligne gezwellen. De ouderdom der patienten was van 13—80 jaar. Volgens ÖHNGREN moet bij deze maligne tumoren in hoofdzaak met drie factoren rekening worden gehouden:

1. Meer of minder ongunstige localisatie van het gezwel.
2. Graad van histologische kwaadaardigheid.
3. Al of niet aanwezigheid van metastasen.

Volgens hem is de localisatie vooral van groot belang. Hij verdeelt de tumoren die in de maxillo-ethmoidstreek voorkomen, door een „vlak van kwaadaardigheid” (Malignancy Plane) in twee groepen. Dit vlak loopt frontaal van de mediale ooghoek naar achteren en benedenwaarts tot de hoek van de onderkaak. Zodoende spreekt hij van gezwellen gezeteld boven dit vlak als „Tumores Superiores et Posteriores”, en van gezwellen beneden dit vlak als „Tumores Anteriores et Inferiores”. De regio ethmoidalis, proc. pterygoideus, en het achterste deel van de proc. alveolaris liggen achter (boven) dit vlak. Verder verdeelt hij deze groepen in mediale en laterale ondergroepen. De gezwellen beneden het vlak van kwaadaardigheid kunnen een groote uitbreiding verkrijgen, terwijl toch nog radicale therapie mogelijk blijft. Het

doorgroeien in de schedelholte, hetgeen zoo dikwijls optreedt bij de tweede groep, is natuurlijk zeer ongunstig.

Van de 187 gevallen waren er 49 met kliermetastasen. Deze kwamen meestal voor bij carcinomen. Er waren geen metastasen bij de 13 gemengde maligne tumoren. Dit moet zeer waarschijnlijk worden verklaard uit het feit, dat deze gemengde tumoren door een kapsel zijn omgeven. De melanosarcomen hebben een zeer groote neiging om metastasen in inwendige organen te vormen, minder in de lymfeklieren.

Bij de 136 gevallen, welke door QUICK zijn beschreven, waren carcinomen overwegend. Hiervan waren 39 % plaveicelcarcinomen, en slechts 10 % sarcomen. Basaalcelcarcinomen kwamen voor bij 8 %, zoo ook overgangscelcarcinomen. QUICK beschouwt basaalcelcarcinomen en cylindromen als tamelijk zeldzaam en minder kwaadaardig dan plaveicelcarcinomen. 83 % van zijn gevallen kwam ter behandeling in een zoo vergevorderd stadium, dat zelfs kaakresectie geen hoop op succes kon geven. De behandeling door hem aangewend wordt later beschreven.

PRICE beschreef 13 gevallen van maligne tumor van neus- en neusbijholten; 11 carcinomen en 2 sarcomen. Er waren 7 mannen en 6 vrouwen; oudste patiënt 78, jongste patiënt 18 jaar. Bij 12 gevallen was het gezwel in de kaakholte begonnen, bij 1 in de buurt van de ductus lacrymalis. Wanneer er geen proefexcisie voor microscopisch onderzoek gedaan kan worden, raadt PRICE aan met behulp van een dikke naald proefpunctie van de kaakholte te verrichten. Door het geaspireerde vocht op gezwelpartikeltjes te onderzoeken kan soms de diagnose worden gesteld.

PORTMANN en DESPONS geven hun beschouwingen over maligne tumoren van de neus- en neusbijholten. De leeftijden van hun patiënten, 43 mannen en 27 vrouwen, varieerden tusschen 10 en 79 jaar. Bij deze 70 gevallen vonden zij 59 carcinomen, 9 sarcomen en 2 adamantinomen. In geen enkel geval kon worden vastgesteld, dat een benigne tumor (osteoom, fibroom, papilloom, tandcyste) aanleiding had gegeven tot een maligne nieuwvorming. Bij 1 patiënt werd een recidiveerende papillomatosis van de neusholte gedurende 15 jaar geregeld met diathermie behandeld. Ook hier werden op den langen duur geen histologische teekenen van maligne

degeneratie gevonden. Van de 59 carcinomen waren 10 cylindercarcinomen en 49 plaveicelcarcinomen. Onder de 9 bindweefselgezwellen telden zij 3 myeloidsarcomen, 3 osteosarcomen, 1 lymphosarcoom, 1 fibrosarcoom en 1 angiosarcoom. Het zou te ver voeren al de casuïstische en andere mededeelingen hier te bespreken, daarom moge met het bovenstaande worden volstaan.

B. Localisatie.

Uit de literatuur blijkt, *dat verreweg het grootste aantal van deze kwaadaardige nieuwvormingen in de kaakholte hun oorsprong vindt.* Weliswaar is het soms moeilijk, zoo niet onmogelijk, dit met zekerheid te constateeren, daar vele patiënten zich eerst ter behandeling aanmelden, wanneer de ziekte tot in een ver stadium is gevorderd. Bij de operatieve ingreep wordt dan vaak gevonden, dat een gezwel zoover is doorgewoekerd in de neus of in de zeefbeencellen, dat men niet kan vaststellen of wel de kaakholte, de neusholte of het zeefbeen het eerst was aangedaan.

SENDZIAK heeft 405 gevallen uit de literatuur verzameld; de localisatie hierbij was:

Kaakholte	124
Neuskeelholte	181
Ethmoid	38
Sphenoidholte	28
Voorhoofdsholte	26
Alle holten aangedaan	1
Onnauwkeurig aangegeven	7

DAVIS gaf een overzicht van 50 gevallen, waarvan 41 afkomstig van het bovenste deel van de neusholte en 9 afkomstig van de proc. alveolaris of harde verhemelte in de streek der molares. Bij de 41 gevallen was de localisatie als volgt: 15 gezwellen gingen uit van het orbitadak rondom de canalis infraorbitalis; van het zeefbeen 10. In de overige gevallen was de oorsprong heelemaal twijfelachtig. In allen echter vulde het gezwel de kaakholte en was doorgegroeid in het zeefbeen, soms zelfs tot in de voorste schedelgroef.

PRICE geeft een beschrijving van 13 gevallen. Bij 12

hiervan vond het gezwel zijn oorsprong in de kaakholte.

PORTMANN en DESPONS beschreven 70 gevallen. Hier was de localisatie:

Kaakholte	48
Neusholte	10
Zeefbeen	6
Streek van oogkas en neus	3
Tandkasrand	2
Harde verhemelte	1

CITELLI en CALAMIDA betwijfelen of de meeste kaaktumoren wel van de kaakholte uitgaan. Deze tumoren worden vaak in een laat stadium gezien; de laterale neuswand is dan verdwenen, en het is moeilijk om nog met zekerheid uit te maken of de tumor van de kaakholte of van de neus is uitgegaan.

De localisatie van sarcomen is, volgens MARSCHIK:

1. Bij voorkeur aan het neusseptum, en wel aan het voorste gedeelte.
2. Aan de laterale neuswand.
3. Aan het vooreinde van de onderste neusschelp.

De localisatie van carcinomen in de neusholte is, volgens DONOGÁNY en LENART:

Middelste neusschelp	50 %
Onderste neusschelp	21 %
Neusseptum	14 %

POLLAK verzamelde 54 gevallen van endothelioom uit de literatuur. De tumor ging 4 maal uit van het septum; de overigen gingen uit van de laterale neuswand en de bijholten. Van de bijholten waren vooral de kaakholte en het zeefbeen aangedaan; de localisatie in de voorhoofdsholte of sphenoidholte is zeer zeldzaam.

C. Aard van het gezwel.

Het histologisch type der maligne tumoren van neus- en neusbijholten is zeer wisselend. Dit is begrijpelijk; ook de normale neus biedt histologisch een groote verscheidenheid. In het voorste deel van de neus, het zoogenaamde vestibulum nasi, vinden wij het gewone plaveiepitheel met

haren en smeerklieren als voortzetting van het huidepitheel. Ook in de onderste neusgang vindt men eilandjes van plaatepitheel.

Met uitzondering van de regio olfactoria in de bovenste neusgang zijn bijna de geheele neusholte en eveneens de neusbijholten bekleed met meerrijig trilhaarepitheel van varieerende dikte, zooals dit ook in de lagere respiratiewegen voorkomt. Dit is meestal hoog op de conchae; lager, vaak tot kubisch epitheel toe, treft men aan in de neusbijholten. Bovendien kan men plaatselijk overgang naar plaveiepitheel aantreffen; dit vindt men reeds in een normale neus, nog meer bij een chronische ontsteking.

Histologisch is er veelal een scherpe grens tusschen de zône van het plaveiepitheel en van het trilhaarepitheel, en tusschen die van de regio respiratoria en van de regio olfactoria. Dit laatste gedeelte heeft niet steeds dezelfde uitbreiding, is vaak min of meer geel getint en wordt in de bovenste neusgang en het aangrenzende deel van het septum van de neus aangetroffen. Dit deel van het slijmvlies bevat het zintuigepitheel voor de reuk.

Overall bevat het slijmvlies van de neusholte typische kliertjes: groote smeerklieren in het onderste deel, slijmklieren in de regio respiratoria; talrijk in de eigenlijke neusholte, weinig in de bijholten. Ook in de regio olfactoria komen talrijke kliertjes voor, de zoogenaamde kliertjes van **BOWMAN**.

Dan moet vermeld worden de rijkdom aan bloed- en lymfhevaten in het slijmvlies, vooral van de onderste conchae, welke zeer verschillend gevuld kunnen zijn en wel „erectielweefsel” wordt genoemd. Als rudimentair orgaan vinden we het *Jacobsonsche* orgaan voor op het septum.

Het neusskelet bestaat uit been en kraakbeen. Het kraakbeen is bekleed met perichondrium, het been met periost.

Uit al deze weefsels kan een maligne tumor ontstaan, dit verklaart de bovengenoemde verscheidenheid in histologisch opzicht.

a. Vooreerst heeft men dan de verschillende vormen van *Carcinoom*. Het carcinoom ontstaat hier uit slijmvlies. Hoewel de neus grootendeels cilinderepitheel bevat, doet zich het merkwaardige feit voor, dat de meeste carcinomen

plaatepitheelcarcinomen zijn. HARMER en GLAS geven hiervan de volgende verklaringen:

1. De tumor gaat uit van een gedeelte van de neus waar normaal plaatepitheel voorkomt (vestibulum nasi, onderste neusgang). Dit komt echter zelden voor.

2. Door *epitheelmetaplasie* is het oorspronkelijke cylinderepitheel in plaatepitheel veranderd. Door de onderzoeken van OPPIKOFER is het bekend, dat deze metaplasie bij chronische neusaandoeningen, b.v. ozaena, regelmatig optreedt. OPPIKOFER vond deze metaplasie ook aan het kaakholtel-slijmvlies. Hij vond, dat uitgebreide metaplasie zelfs in de normale neus, zoowel als in de normale bijholten voorkwam. Uit onderzoeken, gedaan aan het slijmvlies bij 165 gevallen, werd epitheelmetaplasie bij 41 % van alle kaakholte-, 31 % van alle voorhoofdsholte-, en 33 % van alle zeeftbeenslijmvliesen aangetoond. Zeer belangrijk is, dat zoowel OPPIKOFER als MARSCHIK aan preparaten konden aantoonen, dat het plaatepitheelcarcinoom van dergelijke epitheelmetaplasieën was uitgegaan. In het algemeen wordt aangenomen, dat deze ontstaanswijze de meest veelvuldige is.

3. Bij de kaakholte bestaat de mogelijkheid dat deze carcinomen uitgaan van de *débris épitheliaux parodontaires* van MALASSEZ. Hierop heeft KILLIAN voor het eerst de aandacht gevestigd.

4. Volgens de theorie van COHNHEIM zouden de tumoren ontstaan uit eilandjes van plaatepitheel, welke bij de ontwikkeling zijn achtergebleven.

MEYER beschreef 5 gevallen van carcinoom van het zeeftbeen; bij niet minder dan 3 was de tumor een adeno-carcinoom.

Volgens KÜMMEL komen in de bijholten en vooral in de kaakholte, meestal *cylinderepitheelcarcinomen* voor. Deze opvatting wordt over 't algemeen niet gedeeld.

b. Sarcomen.

Bij sarcomen is het uitgangspunt moeilijk te bepalen; zij kunnen hun oorsprong vinden in slijmvlies, been, periost, kraakbeen of perichondrium. DENKER neemt aan, dat de meeste sarcomen van het neusskelet uitgaan. Rondcellen-, spoelcellen-, en reuscellensarcomen worden allen aangetroffen. Van de meer gedifferentieerde sarcomen treffen wij aan

fibro-, myxo-, chondro-, osteo-, angio- en melanosarcomen. Bij de rondcellen- en spoelcellensarcomen overwegen volgens KÜMMEL vooral de kleincellige vormen van deze beide typen. Rondcellen- komen vaker voor dan spoelcellensarcomen. De rondcellensarcomen zijn in den regel zeer vaatrijk; de kleincellige rondcellensarcomen zijn bijzonder kwaadaardig. Reuscellensarcomen kunnen hun oorsprong vinden in het periost van de processus alveolaris, en kunnen het beeld vertoonen van de in de mondholte voorkomende epulis. Zij vertoonen dan hetzelfde karakter van langzame groei, terwijl zij ook de weefsels kunnen infiltreren en recidief geven, indien zij niet geheel verwijderd worden. Daar zij geen lymfheklieermetastasen geven, worden zij door enkele schrijvers (ASCHOFF, AXHAUSEN, e. a.) niet tot de echte blastomen gerekend. Hierop wordt in Hoofdstuk III teruggekomen. Naast deze merkwaardige op epulis gelijkende sarcomen, komen nog de echte kwaadaardige osteosarcomen voor, waarvan wij later een voorbeeld zullen geven. Wat de myxosarcomen betreft, stemmen de bevindingen van KÜMMEL overeen met die van SERGENT in 1881, dat deze gewoonlijk uitgaan van het septum. Van een groot aantal gevallen van myxosarcoom ontsprong slechts één in de kaakholte en één aan de lamina cribrosa.

ARSLAN heeft bij een verzameling van 80 septumtumoren niet minder dan 29 sarcomen gevonden. De aard van deze tumoren was als volgt:

- 29 Sarcomen.
- 19 Poliepen.
- 14 Carcinomen.
- 8 Papillomen.
- 4 Angiomen.
- 1 Myxoom.
- 5 Niet vermeld.

Melanosarcomen komen niet vaak voor. Meestal schijnen zij van het septum van de neus uit te gaan. Zij zijn grauw, donkerbruin of zwart van kleur tengevolge van het pigment van het reukslijmvlies of van bloedingen.

c. Endotheliomen.

Endotheliomen komen ook voor en gaan uit van het endotheel, dat bloed- en lymphevaten bekleedt. Sommige

schrijvers tellen endotheliomen onder epitheel-, anderen onder bindweefsel-, en nog anderen onder menggezwellen. Ze komen vaker voor in de bijholten, vooral de kaakholte, dan in de neusholte. Over het algemeen zijn zij relatief goedaardig, vaak ingekapseld, langzaam groeiend en geven zeer zelden metastasen.

d. Cylindromen.

Deze ontstaan vooral in de kaakholte. Zij vormen geen eenheid wat karakter en verloop betreft. Aan de eene zijde staan de cylindromateuse epitheliomen, die kwaadaardig kunnen zijn, aan de andere kant de meer goedaardige cylindromen. Deze laatste zijn relatief van een zoo goedaardig karakter, dat sommige schrijvers hen niet tot de kwaadaardige tumoren rekenen. LEMAITRE stelt voor het woord cylindroom niet te gebruiken, doch liever te spreken van „gezwellen met een cylindroom-uiterlijk”, d. w. z. gezwellen, die bestaan uit epitheelmassa's, door een stroma in cylinders verdeeld, welke in hun centrum een slijmachtige substantie bevatten. Zij hebben allen enkele eigenschappen gemeen: langen tijd beperkt blijven tot de submucosa, langzame ontwikkeling, zelden metastasen gevend, terwijl ze de algemeene gezondheid weinig beïnvloeden. Meestal behooren zij tot de meer goedaardige tumoren.

e. Adamantinomen.

Gezwellen afkomstig van tandweefsel komen ook af en toe voor. Ze worden in de literatuur vermeld door NEW, YOUNG en CHARTERIS, MANKIN, PORTMANN en DESPONS, PRICE, en anderen. MALASSEZ meende, dat adamantinomen uitgaan van de „débris épitheliaux paradentaires”.

FISCHER neemt aan, dat ze zich ontwikkelen uit groepen van epitheelcellen van embryonaire oorsprong.

Volgens PRICE zijn drie celsoorten aanwezig bij adamantinomen:

1. Een laag van platgedrukte cylinderepitheelcellen.
2. Stervormige of polygonale cellen. Hiervan zijn de typische adamantinomen afkomstig.
3. Hooge cylinderepitheelcellen, de zoogenaamde palisadecellen.

f. *Teratomen.*

Teratomen worden ook beschreven. Deze kunnen ontstaan uit het rudimentaire Jacobsonsche orgaan voor op het septum.

g. BERGER, LOUIS, LUC en RICHARD beschreven een tumor, welke was uitgegaan van het reukepitheel. Histologisch moest de tumor gedeeltelijk tot de *neuro-epitheliomen*, gedeeltelijk tot de *sympathicoblastomen* worden gerekend.

h. Behalve de onder a. tot g. genoemde tumoren komen in de neus een aantal tumoren voor, die tot groote diagnostische moeilijkheden aanleiding kunnen geven. Het zijn gezwellen, die de eene groep van schrijvers tot de systeemziekten rekenen, anderen daarentegen tot de blastomen en weer anderen tot de chronische infectieziekten. Hiertoe behooren o. a. het *maligne granuloom*, het *granuloma sarcomatoides* en de *retotheeltumoren*. Later wordt hierop teruggekomen.

Stellen wij nu de sarcomen tegenover de carcinomen, dan is het opvallend, dat in de oude statistieken het aantal gevallen van sarcomen dat van carcinomen belangrijk overtreft. In de latere jaren heeft zich hierin een belangrijke wijziging voltrokken. Het carcinoom wordt thans veel frequenter aangetroffen dan het sarcoom. Dit feit heeft reeds eerder de aandacht van de neusartsen getrokken; het maakte o. a. een onderwerp van discussie uit op de vergadering van de Duitsche Neus- Keel- Oorheekundige Vereeniging te Wiesbaden. Vermoedelijk is de diagnose sarcoom in vroegere jaren niet steeds juist gesteld. Hier doen zich zeker moeilijkheden voor, later zal hierover nog worden gesproken.

Het carcinoom van de bovenkaakholte is zonder twijfel de meest frequente tumor. Toch komen in neus en bijholten ook veelvuldig sarcomen voor, zooals duidelijk blijkt uit het overzicht van verschillende gepubliceerde statistieken:

Auteurs	Jaar	Carcinomen	Sarcomen
Bosworth	1889	30	41
Kümmel	1896	40	69
Sendsiak	1913	337	450
Marschik	1914	30	12
Holmgren	1921	30	19
Denker	1922	44	19
Lemaitre	?	5	4
Woodman	1923	16	8
Hautant	1923	42	14
New	1926	112	56
Laurent	?	89	97
Barnes	1928	17	8
Hajek	1929	42	4
Pichler	1931	157	25
Orosco	1932	241	66
Öhngren	1933	145	29
Price	1935	11	2
Portmann	1936	59	9
Wassink	1936	76	30
Benjamins	1936	25	10

D. Frequentie.

Geneesheeren uit oude tijden beschouwden de neus als een plaats van praedilectie voor kwaadaardige gezwellen. Dit kwam waarschijnlijk, omdat de afwijkingen, veroorzaakt door ziekten zooals syphilis, tuberculose, lepra, hier niet voldoende van konden worden onderscheiden. Deze gezwellen zijn relatief echter tamelijk zeldzaam. Dit blijkt uit de onderstaande overzichten. In de eerste tabel wordt het aantal gevallen van deze maligne tumoren vergeleken met het totaal aantal neus- keel- oorheekkundige patiënten, en in de tweede tabel met het totaal aantal maligne tumoren in het algemeen.

Auteurs	Jaar	Totaal aantal oor- neus- keelpatiënten	Aantal patiënten lijdende aan maligne neus- en neusbijhol- tetumoren	Ver- houding	%
Schmidt	1879	42600	20	2130	.047
Finder	1896	27600	12	2300	.043
Herzfeld	1900	28000	4	7000	.014
Denker	1922	32000	40	800	.124

In de Universiteitskliniek te Groningen werden in deze jaren op \pm 40 000 patiënten 35 gevallen gezien. De frequentie was dus 1 op 1140, of .0875 %. Dit komt dus meer overeen met de bevindingen van DENKER.

Plaats van oorsprong	Jaar	Totaal aantal maligne tumoren alle lichaamsdeelen	Aantal patiënten lijdende aan maligne neus- en neusbijholte-tumoren	%
Zwitserland	1901—1920	90000	1800	2
Zweden	1911—1913	9193	101	1
New-York (Memorial Hosp.)	1916—1917	1892	35	1,8
Hamburg (Univ. Kliniek)	1918—1928	1544	21	1,3
New-York (State Institute for the Study of Malignant Disease)	Niet vermeld	Niet vermeld	Niet vermeld	1,8

E. Prognose.

De prognose hangt af van:

1. De ouderdom en de algemeene toestand van de patiënt.
2. De histologische aard van het gezwel.
3. De zetel van het gezwel.
4. De mogelijkheid om het gezwel radicaal te verwijderen.
5. De bestralingsgevoeligheid van de tumor.

1. Het blijkt uit de literatuur, zooals ook te verwachten is, dat bij patiënten beneden de 40 jaar de prognose zeer slecht is. Dit geldt vooral bij de maligne epitheelgezwellen, die beneden de 40 jaar een zeer gevaarlijk karakter dragen.

Tusschen de 40—65 jaren schijnt de kwaadaardigheid geleidelijk te verminderen, om weer toe te nemen tusschen de 65—70 jaar en bij patiënten boven de 70 jaar weer af te nemen. Waarschijnlijk komt dit, omdat bij deze laatste patiënten de gezwellen niet zoo snel doorwoekeren. De algemeene toestand van patiënten, wanneer zij zich ter behandeling aanmelden, laat soms veel te wenschen over. Algemeene zwakheid, vermagering, en een bleek uiterlijk ten

gevolge van secundaire anaemie, veroorzaakt door tumor vergiftiging, komen helaas al te vaak voor en maken het vooruitzicht, dat toch al slecht is, nog donkerder.

2. Het wordt vrijwel algemeen aangenomen, dat epitheelgezwellen van neus en bijholten een slechtere prognose hebben dan de bindweefselgezwellen. Volgens DENKER, HARMER en GLAS, en vele anderen, hebben plaatepitheelcarcinomen een slechter prognose dan cylindercel- en adenocarcinomen. De basocellulaire en de planocellulaire gezwellen schijnen een min of meer gelijke graad van boosaardigheid te bezitten. Men acht de niet te differentieeren carcinomen als meer boosaardig dan de gedifferentieerde.

Van de bindweefselgezwellen zijn de spoelcellensarcomen meer goedaardig dan de rondcellensarcomen. Vooral de kleine rondcellige sarcomen hebben een ongunstig verloop. Reuscellensarcomen zijn betrekkelijk goedaardig vergeleken met de twee voorafgaande gezweltypen.

Er is verschil van meening wat betreft de endotheliomen. Sommigen meenen, dat de prognose hier relatief goed is, omdat deze gezwellen vaak ingekapseld zijn, en langzaam voortgroeien zonder eenige neiging om te metastaseeren. Anderen zijn van meening, dat ze toch soms snel infiltreren en wèl metastasen vormen.

Bij de cylindromen is de prognose zonder twijfel beter dan bij boven vermelde gezwellen. NOOSTEN en Vos geven een beschrijving van cylindromen der bovenkaakholte, die zij waargenomen hadden in het Ned. Ind. Kankerinstituut te Bandoeng. Zij kwamen tot de conclusie, dat deze gezwellen relatief goedaardig zijn, en dat het klinisch verloop en prognose niet zoo slecht zijn als die van de andere carcinomen. Zij halen aan dat ROEGHOLT, die in het Kankerinstituut te Amsterdam de kwaadaardige gezwellen van de bovenkaakholte heeft bewerkt, in zijn publicatie er op wijst, dat KORTEWEG bij een paar gunstig verloopende gevallen een afwijkend histologisch beeld vond, met cylindromateus karakter.

De resultaten van PORTMANN, na controle van 1—10 jaar, zijn als volgt:

	Aantal gevallen	Aantal genezingen
Planocellulaircarcinoom	31	10
Basocellulaircarcinoom	14	5
Niet te differentieeren carcinoom	4	1
Osteosarcoom	3	3
Reuscellensarcoom	2	2
Fibrosarcoom	4	3

3. *De zetel van het gezwel.* Gezwellen die zich ontwikkelen in de nabijheid van de schedelinhoud en groote bloedvaten geven een zeer slechte prognose. Gezwellen van de zeeftbeenstreek zijn steeds zeer gevaarlijk. Deze gezwellen vallen onder de zoogenaamde „Tumores Superiores et Posteriores Mediales” van ÖHNGREN, welke volgens hem van alle neus- en neusbijholtegezwellen de hoogste graad van kwaadaardigheid bezitten.

Gezwellen van neusbodem en neusseptum hebben de beste prognose. Relatief gunstig is ook de prognose bij gezwellen van de kaakholte; deze geven dikwijls vroegtijdig aanleiding tot opvallende lasten als trigeminusneuralgieën; bovendien wordt de verspreiding voor een langen tijd verhinderd door het omgevende been.

4. *De mogelijkheid van radicale verwijdering* hangt in groote mate af van de zetel van het gezwel. Het is duidelijk, dat wanneer een gezwel in de zeeftbeenstreek voortwoekert, de kansen op een radicale resectie veel geringer zijn dan b.v. wanneer het gezwel tot de kaakholte is beperkt.

Tumoren van het zeeftbeen en sphenoid hebben de slechtste prognose. Dit komt door de localisatie dicht bij de schedelholte. Hierdoor kunnen zij gewoonlijk niet radicaal worden verwijderd zonder dat meningitis optreedt.

5. *Bestralingsgevoeligheid van de tumor.* De ervaring heeft geleerd, dat sommige tumoren een geringe, andere een groote gevoeligheid voor bestraling bezitten. Volgens WASSINK behooren spoelcellen-, fibro- en osteosarcomen tot de eerste; groot-, klein- en rondcellensarcomen tot de tweede groep. WASSINK verklaart, dat gecombineerde chirurgische en bestralingstherapie de beste resultaten levert bij spoelcellen-, fibro- en osteosarcomen; groot-, klein- en rond-

cellensarcomen reageeren gunstig op bestraling. Indien bij deze laatsten de tumor door bestraling niet tot verdwijning kan worden gebracht, kan nog operatief worden ingegrepen. Meestal echter heeft bestraling de gewenschte uitwerking; wel treedt later in vele gevallen recidief op, doch dit gebeurt eveneens vaak bij dié gevallen, waar resectie van het gezwel gecombineerd werd met bestraling.

In het Antonie van Leeuwenhoekhuis zijn van 19 patiënten met sarcoom, welke ná 1922 werden behandeld, 10 nog in leven en 2 passeerden de 2 jaar grens; 7 zijn binnen de 2 jaar overleden.

De ervaring bij carcinomen is veel slechter; carcinomen hebben een zeer geringe bestralingsgevoeligheid. In de literatuur zijn er weinig of geen gevallen beschreven, waarbij uitsluitend door bestraling genezing is opgetreden. Over de wijze van bestraling (Röntgen, Radium) zal bij de therapie uitvoeriger worden gesproken.

In de literatuur zijn niet vele gevallen vermeld met een langere levensduur dan 15 jaren. Daarom is het misschien interessant om drie gevallen aan te halen die symptoomvrij waren na verloop van 24, 16, en 15 jaren, na operatie. Deze waren resp. patiënten van KÖNIG, WASSINK, en ST. CLAIR THOMSON.

Alles in aanmerking genomen is de prognose niet zoo slecht als men vroeger wel heeft gedacht. Dit is vooral te danken aan het eerder stellen van de diagnose, de ongetwijfeld verbeterde operatiemethoden, de bestralingstherapie en een betere selectie van de gevallen, welke voor operatie geschikt zijn. Bij de bespreking van de therapie zal een tabel worden gegeven, waaruit blijkt in hoeverre de resultaten in de laatste jaren zijn verbeterd.

F. Therapie.

Het is interessant om de therapie, welke is aangewend bij de maligne tumoren van neus- en neusbijholten sedert de oude tijden, na te gaan.

HIPPOCRATES keurde alle therapie af. De geneesheeren van de middeleeuwen, in navolging van GALENUS, waren het hiermede niet eens. Zij onderscheidden tusschen ulcererende en niet ulcererende maligne tumoren. Bij laatstgenoemde greep

GALENUS operatief in, hetzij met mes of ferrum candens; eerstgenoemde werden met dieët behandeld, door zout vleesch, zure wijnen, knoflook te vermijden. FABRICIUS HILDANUS (1537—1619) nam een tegenovergesteld standpunt in; de niet ulcererende tumor liet hij met rust, bij de ulcererende tumor trad hij radicaal op. Aan inwendige medicamenten was er geen tekort. Loodwit, kwik, rattenkruid, boomolie, saffraan, kalkwater, schapengal, hoenderdrek en zelfs kikvorschen werden toegediend. PARACELCUS (geb. 1490) gebruikte uitwendig een mengelmoes van koemest, verbrande excrementen en geroosterd brood. Dit werd op de tumor gelegd. Voor inwendig gebruik werd arsenic voorgeschreven.

In het jaar 1827 verrichtte GENSOUL voor het eerst resectie van de bovenkaak. Deze methode was een groote vooruitgang op het gebied van therapie en werd tientallen jaren met meer of minder succes door opvolgers van GENSOUL uitgevoerd.

De techniek is als volgt:

Huidsneede (gewoonlijk volgens DIEFFENBACH—WEBER—KOCHER): bovenlip in de mediaanlijn gespleten, neusvleugel omsneden, en huidsneede in de neuswangplooi naar boven loopend tot aan de binnen-ooghoek. Van hier loopt de sneede door de onderste ooglidplooi naar lateraal schuin naar beneden tot aan de onderrand van het jukbeen. Van de huidsneede uit worden de weke deelen van de wang gespleten tot halverwege de M. Masseter, waarbij het wangslimvlies in de omslagplooi wordt doorsneden. De neus wordt losgesneden van de apertura piriformis, de weke deelen in de orbita worden vrij geprepareerd van de periorbita. De M. Masseter wordt vlak aan de jukboog doorgeknijpt; door middel van de draadsonde van FERGUSSON wordt onder de jukboog, door de fissura orbitalis inferior een draad en daarna een zaagje van GIGLI gebracht, waarna de jukboog wordt doorgezaagd. De proc. frontalis wordt nu met de beenschaar doorgeknijpt, of de zaag van GIGLI wordt van de apertura piriformis onder het traanbeen door in de orbita gebracht en daarna wordt de proc. frontalis van de bovenkaak doorgezaagd. Nu wordt het slijmvlies en periost van het palatum durum sagittaal doorsneden een $\frac{1}{2}$ cm lateraal van de mediaanlijn. Ter hoogte van het palatum molle wordt de sneede naar lateraal gericht, het weke verhemelte wordt losgesneden tot achter de plaats van de laatste molar. Het periost ter zijde van de incisie tot aan het palatum molle wordt afgeschoven tot aan de mediaanlijn, waarna met de beitel de proc. alveolaris en palatum durum worden losgeslagen. Dit laatste kan ook gedaan worden met behulp van de zaag van GIGLI, nadat men de eerste snijtand getrokken heeft. Nu wordt de beitel in transversale

richting lateraal achter de kaakhoek vóór de proc. pterygoideus geplaatst en met eenige slagen de kaak geheel losgewerkt. Hierna wordt de geheele kaak losgesneden en met een zware beentang gepakt en uitgerukt. Verdacht tumorweefsel wordt overal weggeruimd, indien noodig wordt ook excenteratie van de oogkas verricht.

Met deze operatie gingen heftige bloedingen en een buitengewoon hooge mortaliteit gepaard en de resultaten waren erg onbevredigend. Door verbetering van de techniek, toediening van intratracheale anaesthesie, het eerst toegepast door BUTLIN, en later vooral door het gebruik van locale anaesthesie, werden de resultaten langzamerhand beter.

In 1902 beschreef MOURE een operatie, die het eerst door MICHAUX in 1853 werd aangeraden. Deze methode, de zogenaamde transmaxillaire, heeft vooral in Frankrijk de oude operatie van kaakresectie voor een gedeelte vervangen. De operatie van MOURE is vooral geschikt voor maligne gezwellen gezeteld in het dak en in de diepere deelen van de neus, in het bijzonder gezwellen van het zeefbeen, sphenoidholte en neuskeelholte. De techniek is als volgt:

De huidsnede begint aan het mediale deel van de wenkbrauw, loopt boogvormig om de binnenooghoek, dan in de neuswangplooi naar beneden en eindigt ter hoogte van de insertie van de neusvleugel aan de bovenlip. De neusvleugel en de huid van de neusrug met het beenvlies van het neusbeen, worden losgemaakt, en de geheele neus wordt over de middellijn naar de andere zijde getrokken. Het beenvlies aan de binnenooghoek wordt met de traanzak naar buiten geschoven. Nu wordt de beenige neusrug in de middellijn gespleten, met behulp van een beenschaar. Met beenschaar, hamer en beitel worden de verschillende verbindingen doorgesneden, waarna het neusbeen verwijderd wordt met een gedeelte van de proc. frontalis der bovenkaak en van de proc. nasalis van het voorhoofdsbeen. Het bovenste deel van de neusholte ligt nu wijd open. Zeefbeencellen, sphenoidholte, voorhoofdsholte en kaakholte kunnen nu alle worden bereikt. Indien het noodig is de kaakholte te openen, neemt men de neuszijwand met de onderste neusschelp weg. Eventueel kan een tweede snede door de onderste ooglidplooi worden gemaakt. Hierdoor wordt de voorwand van de kaakholte ontbloot.

Een andere methode is die van ROUGE:

Hier wordt een snede gemaakt in de omslagplooi van het slijmvlies van de bovenlip, vanaf de praemolares horizontaal verlopend tot aan de praemolares van de andere kant.

De snede gaat door slijmvlies en periost tot op het bot. Met raspatorium worden slijmvlies en periost zoover mogelijk naar boven geschoven en de neus naar boven omgeklapt na inknippen van de basis van het septum.

Een verbetering van de operatie volgens ROUGE gaf LOEWE, die het inknippen van het septum naliet.

Boven gemelde methoden worden niet alom gebruikt. De hierop volgende zoogenaamde permaxillaire methode, eerst beschreven door DENKER in 1906, geeft de beste toegang tot neus- en neusbijholten, en levert een goed cosmetisch resultaat. De operatie is een uitbreiding van de bekende operatie van CALDWELL—LUC. De techniek is als volgt:

Incisie tot op het bot in de omslagplooï van het slijmvlies van de bovenlip vanaf de maaltanden, horizontaal verloopend, tot door het frenulum 2 à 3 cm aan de andere zijde. Met raspatorium worden slijmvlies en periost zoover mogelijk naar boven afgeschoven en met twee haken omhoog gehouden, zoodat de voorwand van de kaakholte, de apertura piriformis en de onderste orbitarand blootliggen. De voorwand van de kaakholte tezamen met het onderste gedeelte van de proc. frontalis worden met beitel en beentang verwijderd. De beenige laterale neuswand, de crista piriformis inbegrepen, worden nu met de tang van LUER en beitel verwijderd. De onderste concha wordt verwijderd. Men heeft nu een breed overzicht; de tumor kan worden weggenomen. De voorwand van de sphenoidholte kan worden verwijderd; van kaakholte, neusholte, en sphenoidholte wordt één samenhangende groote holte gemaakt. Het overzicht over het gansche operatiegebied laat niets te wenschen over, en men kan de voorhoofdsholte, na wegname der voorste zeefbeencellen, gemakkelijk sondeeren. Na zorgvuldige verwijdering van het verdachte weefsel, waarbij men in de streek van de lamina cribrosa voorzichtig moet zijn, wordt de holte met joodformgaas getamponeerd; de slijmvlieswond wordt gehecht.

Door deze operatiemethode kan men, met uitzondering van tumoren van de voorhoofdsholte, alle tumoren van neusholte, kaakholte, zeefbeen, en sphenoidholte bereiken; ook tumoren van neustusschenschot en neusbodem.

Bij tumoren van de voorhoofdsholte wordt gebruik gemaakt van een boogvormige incisie door de wenkbrauw als bij de operatie van KILLIAN; een dwarsche incisie over den neusrug en verticale incisies zijn daarbij ook dikwijls noodig.

De methode van PREYSING, beschreven in 1911, is vooral

aangewezen voor dubbelzijdige gezwellen van het bovenste gedeelte van de neus. De techniek is als volgt:

Een T-snedes wordt gemaakt. De horizontale snede verbindt het middelpunt der beide wenkbrauwen. De verticale snede loopt in de mediaanlijn over de neusrug naar beneden. Na wegschuiven van weke deelen en periost, verwijdert men met beitel en beentang beide neusbeenderen, de proc. frontalis van beide bovenkaken, het traanbeen en lamina papyracea van het zeefbeen beiderzijds; ook de voorwand en tusschenschot van de voorhoofdsholten. Het neus-tusschenschot wordt geheel verwijderd.

Een geheel gewijzigde methode werd door HOLMGREN aangegeven; hierbij wordt op uitgebreide schaal de *electro-coagulatie* toegepast. Op het Internationale Oto-rhino-laryngologencongres in 1928 te Kopenhagen werd door hem een uitvoerige beschrijving gegeven. De techniek is als volgt:

Met het diathermiemes wordt in de omslagplooï van het slijmvlies van de bovenlip een snede gemaakt van de middellijn tot aan het achterste deel van de proc. alveolaris. De weke deelen worden over een groote uitgestrektheid met het raspatorium weggeschoven. Dan wordt de kaakholte met beitel of tang van HAJEK geopend, en een groote electrode in de kaakholte gebracht. Een andere electrode wordt op de buitenkant van de bovenkaak (proc. alveolaris, fossa canina) aangelegd, de coagulatie wordt met de sterkst mogelijke stroom ingeleid. Wanneer de tumor in de kaakholte doorgeskookt is, wordt deze uitgelepeeld, en dan worden de voorste, onderste en mediale wanden van de bovenkaak met beitel en tang verwijderd.

Komt men bloedend weefsel tegen, dan wordt dit onmiddellijk gecoaguleerd. Men overziet thans de bovenste en achterste deelen der kaak, het zeefbeen, en de sphenoidstreek. De rest van de bovenkaak wordt verwijderd. De operatie wordt voorbij de zichtbare buitengrenzen van de tumor voortgezet. Zelfs de orbita-inhoud kan gemakkelijk zonder uitwendige snede behandeld worden. De onderste zeefbeencellen worden gecoaguleerd, de bovenste laat HOLMGREN met rust. Radium wordt onmiddellijk in buisjes aangebracht, niet meer dan 96 mg., na tamponade van de operatieholte. Twee buisjes worden in zeefbeen en sphenoidholte geplaatst, en twee in het gebied van de proc. pterygoideus. Radium en tampon worden na twaalf uur verwijderd.

Endonasale operaties zijn alleen geschikt voor kleine gesteelde gezwellen, die hun oorsprong vinden op het voorste gedeelte van het septum, onderste neusschelp, en onderste neusgang.

Naast de chirurgische behandeling en meestal daarmee gecombineerd wordt de *stralenbehandeling* toegepast. In

Zweden heeft men op dit gebied een groote ervaring in het *Radium Hemmet* te Stockholm opgedaan, in Nederland vooral in het *van Leeuwenhoekhuis* te Amsterdam.

Volgens BERVEN worden de volgende therapieën toegepast in het *Radium Hemmet*.

Voor het primaire gezwel:

1. Teleradium.
2. Implantatie van radiumnaalden.
3. Electro-coagulatie.

Voor kliermetastasen:

1. Teleradium, soms gecombineerd met
2. Klierexstirpatie.

Röntgenbestraling wordt gewoonlijk alleen gebruikt voor radiosensibele gezwellen, als sarcomen en lymphoepitheliomen. Volgens zijn ervaring is radium verre te verkiezen boven Röntgenbestraling bij behandeling van plaveicelcarcinomen. BERVEN gebruikt de volgende techniek bij bovenkaakcarcinomen:

Praeoperatief: Röntgenbestraling, filter 2,6 mm Cu., afstand 40 cm. Wanneer het gezwel in grootte is afgenomen wordt electro-coagulatie toegepast, het gezwel uitgelepeeld, en radium ter hoeveelheid van 100 tot 150 mg., filter 3 mm. Pb. in de operatieholte aangebracht, voor een tijdperk van 12 tot 15 uren. Kliermetastasen worden behandeld als bij de neusgezwellen.

ÖHNGREN past in hoofdzaak de methode van HOLMGREN—BERVEN toe. Hij wijzigde echter hunne methode door ook de bovenste zeefbeencellen, die HOLMGREN met rust laat, aan electro-coagulatie te onderwerpen. Verder legt ÖHNGREN niet alleen het gezwel bloot met een snede door de omslagplooi van het slijmvlies der bovenlip, maar maakt naar omstandigheden ook wel gebruik van uitwendige incisies.

Wat de ervaring opgedaan in het *van Leeuwenhoekhuis* betreft, hiervan geeft WASSINK een uitvoerig verslag van de behandeling en de resultaten verkregen bij 106 maligne gezwellen van de bovenkaak en zeefbeencellen, waarvan 76 carcinomen en 30 sarcomen. Hierbij waren 58 mannen en 48 vrouwen. De leeftijd wisselde van 2½ tot 78 jaren. Vóór 1922 werden er 32 carcinomen en 11 sarcomen behandeld; ná 1922 44 carcinomen en 19 sarcomen. Bij de plaveicelcarcinomen werd steeds gestreefd naar een volledige opera-

tieve verwijdering van het gezwel. Na voldoende blootlegging werd het gezwel gecoaguleerd en uitgelepeld, waarbij alleen voor de dura halt werd gehouden. Zoo noodig werd exstirpatie van halskliermetastasen verricht. Dezelfde methode werd toegepast bij spoelcellen-, fibro- en osteosarcomen. Deze sarcomen bezitten een geringe bestralingsgevoeligheid. Bij groot-, klein-, en rondcellige sarcomen werd echter uitsluitend bestraling toegepast. Indien de gezwelmassa hierbij niet tot verdwijning werd gebracht, werd ook operatief ingegrepen en wel zoo radicaal mogelijk. Bij zeer uitgebreide gevallen van carcinomen anders dan plaveicelcarcinomen werd ook uitsluitend bestraling toegepast. Iedere operatie voor carcinoom of voor sarcoom werd gevolgd door radium- of Röntgenbestraling of door beide gecombineerd.

Operatieve mortaliteit bij 47 radicale operaties bedroeg nul; 2 patiënten overleden ongeveer 14 dagen na de operatie aan meningitis. Van de 32 patiënten met carcinoom behandeld vóór 1922 leefden 6 patiënten langer dan 2 jaar; bij 2 was er volkomen genezing daar ze resp. 16 en 15 jaar in leven zijn. Van de 24 patiënten met carcinoom behandeld ná 1922 zijn 12 zonder recidief in leven; 2 passeerden de 5 jaar- en 4 anderen de 2 jaargrens. Vóór 1922 werden 11 patiënten met sarcoom behandeld; 1 is nog in leven en 1 passeerde de 5 jaargrens; 9 overleden binnen het jaar. Ná 1922 werden 19 patiënten met sarcoom behandeld; 10 zijn nog in leven en 2 passeerden de 2 jaargrens; 7 overleden binnen de 2 jaar. WASSINK vergelijkt de resultaten verkregen ná 1922 met die van vóór 1922 en schrijft de betere resultaten van ná 1922 toe aan de veranderde en verbeterde behandelingsmethoden, n.l. radicale verwijdering van het gezwel, diathermische coagulatie en een veel hoogere radiumdoseering dan voorheen.

ST. CLAIR THOMSON meldt de resultaten door hem verkregen, bij toepassing van de methode van MOURE. 1 carcinoomgeval en 1 endothelioomgeval waren recidiefvrij na verloop van resp. 13 en 15 jaren.

De methode door GREENE toegepast bestaat uit ontblooting en radicale verwijdering van het gezwel met de curette. Dit ondanks de waarschuwing van BLOODGOOD: „If a malignant growth is cut into by a knife or curetted you might as well send for the undertaker”. Curettage wordt gevolgd door

onmiddellijke inbrenging van radium in een hoeveelheid van 500—1000 mg. uren. GREENE heeft 84 patiënten met carcinoom behandeld. De operatieve mortaliteit bedroeg 11 %; 33 % waren symptoomvrij van 1 tot 5 jaren.

WOODMAN behandelde zijn gevallen met gecombineerde resectie, coagulatie en bestralingstherapie. Volgens hem is bestraling over een tijdperk van 6 maanden noodig. Hij verklaart, dat carotisonderbinding en tracheotomie niet noodig zijn, waarmee CHEVALIER JACKSON het met hem eens is. WOODMAN wijst er op, dat door middel van intratracheale anaesthesie, met de patiënt in de zittende houding, het hem gelukt is de operatieve mortaliteit tot nul te brengen. Hij beschreef 30 gevallen, waaronder 16 carcinomen, 8 sarcomen en 6 endotheliomen.

JOHNSON heeft 24 patiënten met carcinoom behandeld. Zijn methode bestaat uit intratumoraal radium gecombineerd met uitwendige radiumbestraling. Er waren 20 % symptoomvrij van 1 tot 5 jaren.

SAXÉN bescheef 61 gevallen van carcinoom, sarcoom en papilloom. Van de patiënten met carcinoom werden 19 geopereerd, hetzij kaakresectie, of volgens de methoden van DENKER en MOURE. Operatieve mortaliteit bedroeg 6 uit 19. Van de overige 13 patiënten leeft slechts één na 5 jaren.

HOLMGREN en BERVEN gaven in 1926 op het Scandinavisch Neus- Keel- en Oorheekundig Congres een uitvoerig verslag van hunne resultaten. Vóór 1922 werd kaakresectie verricht. Ná 1922 werd het gezwel operatief vrijgelegd en na diathermische coagulatie uitgelepeeld. Dan volgde bestraling. Zij verklaarden, dat prae- en postoperatieve bestralingen belangrijk zijn om recidief te voorkomen.

NEW verdeelt carcinomen van neus- en neusbijholten in 4 groepen, volgens de classificatie van kwaadaardige epitheelgezwellen opgesteld door BRODERS. Volgens NEW woekeren carcinomen van groep 3 en 4 zeer snel, evenals sommige sarcomen, en vormen vroeg metastasen. Resectie en cauterisatie hebben hier weinig effect. Wanneer zij onder groepen 1 of 2 van BRODERS vallen, kan men ze toch wel met diathermie of thermocauter uitsnijden, waarna radium moet worden aangebracht. De kliermetastasen moeten worden geëxstirpeerd met vóór- en nábestraling met radium. Later gaf New

een beschrijving van 168 gevallen, waarvan 97 electro-coagulatie en radiumbestraling ondergingen. Hij vond, dat carotisonderbinding in de regel niet noodig was. Hij opereerde óf onder locale anaesthesie óf onder lachgasnarcose; operatieve mortaliteit was nul, 32 % waren symptoomvrij na 2 jaren. Volgens hem is electro-coagulatie gevolgd door radiumbestraling te verkiezen boven andere behandelingsmethoden.

Van de 25 gevallen (17 carcinomen, 8 sarcomen) beschreven door BARNES waren 41 % van de carcinomen van 10 maanden tot 9 jaren, en 75 % van de sarcomen van 1 tot 8½ jaar symptoomvrij na radicale resectie gevolgd door curettage. Onmiddellijk hierop wordt radium aangebracht. Operatieve mortaliteit bedroeg 16 %. BARNES is een voorstander van massale doses van radium; 100 tot 200 mg. over 24 tot 48 uur.

QUICK is van oordeel, dat chirurgische behandeling alleen, evenals bestraling zonder operatief ingrijpen, in het algemeen weinig kans op succes biedt. Na voorbestraling met Röntgen (7—10 H.E.D. in de loop van 14 dagen) wordt het gezwel blootgelegd. Dan wordt radium intratumoraal aangebracht, zonder resectie van het gezwel, en 4 weken in het gezwel gelaten. Kliermetastasen worden met bestralingstherapie behandeld. De ervaring van QUICK gaat over 136 gevallen.

Bij de 46 gevallen door HAJEK beschreven waren 42 carcinomen en 4 sarcomen. Operatieve mortaliteit bedroeg 11 %, meestal werd resectie van het gezwel en radiumbestraling verricht.

HARMER en RUSSELL handelen anders. Het gezwel wordt blootgelegd door een opening te maken in het palatum. Volgens hen is deze toegang te verkiezen boven die van MOURE en ROUGE. Het gezwel wordt vernietigd door electro-coagulatie, uitgelept, er wordt 100 mg. radium in de operatieholte aangebracht en 24 tot 48 uur ingelaten. Röntgenbestraling wordt hieraan toegevoegd. In bijna alle gevallen treedt beennecrose op, het oog wordt echter gelukkig zelden beschadigd. Bij sarcomen raadt HARMER radiumbestraling aan, daar de gezwellen hieronder snel verdwijnen. Gewoonlijk treedt na 12—18 maanden recidief op.

ASHERSON heeft 40 gevallen met radium behandeld. Hij vestigt vooral de aandacht hierop, dit in tegenstelling met de meening van vele anderen, dat enkele groote radiumdoses

beter zijn dan vele kleine. Door enkele massale bestralingen zouden noch de huid, noch het oog, noch de N. Opticus, noch de hersenen worden beschadigd. Necrose wordt alleen veroorzaakt, indien het radium in directe aanraking met beenweefsel wordt gebracht.

PICHLER deelt zijn ondervindingen mee, nadat hij een groot aantal gevallen (157 carcinomen en 25 sarcomen) had behandeld. Bij 109 carcinomen en 16 sarcomen werd resectie van het gezwel verricht, gevolgd door radiumbestraling. Door snel aanwenden van *Thiersche* lapjes zou de kans op een secundaire infectie verminderen. Kliermetastasen werden bij 38 patiënten geëxstirpeerd. PICHLER meent, dat deze niet te vroeg moeten worden geëxstirpeerd; naar zijn ervaring nemen klierzwellingen dikwijls in grootte af na succesvolle behandeling van het neusgezwel. Operatieve mortaliteit bedroeg 11 %, 20 % waren recidiefvrij tot 3 jaren en 14,4 % tot 5 jaren.

PORTMANN en DESPONS maakten gebruik van de transmaxillaire neusoperatie volgens MOURE. Iedere operatie werd gevolgd door een diepgaande thermo-cauterisatie met de groote galvano-cauter van PERCY. Radium werd nooit onmiddellijk in de operatieholte aangebracht; bij slechts 2 gevallen uit 70 werd het gebruikt en dan eerst 14 dagen na operatie. Bij alle andere gevallen werd Röntgenbestraling na de operatie aangewend; 15 à 20 zittingen van diep doordringende bestraling. Vroege recidieven werden met Röntgenstralen behandeld, wanneer radiumbehandeling geen succes had.

DEN HOED geeft een overzicht over de resultaten verkregen bij de behandeling van 63 gezwellen van de kaakholte en het zeefbeen (44 carcinomen, 19 sarcomen) en 22 gezwellen van de neusholte (9 carcinomen, 13 sarcomen). DEN HOED wijst er op, dat patiënten gewoonlijk in een laat stadium komen, wanneer b.v. zwelling van de kaak en uitpuilende oogen reeds aanwezig zijn. Bij sommigen waren alreeds lymfekliermetastasen of algemeene metastasen opgetreden. Bij de operabele carcinomen van de eerste groep, n.l. die van kaakholte en die van zeefbeen, wordt het gezwel operatief vrijgelegd. Na electro-coagulatie wordt het gezwel uitgelepeeld, daarna wordt radium in de holte gebracht. Bij de eerste operatieve ingreep wordt zooveel mogelijk beenweefsel

verwijderd, om bij de latere radiumbestraling necrose te voorkomen. Halsklieren worden eventueel geëxstirpeerd. DEN HOED vestigt vooral hierop de aandacht, dat men na de electro-coagulatie eerst moet wachten, totdat necrosen zich afgestooten hebben, vóórdat men radium aanbrengt. Radium werd in buisjes in een hoeveelheid van 30—90 mg. aangebracht. De totale dosis varieerde tusschen 1200—5000 mg. uren. De sarcomen worden anders behandeld. Bij deze wordt radiumbestraling aangewend. Bij de carcinomen der neusholte werd dezelfde therapie toegepast, n.l. vrijlegging van het gezwel gevolgd door electro-coagulatie en later radium. Sarcomen van deze streek worden met Röntgenbestraling behandeld. Alleen wanneer zij niet tot verdwijning kunnen worden gebracht, of wanneer recidief optreedt, wordt operatief ingegrepen. De neus wordt omhoog geklapt, de tumor wordt geocoaguleerd; eerst wanneer het necrotische weefsel is afgestooten, wordt radium ingebracht.

13 patiënten met sarcoom van de neusholte werden behandeld. Hiervan leven 8 van 4 tot 19 jaren. Van 6 patiënten, die uitsluitend bestralingstherapie ondergingen, zijn 3 genezen; van de 7 patiënten bij wie gecombineerde behandeling toegepast werd, leven 5. De hieronder volgende tabellen zijn door DEN HOED opgesteld:

Resultaten der behandeling: van kaakholte- en zeeftbeen-gezwellen. 1922—1933 (dus minstens 2 jaren waargenomen).

	Operabele		Inoperabele		Totaal	
	Aantal	Genezen	Aantal	Genezen	Aantal	Genezen
Carcinoom	24	12	20	1	44	13 (30%)
Sarcoom					19	9 (45%)
Totaal					63	22 (35%)

Neusholte tumoren.

	Aantal	Genezen (minstens 4 jaren)
Carcinomen	9	5
Sarcomen	13	8
Totaal	22	13 (60%)

Stralenterapie:

Onder radiosensibiliteit verstaat men de eigenschap van de levende cel, een reactie te vertoonen op de bestraling met Röntgen- of radiumstralen. Deze reactie hangt af van de aard van het bestraalde weefsel en van de hoeveelheid stralen. Elk weefsel bezit een tolerantiegrens, waarboven versterf optreedt.

Bij de bestraling van maligne tumoren stelt men zich ten doel de tolerantiegrens van het tumorweefsel te overschrijden, zonder daarbij het omringende normale weefsel ernstig en blijvend te beschadigen.

Verscheidene methodes van Röntgenbestraling worden in de literatuur vermeld; de belangrijkste, welke bij neusen neusbijholtetumoren zijn toegepast, zullen in het kort worden gememoreerd:

1. *De massieve bestraling.* Daarbij stelt men zich ten doel binnen één of enkele dagen een zoo groot mogelijk quantum energie in den tumor te brengen. Na verloop van eenige maanden, als de Röntgenreactie van het normale weefsel afgelopen is, wordt eenzelfde dosis opnieuw gegeven en eventueel later nog eenige malen. Deze methode werd ingevoerd door SEITZ en WINTZ, die uitgingen van de gedachte, dat er voor sarcomen en carcinomen een min of meer constante sarcoom- en carcinoomdosis bestond.

2. *De „Aufsättigungs” methode* van PFAHLER. De bestralingsreactie is na verloop van eenige maanden afgelopen. PFAHLER neemt aan, dat deze reactie afvalt volgens een logaritmische curve. Hij geeft daarom de eerste dag een hooge dosis, gevolgd door dagelijksche kleine doses, ten einde de eenmaal bereikte reactie gedurende eenigen tijd op peil te houden.

Eenigszins gewijzigd is deze methode door HOLFELDER, die na de eerste hooge dosis, nog eenige malen, met tusschenruimten van enkele dagen, een bestraling laat volgen met de helft of minder van de primaire dosis.

3. *De gefractioneerde bestraling.* Deze methode is in zekeren zin het omgekeerde van de vorigen, omdat hierbij een dosis, welke belangrijk beneden de tolerantiegrens ligt, vele malen achtereen wordt gegeven. Ook deze dagelijksche kleine dosis beteekent voor de cel een geregeld terugkeerend

straleninsult, waarvan de cel zich tracht te herstellen. De maligne gedegeneerde cel heeft langeren tijd nodig voor dit herstel dan de normale cel; beide cellen hebben een verschillende „*Erholungsfaktor*”. Elke volgende bestraling accentueert dit verschil, zoodat ten slotte de maligne cel zich niet meer kan herstellen en afsterft. De normale cel, hoewel sterk beschadigd, keert geleidelijk tot de normale toestand terug.

COUTARD heeft een methode van bestraling uitgewerkt, die, hoewel zij nog niet geheel afgerond is, reeds belangrijke resultaten heeft opgeleverd. Naast het fractioneeren van de totale dosis heeft COUTARD tevens de dagelijksche te geven dosis geprotraheerd; d. w. z. dat de hoeveelheid energie, uitgedrukt in Röntgeneenheden („r”) per minuut gering is (r/min. dosis 5 à 10 r).

Radiumtherapie:

Als regel wordt het radium op het tumoroppervlak ge-appliceerd of intratumoraal aangebracht. Eventueel wordt de tumor operatief zooveel mogelijk verwijderd en wordt het radium in de operatieholte gebracht.

Beschikt men over grootere hoeveelheden radium, dan kan ook de telecurietherapie en de radium-emanatietherapie worden toegepast.

Uit de literatuur blijkt voldoende, dat in het algemeen van een bestralingstherapie alleen, hetzij met Röntgen of radium, weinig heil is te verwachten. De beste resultaten worden bereikt door een combinatie van operatieve en bestralingstherapie. Wat de eerste betreft, lijkt op dit oogenblik de electro-coagulatie, zooals die door HOLMGREN werd aangegeven, de beste wijze van behandeling bij de kaakholtumoren. Door BERVEN is het volgende overzicht opgesteld van de resultaten bij verschillende methoden van behandeling:

A. Resectie van de Bovenkaak.

Chirurg	Aantal gevallen	Symptoomvrij %	Symptoomvrij gedurende een tijdperk van
König . .	48	16,6	5 jaar of meer
Martens .	79	20,2	5 „ „ „
Holmgren	39	25,5	5 „ „ „

B. Bestralingstherapie.

Chirurg	Aantal gevallen	Symptoomvrij %	Symptoomvrij gedurende een tijdperk van
Quick . .	36	22	6—39 maanden
Johnson .	24	20	1—5 jaar
Schreiner .	46	10	1—9 jaar
Berven . .	44	18	4 jaar of meer

C. Gecombineerde Therapie.

Chirurg	Aantal gevallen	Symptoomvrij %	Symptoomvrij gedurende een tijdperk van
Resectie + bestraling (Hautant)	18	38	1½—5 jaar
Resectie + bestraling (Barnes)	25	52	1—9 „
Resectie + bestraling (Greene)	36	33	1—5 „
Electro-coagulatie + bestraling (New) . .	97	36	1—8 „
Electro-coagulatie + bestraling (Holmgren)	64	36	1—7 „

Conservatieve therapie.

Vele pogingen zijn gedaan om bij inoperabele gevallen het lot van de zieke te verbeteren. In het algemeen zijn de resultaten niet bevredigend. De volgende methoden zijn bij maligne tumoren van neus- en neusbijholten aangewend:

a. *Autolysaten* („Abwehr-Fermente”, volgens Abderhalden).

Hier gebruikt men het carcinoma-serum van **ABDERHALDEN**. Deze adviseert, aan de behandeling Röntgen- of radiumbestraling vooraf te laten gaan. **DENKER** pastte deze methode toe bij een vrouw, die erg vermagerd was tengevolge van kanker aan de bovenkaak. Na behandeling volgde er een gewichtstoename van 10 pond.

b. *Auto-inenting* volgens CITELLI.

Deze behandeling bestond oorspronkelijk uit inenting met tumorextract. Er werd een extract gemaakt van tumorweefsel van de patiënt. Hiermee werd de patiënt behandeld. In de Neus- Keel- Oorheeskundige Kliniek te Groningen zijn voor meerdere jaren enkele patiënten met een inoperabele tumor van mond en pharynx op deze wijze behandeld. De resultaten waren zeer slecht. Dezelfde ervaring gaf elders aanleiding tot een nieuwe behandelingsmethode, n.l. inspuiting van bloed van de patiënt in de deelen, die het gezwel omgeven. De resultaten bleven uiterst slecht. DZIEMBOWSKI wijzigde deze laatste methode door bloed, verkregen door venapunctie, in te spuiten in het het gezwel omgevende weefsel, nadat het bloed aan de inwerking van Röntgenstralen was blootgesteld. Ook werd een gedeelte van het bestraalde bloed intraveneus ingespoten. Er werd gedacht, dat de bestraling van het bloed fermenten zou vormen, die als hormonen reagerend, de weerstand van het weefsel rondom de tumor zouden verhoogden. DZIEMBOWSKI heeft deze methode 120 maal toegepast; het zou hem zijn gelukt om verschillende malen het gezwel te doen verdwijnen. Er wordt echter van andere zijde sterk getwijfeld of bij deze gevallen wel een maligne tumor in het spel is geweest. Het microscopisch onderzoek was zeer onvolledig verricht.

c. *Proteïnetherapie*.

SÉNO geeft een beschrijving van een groot kwaadaardig gezwel (plaveicelepitheelcarcinoom) van de huid van het ooglid. Het is hem gelukt dit tot verdwijning te brengen door intramusculaire melkinjecties.

d. *Schildklierextract*.

Er is gedacht, dat stofwisselingsstoornissen tengevolge van een tekort aan schildkliersecretie tot nieuwvormingen aanleiding konden geven. De hoop werd gekoesterd, dat door toediening van schildklierextract een gunstige werking op maligne tumoren zou worden uitgeoefend. Deze hoop is ijdel gebleken.

e. *Erysipelas-infectie.*

HARMER en GLAS publiceerden een merkwaardig geval van carcinoma van de neus, microscopisch vastgesteld, dat na een aanval van erysipelas faciei geheel verdween. De patiënte stierf aan een hartaandoening tengevolge van de erysipelas. Bij de obductie was er van het gezwel in de neus niets meer te vinden. Dit geval heeft aanleiding gegeven tot het aanbrengen van erysipelas-infectie bij patiënten, lijdende aan inoperabel carcinoom. Een wijziging hiervan is de behandeling met COLEY's vloeistof, bestaande uit Streptococcus erysipelatis en Bacillus prodigiosus. Betrouwbare resultaten ontbreken; de methode kan niet worden aangeraden.

f. *Chemotherapie.*

Naar aanleiding van de goede resultaten verkregen met arsenic bij de behandeling van de syphilis, heeft men getracht om door middel van stoffen, zooals arsenic, koper, enz., dezelfde resultaten te verkrijgen bij nieuwvormingen in de neus. Dit bleek niet het geval te zijn.

g. *Fulguratie en Electrolyse* werden aanbevolen door FERRERI. Volgens hem zouden deze vooral bij carcinoom een goede uitwerking hebben. Hij wees op de betrekkelijke veiligheid van deze methoden vergeleken met operatie.

h. *Ferrum Candens.*

Deze methode wordt haast nooit meer gebruikt, daar electro-coagulatie veel gemakkelijker wordt uitgevoerd en betere resultaten geeft.

HOOFDSTUK II.

ZIEKTEGESCHIEDENISSEN.

Hieronder volgen de ziektegeschiedenissen van de in dit proefschrift genoemde 35 patiënten. Deze zijn sterk verkort weergegeven. Van ieder geval zijn slechts enkele van de belangrijkste klinische gegevens vermeld. Voor het histologisch onderzoek zijn de bevindingen overgenomen uit de rapporten van het laboratorium van pathologische anatomie. Van vrijwel alle gevallen zijn de preparaten bewaard. Deze werden, dank zij de groote welwillendheid van Prof. Vos, allen nog eens nauwkeurig gecontroleerd.

Zooals steeds bij naonderzoekingen blijkt, kwam ook nu weer aan het licht, dat een groot gedeelte van de patiënten zich later aan de verdere behandeling had onttrokken. Er was soms een uitvoerige correspondentie noodig, voor het gelukte om het verdere ziekteverloop vast te stellen.

De aangewende Röntgendoses zijn op de gebruikelijke tabellarische wijze weergegeven.

Geval 1.

W. L., ♂, 40 jaar; ingekomen 3 Febr. 1923.

Anamnese: Voor 1 jaar na een zware verkoudheid kreeg patient pijn en, bij vooroverbukken, een drukkend gevoel boven het rechter oog. Bij het lezen last van dubbelbeelden; overigens geen gezichtsstoornissen. Voor $\pm \frac{1}{2}$ jaar ontstond een dikte boven het rechter oog.

Status Praesens: Gezond uitzierende man in goede algemeene toestand. Patient heeft een opvallende exophthalmus rechts. De bulbus oculi is naar beneden verdrongen; de beweging van het oog naar boven is beperkt. Het voorhoofdsbeen rechts is tot eenige cm boven de supraorbitaalboog iets naar voren gewelfd. De bodem van de rechter voorhoofdsholte is naar beneden verdrongen; in de binnenooghoek is het been verdwenen, hier is duidelijk fluctuatie te voelen. Neus: geen afwijkingen.

Röntgen Onderzoek: Kaakholten en ethmoid normaal. De rechter voorhoofdsholte is sterk uitgezet; op een bitemporale photo blijkt de voor-achterwaartsche afmeting rechts ruim $2 \times$ zoo groot als links; ook op de fronto-occipitale photo is de grootte opvallend. Het mediale gedeelte is veranderd in een groote ronde holte, welke de indruk maakt van een cyste, die naar mediaal scherp, naar lateraal onregelmatig begrensd is. Het septum interfrontale is ver naar links verdrongen. Op enkele plaatsen in de achterwand is geen been te zien.

Therapie: 14 Febr. 1923. Operatie met boogsnode volgens KILLIAN rechts, onder lokaal anaesthesie. Een groot gedeelte van de onderwand van de voorhoofdsholte ontbreekt. De voorwand wordt verwijderd, er komt een gladde, vast aanvoelende kippenei-groote tumor bloot, die de holte geheel opvult. De dura ligt over een groot oppervlak bloot, ziet er normaal uit. Het septum interfrontale, sterk naar links verdrongen, is volkomen intact. Sterk verdikt slijmvlies wordt uit een gedeeltelijk nog luchthoudende holte lateraal verwijderd; het ethmoid opgeruimd, waaraan geen afwijkingen zichtbaar zijn. Het slijmvlies van de neus lijkt normaal, de periorbita volkomen intact.

Microsc. Onderzoek van de tumor: Geen ontstekingsweefsel, doch veel bindweefselcellen met fijne collageene fibrillen. De tumor is zeer celrijk, de cellen en kernen zijn zeer onregelmatig van vorm en grootte. *Diagnose: fibro-sarcoma.* Het weefsel, dat voor verdikt slijmvlies werd gehouden, blijkt ook tumor te zijn.

Ziekteverloop en resultaat: Patient wordt 16 Maart 1923 ontslagen. Na eenige maanden treden metastasen op in de inwendige organen. Patient overlijdt binnen het jaar. Er is geen lokaal recidief opgetreden.

Geval 2.

C. B. P., ♀, 51 jaar. Ingekomen 22 Dec. 1924.

Anamnese: Patiente is vroeger steeds goed gezond geweest. Voor \pm een $\frac{1}{2}$ jaar hoofdpijn. De bovenkaak rechts wordt dik; het slechte gebit wordt verwijderd. Voor \pm 4 à 5 weken geraakt de neus verstopt, af en toe neusbloedingen rechts. Patiente is als kind op de neus gevallen.

Status Praesens: Algemeene toestand goed. Zadelneus, vermoedelijk door vroeger trauma. De rechter bovenkaak is duidelijk gezwollen. De proc. alveolaris rechts is verdikt; er is een elastische zwelling van het palatum, die zich uitstrekt tot over de mediaanlijn. Bij rhinosc. ant. blijkt, dat door septumdeviatie de neus rechts zeer moeilijk is te overzien. Voor zoover zichtbaar lijkt de laterale neuswand diffuus gezwollen. Rhinosc. post.: Poliepachtig tumorweefsel in de choana rechts. Voorhoofdsholten en linker kaakholte lichten goed door, de rechter kaakholte blijft donker. Hals: Rechts litteekens van doorgebroken lymphomen; rechts vóór sternocleidomast. nog een hard lymphoon.

Microsc. Onderzoek van de proefexcisie: Veel bindweefsel, waartusschen grootere en kleinere alveolen van epitheelcellen liggen. Geen infiltratie van het bindweefsel. Het beeld doet sterk denken aan een z.g. cilindroom. *Diagnose: Carcinoma cylindromatosum.*

Röntgen Onderzoek: De rechter kaakholte is sterk beschaduwd, de laterale neuswand op enkele plaatsen doorbroken.

Therapie: 15 Jan. 1925 (Chirurg. Afdeeling). Onder lokaal anaesthesie bovenkaakresectie, verwijdering van halsklieren en

Gland. Submaxillaris, rechts. Een groote tumor, die de geheele bovenkaak blijkt op te vullen, wordt weggenomen; lijkt geheel verwijderd.

Ziekteverloop en resultaat: 4 Febr. 1925 maakt patiente het goed. Het rechter oog staat $\frac{1}{2}$ cm lager dan het linker. Geen last van dubbelzien. Ontslagen.

12 Oct. 1925. Recidief. Het rechter oog puilt uit, het linker oog is blind.

12 April 1926. Patiente overleden.

Geval 3.

S. Z., ♂, 38 jaar. Ingekomen 20 April 1925.

Anamnese: Patient klaagt over verstopte neus links, steken in het linker oor, etter uit de neus bij snuiten.

Status Praesens: Rhinosc. ant.: Geen bijzonderheden. Na cocaïne en adrenaline is achter in de neus links in de choanen een tumor te zien. Rhinosc. post.: De linker choanaalopening lijkt klein, vernauwd door een tumor, die van boven komt. W.R. negatief.

Microsc. Onderzoek van de proefexcisie: Grillig gevormde, onderling samenhangende alveolen en strengen van atypische epitheelcellen. Diagnose: *Niet te differentieeren carcinoma.*

Röntgen Onderzoek: Op de fronto-occipitale en bitemporale photo's zijn geen afwijkingen te zien.

Therapie: bestraling.

Jaar	Datum	Plaats van aanwending	Röntgen „r” Eenheden	Afstand (cm)	Filter
1925	17—24 Juli	Praeauric., l.	800 r.	28	0,4 Zn. + 1 Al.
		Praeauric., r.	800 r.	”	” ”
		Voorhoofd, l.	800 r.	”	” ”
		Voorhoofd, r.	800 r.	”	” ”
		Infraorbit., l.	800 r.	”	” ”
		Infraorbit., r.	800 r.	”	” ”
		Neus	800 r.	”	” ”
	17—24 Sept.	Als serie van 17—24 Juli	Als serie van 17—24 Juli		
1925	16—20 Nov.	Praeauric., l.	600 r.	30	0,5 Zn.
		Praeauric., r.	600 r.	”	”
		Voorhoofd, l.	600 r.	”	”
		Voorhoofd, r.	600 r.	”	”
		Infraorbit., l.	600 r.	”	”
		Infraorbit., r.	600 r.	”	”
		Neus	600 r.	”	”
1926	15 Febr.—3 Mrt.	Praeauric., l.	800 r.	”	”
		Praeauric., r.	2 × 400 r.	”	”
		Voorhoofd, l.	600 r.	”	”
		Voorhoofd, r.	2 × 400 r.	”	”
		Infraorbit., l.	2 × 400 r.	”	”
		Infraorbit., r.	2 × 400 r.	”	”
		Neus	2 × 400 r.	”	”

Ziekteverloop en resultaat: Overleden. Datum onzeker, doch kort nadat patient naar huis was gegaan.

Geval 4.

P. M., ♂, 47 jaar. Ingekomen 28 Juni 1926.

Anamnese: Sedert een jaar klachten over verstopping, bloedingen en vuile afscheiding uit de neus links, pijn in het achterhoofd en de slaapstreek.

Status Praesens: Rhinosc. ant.: Veel secretie in de linkerneusgang. Rhinosc. post.: In de linker neusgang bevindt zich een groote tumor, die gemakkelijk bloedt. De choanaalstreek is iets gedeformeer; rechts achter de tuba ligt een vooruitspringende plooi. Aan de hals links een niet hard aanvoelend deegachtig lymphoom.

Microsc. Onderzoek van de proefexcisie: Temidden van chronisch ontstoken bindweefsel liggen alveolen en strengen van atypische epitheelcellen. *Diagnose:* Niet te differentieeren carcinoma.

Therapie: Bestraling.

Jaar	Datum	Plaats van aanwending	Röntgen „r” Eenheden	Afstand (cm)	Filter
1926	14 Juli	Neus	720 r.	30	0,5 Cu.
	15 „	Praeauric., l.	720 r.	„	„
	16 „	Infraorbit., l.	720 r.	„	„
	17 „	Praeauric., r.	720 r.	„	„
	19 „	Infraorbit., r.	720 r.	„	„
	20 „	Submentaal	720 r.	„	„
	21 „	Submax., r.	720 r.	„	„
	22 „	Submax., l.	720 r.	„	„

Ziekteverloop en resultaat: Patient heeft op de Röntgenbestraling zeer goed gereageerd. Na enkele weken was geen tumor meer in de neus te zien. Achter in de neus was een synechie ontstaan. Hij werd na '28 door verhuizing niet meer gezien. De neus zag er toen volkomen glad uit. Dec. '36. Uit de gevoerde correspondentie blijkt, dat de patient nog leeft en het zeer goed maakt.

Geval 5.

A. R. v. d. H., ♂, 58 jaar. Ingekomen 5 Mei 1927.

Anamnese: Het rechter neusgat is sinds drie jaar min of meer verstopt, bij snuiten ontstaat altijd eenige bloeding, vaak stinkend. De toestand verergert de laatste tijd. Patient heeft geen pijn, slaapt soms met open mond.

Status Praesens: Algemeene toestand goed. Neus: Het voorste deel van het septum vertoont rechts een kratervormige zweer, met oneffen bodem en perforatie. Ook links een zweer van het septum.

Microsc. Onderzoek van de proefexcisie: Maligne tumor, geheel opgebouwd uit tamelijk groote, hoekig tegen elkaar afgeplatte protoplasmarijke cellen. Een alveolaire bouw ontbreekt, een pseudo-alveolaire bouw is ontstaan door de infiltratie van de praeeistente weefselruimten. Zeer veel mitosen, veel necrosen. Diagnose: *Groot-cellig sarcoma*.

Röntgen Onderzoek: De neusbijholten vertoonen geen afwijkingen. Het septum is verdikt.

Therapie: Patient weigert operatie. Bestraling.

Jaar	Datum	Plaats van aanwending	Röntgen „r” Eenheden	Afstand (cm)	Filter
1929	3 Oct.	Neus	800 r.	30	0,5 Zn.
	5 „	Wang, r.	600 r.	„	„
	8 „	Wang, l.	600 r.	„	„
	11 „	Wang, l.	200 r.	„	0,5 Cu.
	14 „	Wang, r.	200 r.	„	„

Ziekteverloop en resultaat: Overleden 2 Maart 1932, oorzaak onbekend.

Geval 6.

M. K., ♀, 76 jaar. Ingekomen 10 Sept. 1927.

Anamnese: Het linker neusgat scheidt sinds een $\frac{1}{2}$ jaar etter af. Sedert eenige weken is de linkervang iets verdikt en ongevoelig. De linker neusgang is verstoppt. Patiente heeft een $\frac{1}{2}$ jaar geleden een heftige maagbloeding gehad.

Status Praesens: Er is een zwelling van het onderhuidsch weefsel van de linker wang. Fossa canina en neuswortel links zijn drukpijnlijk. Rhinosc. ant.: Uit het linker neusgat komt veel stinkende etter; de neus rechts is zeer wijd. Boven de linker onderste concha bevindt zich een ulceratie, die ten deele het bovendee van de onderste concha in beslag neemt en zich uitstrekt tot aan de middelste concha. Behalve de ulceratie is verder naar boven tumor te zien. Rhinosc. post.: Geen bijzonderheden.

Microsc. Onderzoek van de proefexcisie: Het brokkelig tumorweefsel vertoont sterke regressieve veranderingen en een chronische ontsteking. Op sommige plaatsen doet het denken aan sarcoma polymorphocellulare, het is echter zeer waarschijnlijk een carcinoma. Diagnose: *Niet te differentieeren carcinoma*.

Röntgen Onderzoek: Alle bijholten links zijn diffuus beschaduwd. De geheele neus links is door een schaduwgevende massa ingenomen, waarvan de structuur niet duidelijk is.

Therapie: Bestraling.

Jaar	Datum	Plaats van aanwending	Röntgen „r” Eenheden	Afstand (cm)	Filter
1927	6 Oct.	Wang, l.	800 r.	30	0,5 Cu.
	8 „	Orbita, l.	400 r.	„	0,5 Zn.
	10 „	Orbita, l.	400 r.	„	0,5 Cu.
	11 „	Wang, r.	800 r.	40	„

Ziekteverloop en resultaat: 15 Juli 1929. Patiente overlijdt tengevolge van levermetastasen.

Geval 7.

P. O., ♀, 59 jaar. Ingekomen 18 Jan. 1928.

Anamnese: In Nov. 1927 werd een neuspoliepeextractie rechts gedaan, de neusverstopping verdween. Een maand geleden begon de rechter wang dik te worden, de zwelling nam steeds in omvang toe. Patiente heeft nooit hoofdpijn of aangezichtspijn.

Status Praesens: Deegachtige zwelling van de rechter bovenkaak, met de huid vergroeid. Geen fluctuatie. De zwelling begint boven de infraorbitaalrand, die moeilijk te voelen is en reikt tot over de proc. alveolaris. De oogspleet is rechts nauwer dan links; er bestaan geen afwijkingen van de rechter bulbus oculi. In de rechter neusgang bevinden zich poliepen. W.R. en S.G. negatief.

Microsc. Onderzoek van de proefpunctie in de kaakholte: De kleine partikeltjes vertoonen epitheelparels. Diagnose: *Carcinoma planocellulare met verhoorning.*

Röntgen Onderzoek: De rechter kaakholte is sterk beschaduwd; de laterale wand is blijkbaar geensureerd, evenals de infraorbitaalrand.

Therapie: Patiente weigert operatie. Bestraling.

Jaar	Datum	Plaats van aanwending	Röntgen „r” Eenheden	Afstand (cm)	Filter
1928	17 Febr.	Wang, r. van med.	800 r.	30	0,5 Zn.
	18 „	Wang, r. van lat.	800 r.	40	0,5 Cu.

Ziekteverloop en resultaat: Overleden Aug. 1928. In de mondholte was een uitgebreide ulceratie ontstaan.

Geval 8.

M. D., ♂, 72 jaar. Ingekomen 22 Febr. 1928.

Anamnese: Reeds gedurende \pm 8 jaar last van hoofdpijn, meestal links en neusuitvloed, ook meestal links. \pm 7 jaar geleden ontstaat een zwelling in de linker binnenooghoek. In deze kliniek wordt een pansinusitis sinistra vastgesteld. Operatie volgens KILLIAN

Febr. 1921. Er wordt etter en granulatieweefsel gevonden in de voorhoofdsholte, etter en poliepen in het ethmoid. De voorhoofds-holte wordt schoongemaakt en het geheele ethmoid opgeruimd. Wegens voortdurende hoofdpijn en etterafscheiding uit de voorhoofdsholte wordt opnieuw geopereerd, Sept. 1922. Granulatieweefsel wordt verwijderd; de linker kaakholte wordt tevens geopend, welke evenals de voorhoofdsholte veel etter blijkt te bevatten. De klachten nemen thans af, patient wordt ontslagen. Hij bleef jaren zonder klachten. In Febr. 1928 opnieuw opgenomen wegens erge hoofdpijn, hoofdzakelijk op het behaarde hoofd links. Het linkerbovenooglid is dik. De laatste 14 dagen is de pijn veel erger geworden.

Status Praesens: Het hoofd is links zeer drukpijnlijk; patient krimpt inelkaar bij licht kloppen op het voorhoofd en de schedel. Het linker bovenooglid is iets gezwollen, ook pijnlijk bij druk. De neus is links schoon; rechts is de middelste concha poliepachtig verdikt; hier is etter.

Röntgen Onderzoek: Er is links een groote operatieholte, die vlekkelig beschaduwd is.

Therapie: 2 Mrt. 1928. Incisie door het oude litteeken, onder lokaal anaesthesie. Het blijkt, dat de strek van de vroegere voorhoofdsholte en ethmoid wordt ingenomen door één groote, naar de neus afgesloten holte, welke met tumorweefsel is gevuld. Dit wordt zooveel mogelijk verwijderd. Er is slechts weinig etter. De dura mater, in het midden van de holte blootgelegd, ziet er normaal uit. Hersenpunctie levert niets op. Uit de orbitapunt en de sphenoidholte wordt eveneens tumorweefsel verwijderd. Er wordt een ruime verbinding met de neus gemaakt.

Microsc. Onderzoek van de tumor: Het grootste deel is atypisch plaveicelepitheel, waarin hier en daar hoornparels worden aangetroffen. Diagnose: *Carcinoma planocellulare met verhoorning.*

Ziekteverloop en resultaat: 4 Mrt. 1928. Patient heeft hooge temperatuur, geen verschijnselen van meningitis.

6 Mrt. 1928. Patient klaagt over pijn in de rechter zijde.

10 Mrt. 1928. Temperatuur normaal.

26 Mrt. 1928. Patient ontslagen.

Resultaat onbekend.

Geval 9.

v. d. M. S., ♀, 47 jaar. Ingekomen 16 Mei 1928. (Neur. kliniek).

Anamnese: In zeer slechten toestand opgenomen op de Neur. afd., patiente is in de war. Voor 1½ jaar kreeg zij hoofdpijn. Kort daarna begon het rechteroog uit te puilen, 4 à 5 maanden geleden blind geworden. Twee weken geleden plotseling aan linker oog blind. Uit het rechter neusgat soms bloedingen, veel etterig vocht. Veel

pijn in de rechter wang. Zij is voor enkele maanden elders aan de rechter kaakholte geopereerd; hierbij werd een retrobulbaire tumor verwijderd, waarvan de aard niet met zekerheid werd vastgesteld.

Status Praesens: Rechts sterke exophthalmus, alle oogbewegingen rechts sterk beperkt, links goed. Visus O.D., O.S. = O. In de neus rechts is een tumormassa, heel licht bloedend. W.R.—.

Microsc. Onderzoek: De eerste proefexcisie uit het gezwel in de neus toont het beeld van een carcinoom, bestaande uit verhoornend atypisch plaveicelepitheel met een celrijk stroma. Diagnose: *Carcinoma planocellulare met verhoorning.*

Bij een tweede proefexcisie uit de neus werd een sterke celpoly-morphie gevonden, het beeld lijkt meer op een *sarcoom* dan op een carcinoom. De *diagnose* werd toen gesteld op een sarcoom. Onderzoek van een derde weefselbrok gaf tot resultaat: *Carcino-sarcoom.*

Röntgen Onderzoek: Alle bijholten zijn diffuus gesluierd. Het onderste gedeelte van de neusholte is nog luchthoudend. Op een bitemporale photo is het sphenoid ook sterk beschaduwd.

Therapie: Wegens de slechte algemeene toestand wordt van therapie afgezien.

Ziekteverloop en resultaat: 10 Nov. 1928. Patiente overleden.

Sectieverslag: Bij de sectie werd gevonden, dat het rechter antrum Highmori geheel is opgevuld met een tumormassa, die de wanden der bovenkaakholte ten deele heeft gedestruueerd en o. a. is voortgewoekerd in de rechter oogkas. Het naast den oogbol gelegen gezwel blijkt door het dak van de oogkas en het harde hersenvlies tot in de rechter voorhoofdskwab en in de streek van het chiasma opticum te zijn doorgegroeid.

Geval 10.

F. G. N., ♀, 32 jaar. Ingekomen 3 Oct. 1929.

Anamnese: De laatste maanden last van een verstopte en loopende neus rechts, geen foetor. Pat. heeft geen hoofdpijn gehad. Zij is de laatste tijd spoedig moe. Op 18-jarige leeftijd werd zij in deze kliniek behandeld voor neusbloedingen.

(Deze patiente is een nicht van patiente no. 18, die in Oct. 1931 werd bestraald voor carcinoma van de rechter kaakholte.)

Status Praesens: Rhinosc. ant.: Het neusslijmvlies rechts is licht polypeus verdikt; er is etter in de middelste neusgang. Links normaal. Bij palpatie is geen verschil te voelen tusschen de beide bovenkaken. De halsklieren zijn niet gezwollen. De kaakholten lichten matig door, beide gelijk. Bij punctie van de rechter kaakholte komt een weinig dunne etter te voorschijn; bloeding, foetor. Rechts wordt polypeus weefsel verwijderd, dit ziet verdacht uit.

Microsc. Onderzoek van de proefexcisie: Strengen en alveolen van atypische epitheelcellen met vrij talrijke kerndeelingen vertoonen hier en daar necrose. Diagnose: *Carcinoma planocellulare zonder verhoorning*.

Röntgen Onderzoek: De beide kaakholten zijn sterk beschaduwd, evenals de rechter voorhoofdsholte. De voorhoofdsholten zijn slecht ontwikkeld.

Therapie: 10 Oct. 1929. Operatie rechter kaakholte volgens DENKER, onder lokaal anaesthesie. Op de bodem van de kaakholte worden poliepen gevonden. Veel tumorweefsel wordt verwijderd boven uit de kaakholte en uit de zeefbeencellen, tot aan de basis cranii en de lamina cribrosa toe. De operatieholte wordt vervolgens oppervlakkig gecoaguleerd, volgens de methode van HOLMGREN. Bestraling.

Jaar	Datum	Plaats van aanwending	Röntgen „r” Een- heden	Af- stand (cm)	Filter	Radium		
						Mg.	Uren	MgU.
1929	25 Oct.	In operatieholte		1	1 Pt.	30	72	2160

Ziekteverloop en resultaat: Nabehandeling geen bijzonderheden. Enkele malen worden nog poliepresten verwijderd; deze vertoonen geen maligne degeneratie.

Nov. '36. In uitstekende conditie zonder lokaal recidief.

Geval 11.

S. J., ♂, 62 jaar. Ingekomen 13 Oct. 1928.

Anamnese: Gedurende 6 maanden is de rechter neushelft verstopt, gele, niet stinkende afscheiding. \pm 4 weken geleden is een zwelling onder de rechter ooghoek ontstaan, die grooter wordt. Het l. oor is doof.

Status Praesens: Rechts van de neus, onder het oog is een zwelling, de rechterwang is meer gevuld dan de linker; het rechteroog is naar buiten en naar voren verplaatst. Bij palpatie is een tumor te voelen in de streek van de fossa canina, niet scherp afgegrensd van de oogkasrand. In de mond rechts promineert het palatum; bij palpatie voelt men rechts de tumor, boven en lateraal. Uit de rechter neusopening loopt etter; er is een groote tumor te zien. Enkele lymphklieren zijn aan de hals rechts te voelen.

Microsc. Onderzoek van de proefexcisie: Tumorweefsel, bestaande uit alveolen en strengen atypische epitheelcellen. Diagnose: *Carcinoma planocellulare zonder verhoorning*.

Röntgen Onderzoek: Niet vermeld.

Therapie: Bestraling.

Jaar	Datum	Plaats van aanwending	Röntgen „r” Een- heden	Af- stand (cm)	Filter	Radium		
						Mg.	Uren	MgU.
1928	24 Oct.	Intratumoraal			1 Pt.	30	72	2160

Ziekteverloop en resultaat: 11 Nov. 1928. Patient overleden.

Geval 12.

S. R., ♀, 54 jaar. Ingekomen 4 Dec. 1929.

Anamnese: 16 Juli 1929 opgenomen in de chirurgische kliniek voor carcinoma mammae rechts met okselklier-metastasen, waarvoor amputatio mammae werd gedaan. Een week na de operatie begon het linker oog te tranen, twee weken later klachten over een prikkelend en doof gevoel van de bovenkaak. Lichte hoofdpijn, vooral boven het linker oog. Patiente is in gewicht toegenomen.

Status Praesens: Aan de neus geen afwijkingen. Een harde tumor is te voelen aan de voorkant der linker bovenkaak; de onderste orbitaalrand is onregelmatig van vorm. Lichte exophthalmus; hogere stand van de bulbos, lichte ptosis. Aan de fossa canina en het palatum durum verder geen afwijkingen.

Microsc. Onderzoek: Het mamma-carcinoom is een carcinoma solidum met hier en daar geringe neiging tot buisjesvorming; in de oksel-lymphklieren worden metastasen gevonden van dezelfde structuur. Van de tumor in de bovenkaak wordt geen profexcisie gedaan.

Röntgen onderzoek: Niet vermeld.

Therapie: Hoewel geen profexcisie gedaan kon worden, wordt de aandoening van de orbita-kaak toch voor maligne gehouden. Er wordt besloten bestralingstherapie toe te passen.

Jaar	Datum	Plaats van aanwending	Röntgen „r” Eenheden	Afstand (cm)	Filter
1929	19 Sept.	Supraclav., r.	800 r.	30	0,5 Zn.
	20 Sept.	Thorax, r.	800 r.	31	„
	23 Sept.	Rug, r.	800 r.	31	„
	5 Dec.	Oog, l. van lat.	600 r.	30	0,5 Cu.
	6 Dec.	Oog, l. van med.	600 r.	„	„
1930	2—3 Mei	Oog, l. van lat.	2 × 400 r.	„	„
	15—16 Aug.	Oog, l. voor	2 × 300 r.	„	„
	4 Sept.	Oog, r. van lat.	400 r.	„	„
	8 Sept.	Oog, r. van lat.	200 r.	„	0,5 Zn.

Ziekteverloop en resultaat: Patiente overleden, Oct. 1930.

Geval 13.

J. S., ♀, 6 jaar. Ingekomen 25 Oct. 1930.

Anamnese: Sedert 4 weken is het kind wat suf, het heeft volgens de huisarts een verstopte neus en verlammingen van alle oogspieren rechts.

Status Praesens: Patiente kan het rechter oog niet openen. Er is een abducensparalyse. Het zachte verhemelte is rechts iets naar beneden verdrongen. Bij Rhinosc. ant. ziet men rechts in het vestibulum nasi tegen een tumorvlakte aan, links eveneens, doch hooger in de neus. Proefexcisie van de tumor veroorzaakt erge bloeding.

Microsc. Onderzoek van de proefexcisie: Celrijk, atypisch weefsel, waarin kerndeelingen en regressieve veranderingen. *Diagnose:* *Sarcoma polymorphocellulare.*

Röntgen Onderzoek: Niet vermeld.

Therapie: Bestraling.

Jaar	Datum	Plaats van aanwending	Röntgen „r” Eenheden	Afstand (cm)	Filter
1930	30 Oct.—3 Nov.	Schedel, r. Schedel, voor	2 × 400 r. 2 × 400 r.	40 ”	0,5 Cu. ”

Ziekteverloop en resultaat: Brief van huismedicus: „Patiente is enkele maanden na haar ontslag uit het ziekenhuis overleden. De tumor was zoo groot geworden, dat de onderkaak geluxeerd was, het slikken was onmogelijk.”

Geval 14.

J. Z., ♂, 70 jaar. Ingekomen 11 Mei 1931.

Anamnese: Sedert Oct. 1930 heeft patient last van hoofdpijn door het geheele hoofd. Sedert 5 weken een verstopte neus, waarbij de linker kant meer verstopt is dan de rechter; neusbloedingen, beiderzijds. Er komt nooit etter uit de neus. De laatste 14 dagen heeft zich in de rechter medialen ooghoek een zwelling ontwikkeld.

Status Praesens: Krachtig gebouwde man in goede algemeene toestand. Aan de orbitale vlakte van de neuswortel en voorhoofdsholtestreek is een weke fluctueerende zwelling, die pijnlijk is bij aanraking; de huid hierboven is een weinig rood. Ook aan het voorhoofd rechts boven de neuswortel is een weke zwelling; de orbitale- en de voorvlakte van de rechter voorhoofdsholte zijn pijnlijk bij druk. Geen drukpijn aan het foramen supraorbitale. Rhinosc. ant.: Rechts polyposus van de onderste concha. Geen etter. Beide kaakholten lichten slecht door, de rechter nog minder dan de linker. De rechter voorhoofdsholte licht in het geheel niet door.

Röntgen Onderzoek: De beide kaakholten zijn diffuus, beide voorhoofdsholten vlekkelig beschaduwd. In de rechter voorhoofdsholte bevindt zich een onregelmatige luchthoudende ruimte. Het septum interfrontale is totaal verdwenen.

Therapie: 18 Mei, 1931. Incisie volgens KILLIAN beiderzijds onder lokaal anaesthesie. De tumor vult de geheele rechter voorhoofdsholte, is door de bodem en door de achterwand heengebroken en met de dura vergroeid. Het septum interfrontale is geheel verdwenen, het weefsel vult ook de linker holte geheel en is eveneens door de achterwand heen gebroken en met de dura vergroeid.

Microsc. Onderzoek van de tumor: Zeer vlokkelig carcinoomweefsel. De tumorcellen, die veelal zeer groot zijn, vertoonen een zeer sterke polymorphie. Veel regressie (hydropische zwelling, vette degeneratie). Diagnose: *Carcinoma planocellulare zonder verhoorning.*

Jaar	Datum	Plaats van aanwending	Röntgen „r” Eenheden	Afstand (cm)	Filter
1931	26 Mei	Voorhoofd	400 r.	42	0,5 Cu.
	27 Mei	Voorhoofd	400 r.	„	„
	30 Mei	Voorhoofd	400 r.	„	„
	4 Juni	Voorhoofd	300 r.	„	„

Ziekteverloop en resultaat: Patient maakt het goed, 11 Juni 1931 naar huis.

5 Dec. 1931. Overleden. Verder verloop onbekend.

Geval 15.

K. de H., ♂, 68 jaar. Ingekomen 26 Mei 1931.

Anamnese: Sedert enkele weken wordt de rechter bovenkaak dik. Eenige tandwortels worden getrokken, de zwelling blijft. Bovendien spontane neusbloedingen. Hij is behandeld voor een dacryocystitis. Weinig pijn.

Status Praesens: Patient maakt een zieke indruk. De streek van de rechter fossa canina is iets opgezet, niet rood, niet oedemateus; men voelt een vaste niet fluctueerende zwelling, waarvan de grenzen niet duidelijk zijn, licht pijnlijk bij druk. Bij druk op de traanzak loopt etter uit het traankanaal in het oog, en vocht uit de neus. Er is een defect in de fossa canina te voelen. Het rechter oog staat iets hooger dan het linker. Geen bewegingsbeperking. Rhinosc. ant.: Linker neusgang geen afwijkingen, in de rechter veel vocht, sanguineus, en witte stukken. Rhinosc. post.: geen bijzonderheden. De processus alveolaris rechts is dikker dan links. Geen zwelling aan het palatum. Alle holten lichten goed door, behalve de rechter kaakholte. Twee *proefexcisies* geven tot resultaat: *granulatieweefsel.*

Röntgen Onderzoek: Voorhoofdsholten goed, ethmoid en rechter-kaakholte beschaduwd, ook de neus rechts is geheel met een schaduwgevende massa gevuld. De laterale wand van de kaakholte is aangevreten.

Therapie: 4 Juni 1931. Operatie volgens DENKER rechts, onder geleidings-anaesthesie en plaatselijk novocaïne. Een myxomateuse tumormassa, die de geheele kaakholte opvult, wordt verwijderd. De tumor is in de wangstreek en naar boven in de orbita door-gewoekerd, en wordt zoo ver mogelijk verwijderd; de laterale neuswand wordt geheel weggenomen.

Bestraling: Zie tabel (I).

20 Juni 1931. Patient ontslagen.

Microsc. Onderzoek van de tumor: Celrijk weefsel, tevens ontsteking. Weinig mitosen. Diagnose: *Sarcoma fusocellulare pseudo-myxomatosum*.

Ziekteverloop en resultaat: 16 Sept. 1931. Heropname wegens recidief. Uit de neus loopt veel bloederig vocht. Boven in de neus, rechts, is een tumor zichtbaar. (Proefexcisie wordt gedaan; uitslag *Myxosarcoma*).

3 Oct. 1931. Carotis-onderbinding onder infiltratie anaesthesie.

8 Oct. 1931. Bovenkaakresectie rechts, onder lokaal anaesthesie. Tumorweefsel wordt uit rechter neushelft, rechter voorhoofdsholte, zeebeencellen en sphenoidholte verwijderd, na totale opruiming van het ethmoid en opening van sphenoidholte.

16 Oct. 1931. Erysipelas faciei.

21 Oct. 1931. Ulcus corneae, hypopyon.

19, 21, 22, 31 Dec. 1931. Bloedingen (arterieel) uit de kaakwond. Boven, waar de periorbita blootligt, wordt de verdachte plek met diathermie behandeld.

19 Jan. 1932. Patient ontslagen.

23 Maart 1932. Heropname wegens bloeding uit de mond en uit de neus.

Bestraling. Zie tabel (II).

20 Mei 1932. Groote tumormassa in de zijwand van de neus.

Bestraling. Zie tabel (III).

24 Juni 1932. Na bestraling, tumor sterk verkleind.

6 Juli 1932. Patient naar huis.

30 Sept. 1932. Patient overleden.

Jaar	Datum	Plaats van aanwending	Röntgen „r” Een- heden	Af- stand (cm)	Filter	Radium		
						Mg.	Uren	MgU.
1931 (I)	16—17 Juni	Bovenkaak, r. Van l. voor	2 × 400 r.	42	0,5 Cu.			
	18—19 Juni	Bovenkaak, r. Van r. achter	2 × 400 r.	„	„			
1932 (II)	21 April	Wang, r.	640 r.	52	„			
	22 April	Wang, l.	640 r.	„	„			
	25 April	Wang, r.	320 r.	„	„			
	26 April	Wang, l.	320 r.	„	„			
	9 Mei	Wang, r.	320 r.	„	„			
	10 Mei	Wang, l.	320 r.	„	„			
(III)	21 Mei	Intratamuraal			1 Pt.	20	48	960
	24 Juni	Intratamuraal			0,5 Pt.	8,5	72	612

Geval 16.

R. N., ♀, 68 jaar. Ingekomen 17 Aug. 1931.

Anamnese: Na een verkoudheid $\frac{1}{2}$ jaar geleden is de neus rechts verstopt gebleven; last van neusbloedingen sinds Mei. Ook etterige secretie. Een week geleden pijn in de streek van de proc. zygomaticus, rechts.

Status Praesens: Rhinosc. ant.: Neus rechts is geheel gevuld met een gemakkelijk bloedende tumor. In de mond rechts op het palatum bevindt zich een hobbelige, elastisch aanvoelende kastanjegroote tumor. Ook aan de proc. alveolaris is rechts boven een gedeeltelijk elastische, gedeeltelijk harde tumor te voelen. De rechter proc. zygomaticus is iets gezwollen en pijnlijk bij druk. Rechter kaakholte licht niet door. Aan de hals rechts kleine lymphomen.

Microsc. Onderzoek van de proefexcisie: Langwerpige tot spoelvormige cellen met polymorphie, welke neiging vertoonen om in buizen te groeien. Veel roode bloedlichaampjes. Er is een over het algemeen vrij duidelijk, maar dun bindweefselstroma. Diagnose: *Endotheliosarcoma*.

Röntgen Onderzoek: Niet vermeld.

Therapie: Bestraling.

Jaar	Datum	Plaats van aanwending	Röntgen „r” Eenheden	Afstand (cm)	Filter
1931	24 Aug.—19 Nov.	Submandib., l.	2 × 800 .	42	0,5 Cu.
		Wang, r.	2 × 800 r.	42	„
1932	21 Juli —25 Juli	Wang, r.	2 × 400 r.	40	„
		Wang, l.	800 r.	40	„

Ziekteverloop en resultaat: Patiënte wordt eenige malen bestraald, voelde zich hier echter zoo ziek van, dat zij met de behandeling ophoudt. De tumor werd langzamerhand grooter; drong het oog omhoog en naar buiten; ulcereert tenslotte in de mond. Patiënte overlijdt op 23 Febr. 1935.

Geval 17.

M. K., ♀, 62 jaar. Ingekomen 17 Sept. 1931.

Anamnese: Patiënte lijdt al vele jaren aan hoofdpijn boven op het hoofd, en sedert 10 weken ook in het linker voorhoofd. De neus is verstopt, er loopt bloederig vocht uit. Het linker oog staat niet goed, het traant; geen dubbelbeelden; zonder bril kan patiënt al lang niet meer zien, dit is het laatste jaar niet slechter geworden. Na poliep-extractie links, \pm 4 weken geleden, loopt etter en bloed uit de neus.

Status Praesens: Sterk vermagerde, zwak uitziende vrouw. Rhinosc. ant.: Rechts geen bijzonderheden. Links polypeus weefsel, sterk bloedend bij aanraking. In de mondholte aan de voorwand van de linker kaakholte bevindt zich een deegachtige elastische zwelling. Het linker oog staat hooger dan het rechter; de oogspleet links is vernauwd, doordat het onderooglid naar boven wordt gedrukt. De neus staat iets scheef naar rechts. De linkerwang is ter plaatse van de kaakholte duidelijk gezwollen. *Steeds hooge temperatuur tot 40°.*

Röntgen Onderzoek: Neusholte, kaakholte en ethmoid links zijn geheel beschaduwd. De laterale wand van de kaakholte links vertoont een groot defect. De voorhoofdsholten zijn klein, de linker is licht beschaduwd.

Therapie: 24 Sept. 1931. Radicaal operatie volgens DENKER links, onder lokaal anaesthesie. Tumormassa vult de geheele holte. De voorwand van de kaakholte ontbreekt grootendeels, de laterale wand vrijwel geheel. Naar mediaal is de tumormassa tot in de onderste en middelste neusgangen doorgegroeid, zelfs tot in het vestibulum nasi; ook de zeefbeencellen zijn niet vrij, worden daarom met de tang weggenomen. De tumormassa wordt zoover mogelijk verwijderd. Na openlegging van de linker voorhoofdsholte en de sphenoidholte blijken beide vrij van tumorweefsel te zijn.

Microsc. Onderzoek van de tumor: Temidden van chronisch ontstoken bindweefsel worden alveolen en strengen van atypische epitheelcellen aangetroffen. Diagnose: *Carcinoma planocellulare zonder verhoorning.*

Ziekteverloop en resultaat: Patiënte had bij de operatie vrij veel bloedverlies.

25 Sept. Nog hooge temperatuur.

26 Sept. Hooge temperatuur.

28 Sept. Temperatuur lager, algemeene toestand lijkt iets beter. Sterk oedeem van de rechterarm.

29 Sept. Algemeene toestand gaat snel achteruit. Patiënte overleden.

Sectieverslag: Bij de sectie worden geen metastasen gevonden. De tumor lijkt macroscopisch goed verwijderd. Er is een infectiemilt en een sterke myodegeneratio cordis.

Geval 18.

V. Z., ♀, 56 jaar. Ingekomen 30 Sept. 1931.

Anamnese: Maart 1931 zijn de kiezen, hoektand en snijtand van de rechter bovenkaak getrokken. De rechter bovenkaak is doof. Veel vuil uit de neus; in het begin beiderzijds evenveel, nu links meer dan rechts, maar minder dan vroeger. Sinds 14 dagen loopt ook helder water uit de neus. Begin Mei is de kaak dik geworden, met een branderig gevoel in de wang. Geen hoofdpijn. Patiënte lijdt aan een hartaandoening, was de laatste maanden echter niet meer benauwd en vermoeid.

Patiënte is een tante (zuster van de moeder) van patiënte geval no. 10, die in Oct. 1929 werd geopereerd voor carcinoma van de rechter kaakholte.

Status Praesens: Aan de rechter wang en om het rechteroog is een sterk blauwroode zwelling; ook de oogleden zijn opgezet; de zwelling is elastisch, fluctueerend en voelt warm aan; het oog traant. Rhinosc. ant.: Beiderzijds atrophisch. Rechts slijmter in de middelste neusgang. Rhinosc. post.: slijmter in de nasopharynx. De rechter kaakholte licht niet door; de linker, evenals de voorhoofdsholten zijn helder. Proefpunctie van de rechter kaak wordt gedaan met een dikke naald en enkele stukjes opgezogen. Geen etter.

Microsc. Onderzoek: Zeer weinig stroma, atypische verhoorning.

Diagnose: *Carcinoma planocellulare met verhoorning.*

Röntgen Onderzoek: De bijholten links zijn volkomen normaal. Neusholte, ethmoid en voorhoofdsholte rechts zijn goed luchthoudend. De rechter kaakholte is beschaduwd en is veranderd in een grote holte, waarbij de bodem van de orbita zeer ver naar boven is verplaatst. Naar lateraal ontbreekt een duidelijke grens.

Therapie: Bestraling. Met het oog op de hartaandoening wordt van operatie afgezien.

Jaar	Datum	Plaats van aanwending	Röntgen „r” Eenheden	Afstand (cm)	Filter
1931	5—8 Oct.	Retromandib., r.	800 r.	52	0,5 Cu.
		Wang, r. van links	800 r.	52	„
	9 Oct.	Wang, r. ⊥	800 r.	42	„

Ziekteverloop en resultaat: 21 Oct. 1931. Tumor is niet kleiner geworden.

25 Nov. 1931. Sterke, gespannen zwelling met fluctuatie en glimmende huid in de rechter wangstreek.

8 Dec. 1931. Tumor enorm toegenomen. Inoperabel. Op enkele plaatsen ulcererend.

29 Mrt. 1932. Patiënte overleden.

Geval 19.

I. de B. C., ♀, 55 jaar. Ingekomen 4 Nov. 1931.

Anamnese: Een half jaar lang last van een steeds toenemend verstopte neus, vooral rechts, veel afscheiding uit de neus, geelgroen slijm. Weinig last van hoofdpijn. Patiënte is vroeger 7 à 8 keer voor neuspoliepen behandeld, heeft verscheiden malen erysipelas gehad.

Status Praesens: Algemeene toestand goed. Rhinosc. ant.: Rechts een tumormassa samenhangend met de onderste concha, gemakkelijk bloedend. Links polypeuse massa. In beide neusgangen tamelijk veel slijmig secreet. Voorhoofdsholten lichten beiderzijds goed door, kaakholten weinig.

Röntgen Onderzoek: Rechter en linker kaakholten vlekkelig beschaduwd, vooral rechts. Ook in neuslumen een tumormassa? welke schaduw geeft. Beide voorhoofdsholten vlekkelig beschaduwd.

Microsc. Onderzoek van de proefexcisie uit R. neus: Plaatselijk sterk gewoekerd epitheel met polymorphie en atypie. Hoornparels aanwezig. Diagnose: *Carcinoma planocellulare met verhoorning.*

Therapie: 10 Dec. 1931. Operatie volgens DENKER rechts onder lokaal anaesthesie. De geheele kaakholte is gevuld met tumorweefsel, dit wordt verwijderd en gecoaguleerd. Het ethmoid wordt opgeruimd, de voorwand van de sphenoidholte weggenomen. Deze holte blijft geen tumorweefsel te bevatten.

Bestraling. Zie tabel (I).

30 Dec. 1931. Patiënte ontslagen.

18 Jan. 1933. Er is boven de onderste concha *links* een onregelmatige tumormassa te zien. *Proefexcisie* wordt gedaan; wederom *carcinoma.*

28 Jan. 1933. Operatie volgens DENKER links, onder lokaal anaesthesie. De tumor groeit reeds in de wang, de voor- en laterale zijwanden van de kaakholte ontbreken bijna geheel. De ductus Stenonianus is in de tumormassa vergroeid en wordt doorgeknipt. De tumor is ook in de onderste concha gegroeid, doch *het septum van de neus is geheel onaangetast.* Naar boven is ook de N. Infraorbitalis in de tumor vergroeid en moet worden afgeknipt. Het blijkt dat het ethmoid niet gespaard is gebleven, het wordt opgeruimd, waarbij de middelste concha wordt meegenomen. De geheele holte wordt tenslotte met diathermische coagulatie behandeld.

Bestraling. Zie tabel (II).

17 Febr. 1933. Na radiumbestraling ontstaat temperatuursverhoging. In de linker long zijn op één plaats bronchiaal ademen en crepiterende rhonchi te hooren. Transpulmin 1 cc. intramusculair.

18, 19, 20 Febr. 1933. Transpulmin 3 cc.

21 Febr. 1933. Temperatuur normaal.

24 Febr. 1933. Bij percussie geen afwijkingen, bij auscultatie enkele fijne rhonchi.

1 Maart 1933. Patiënte ontslagen.

Jaar	Datum	Plaats van aanwending	Röntgen „r” Een- heden	Af- stand (cm)	Filter	Radium		
						Mg.	Uren	MgU.
1931 (I)	15 Dec.	In operatieholte rechterkaak		1	1 Pt.	30	96	2880
1933 (II)	8 Febr.	In operatieholte linkerkaak		1	1 Pt.	30	96	2880

Ziekteverloop en resultaat: 28 Nov. 1934. In de rechter neusgang papillomateus weefsel, op het midden van het septum gelegen, van boven komend. In neusgang links ook een weefselmassa. Proefuitsnijding: Granulatieweefsel, bekleed met epitheel; klierbuizen; in het bindweefsel zijn vaatjes; verder lymphocyten en plasmacellen. Geen carcinoom.

7 Aug. 1935. Beiderzijds poliepen. Patiënte vertelt, dat ze al 20 jaar aan polyposus nasi geleden heeft. De poliepen worden beiderzijds verwijderd.

8 Jan. 1936. Patiënte heeft voor de twaalfde maal erysipelas gehad.

3 Juli 1936. Alles in orde.

Geval 20.

L. J. K., ♂, 22 jaar. Ingekomen 22 Dec. 1931.

Anamnese: Sedert 25 Nov. pijn onder het rechteroog, de wang wordt tot halverwege de bovenlip wat doof; het oog zit eenigszins dicht. Geen gezichtsstoornissen. In begin Sept. 1931 heeft patiënt een ongeluk gehad, waarbij een buis op zijn rechter wenkbrauw viel. Onder het rechteroog of in de rechter bovenkaak heeft patiënt nooit pijn gevoeld. Geen vuil uit de neus, nooit neusverstopping, geen hoofdpijn.

Status Praesens: Goede algemeene toestand. Rechter bulbus is iets naar boven en naar voren verplaatst; de bovenoogleden zijn rechts en links op dezelfde hoogte; de rand van het onderooglid staat rechts hoger; de oogspleet is rechts nauwer dan links. De beenige orbitarand onder, voelt in het midden iets ruw aan; vóór deze rand is een vaste zwelling te voelen.

Rhinosc. ant.: Geen afwijkingen.

Röntgen Onderzoek: De kaakholte rechts is geheel beschaduwd, naar boven in intensiteit toenemende. Beide voorhoofdsholten zijn goed luchthoudend.

Rhese: Beiderzijds ethmoid geheel vrij. In de rechter orbita bevindt zich aan de onderkant een schaduw; de orbitarand is onscherp.

Therapie: 22 Dec. 1931. Opening van de rechter kaakholte in de fossa canina, onder lokaal anaesthesie. De kaakholte is met een zacht aanvoelend, lichtbloedend tumorweefsel gevuld. Hiervan microscopisch onderzoek.

Microsc. Onderzoek: Celrijke tumor, groeit om vaten en capillairen heen, die in groot aantal in de tumor zijn gelegen; de cellen staan soms palissadevormig om het vat heen gerangschikt. Uitgebreide bloedingen in het weefsel. *Diagnose: Endotheliosarcoma.*

11 Jan. 1931. Partieele bovenkaak-resectie rechts, onder locaal anaesthesie. De proc. zygomatico-maxillaris doorgebeiteld; de proc. frontalis en de lamina papyracea met beentang doorgeknipt. Daarna wordt de voorvlakte van het os maxillare horizontaal tot in het antrum ingebeiteld. Er wordt een kastanjegroote, geheel door kapsel omgeven tumor gevonden, die ook de beenige onderste orbitarand ingenomen heeft. Uitgroeiing naar de omgeving is nergens te zien. De bovenkaak wordt in toto verwijderd met de tumor. De proc. alveolaris en het harde verhemelte worden niet weggenomen. De tumor bleek het dak van de kaakholte te hebben gevormd.

Ziekteverloop en resultaat: 9 Febr. 1932. Het rechter oog is iets gezakt, geen dubbelbeelden. Patiënt ontslagen.

21 Juni 1932. Er is een groote elastische zwelling onder het rechteroog, die zich uitstrekt tot over de zijkant van de neus. Het oog is naar boven verdrongen. In de neus rechts bevindt zich een groote tumormassa. Er is een duidelijke fluctuatie van de zwelling aan de wang. Bij druk op de neusvleugel rechts komt er slijmerige etter uit de neus. *Microsc. Onderzoek* van de proefexcisie: Veel necrose, veel acute ontsteking. De tumor heeft het karakter van een *endothelioom*, thans met vrij veel mitosen. Recidief.

Bestraling. Zie tabel (I).

29 Nov. 1932. De neus is geheel verstopt. In de neus zit een beweeglijke tumormassa.

Bestraling. Zie tabel (II).

7 April 1933. Patiënt overleden.

Jaar	Datum	Plaats van aanwending	Röntgen „r” Eenheden	Afstand (cm)	Filter
1932 (I)	22 Juni	Wang, l.	800 r.	52	0,5 Cu.
	24 Juni—9 Juli	Wang, r. achter	8 × 240 r.	50	„
	(II) 30 Nov.—3 Dec.	Wang, r.	13 × 160 r.	„	„
1933	3 Jan.	Wang, l.	12 × 160 r.	„	„
		Wang, l.	160 r.	„	„

Geval 21.

R. H., ♀, 67 jaar. Ingekomen 18 Dec. 1931.

Anamnese: 3 maanden een verstopte neus, geen pijn, doch moe in het hoofd boven de oogen. De neus loopt vooral des nachts, altijd aan de linker kant, slijmerige afscheiding.

Status Praesens: Rhinosc. ant.: Links een gemakkelijk bloedende papillomateuse tumor, uitgaande van de laterale neuswand.

Microsc. Onderzoek van de proefexcisie: Polypeus weefsel; atypisch epitheel; dieptegroei; veel mitosen. Infiltratie voornamelijk met monocyten en plasmacellen. Diagnose: *Carcinoma planocellulare* zonder verhoorning.

Röntgen Onderzoek: De linker kaakholte is zeer sterk beschaduwd. De begrenzingen van de holte zijn niet meer te zien. Ook het onderste gedeelte van de neus is door een schaduw ingenomen. Het ethmoid is links beschaduwd; de voorhoofdsholten lijken beiderzijds gesluierd.

Therapie: 28 Dec. 1931. Operatie volgens DENKER links, onder lokaal anaesthesie. Bij afschuiven van het periost blijkt de voorwand van de kaakholte papierdun en op enkele plaatsen doorbroken te zijn, er puilt tumormassa uit. Naar achter toe bestaat geen beenige holtebegrenzing meer, alleen vast aanvoelende tumormassa. In de bovenwand van de kaakholte is een zeer groot beendefect. De tumormassa wordt zoover mogelijk verwijderd, het ethmoid wordt opgeruimd. De orbita is aan de nasale- en onderkant voor een groot deel bloot gekomen. De periorbita voelt vast aan. De holte-wanden worden tusschen twee diathermische bolectroden ge-coaguleerd (volgens HOLMGREN).

18 Jan. 1932. Patiënte naar huis.

Ziekteverloop en resultaat: Patiënte wordt herhaaldelijk gecontroleerd, lokaal blijft alles goed.

15 Dec. 1933. Plotseling overleden, volgens huismedicus aan apoplexie.

Geval 22.

K. A., ♀, 19 jaar. Ingekomen 21 Maart 1932.

Patiënte heeft reeds gedurende 7 jaar een zwelling boven in de orbita met verplaatsing van het linker oog, langzamerhand toenemend, niet altijd even sterk; geen dubbelbeelden. Geen last van de neus. In het begin geen hoofdpijn, later boven het linker oog.

Status Praesens: Links exophthalmus. Het linker oog is sterk naar voren, beneden en iets naar buiten verplaatst. Visus, gezichtsveld en fundus van het oog zijn normaal. In de linker buitenbovenooghoek is een defect in het bot te voelen. De plaats is bij druk eenigszins pijnlijk. Verder zijn geen uitwendige afwijkingen vast te stellen. In de neus, keel en ooren geen bijzonderheden. Bij intern onderzoek zijn geen afwijkingen te vinden, de algemeene toestand is goed. W. R. en S. G. negatief.

Röntgen Onderzoek: Occipito-frontale photo: Neus, bijholten en ethmoid rechts volkomen normaal. Links is wel een voorhoofdsholte te zien, deze is veel minder helder dan rechts, terwijl te halver hoogte in deze sinus een nog dichtere schaduw opvalt. Terwijl de bovenomranding van de linker sinus overal gaaf is, vertoont

de laterale hoek een wazige grens. Mediaal en meer naar onder is een intensieve nootgrote schaduw te zien. Deze schaduw is niet egaal, doch vlekkerig en gaat naar beneden over in een minder intensieve, waarvan de ondergrens niet scherp is. Naar de laterale zijde is in de oogkas een vlekkerige lichte schaduw te zien, zonder duidelijke grenzen. Op de bitemporale photo is boven de orbita een duidelijke schaduw te zien, die weliswaar de voorhoofdsholte vrij laat, doch zich zeer ver naar achter toe uitstrekt, zoodat de bovenbegrenzing boogvormig een eind in de schedelholte indringt om bij de proc.clinoideus ant. te eindigen. Ook deze schaduw vertoont een vlekkerig beeld.

De photo's in andere richtingen opgenomen brengen geen verduidelijking. (Uit Röntgenphoto's 5 jaar te voren elders gemaakt blijkt, dat toen reeds dezelfde afwijkingen bestonden, zij het ook in mindere graad).

Therapie: 4 April 1932. Operatie. Huidsneede volgens KILLIAN, links, onder lokaal anaesthesie. De huidsneede wordt tot het eind van de wenkbrauw gelegd en in het verloop van de operatie hierbij aansluitend nog een incisie loodrecht hierop, de laterale oogkasrand volgende. De orbita is dus daarbij van drie zijden omsneden. Afschuiven van periost. In de binnenooghoek wordt een opening in het bot gevonden, welke vergroot wordt. De opening geeft toegang tot een zeer groote holte, die zich naar lateraal tot de buitenooghoek uitstrekt. Het dak van de orbita is geheel naar beneden verdrongen; op enkele plaatsen ontbreekt hier het been. De achterwand is overal intact. Er is in de wand van deze cyste tumorweefsel te zien, dat een vast uiterlijk heeft. Het tumorweefsel zit op enkele plaatsen op de priororbita. Om de groote holte lateraal te kunnen benaderen, is het noodig dat een stuk van de laterale beenige orbitarand verwijderd wordt. De onderwand van de holte kan nu gemakkelijk worden weggenomen en overal kan verder tumormassa met de lepel verwijderd worden. De holte strekt zich niet ver naar boven uit, maar wel zeer diep naar achteren. Blijkbaar heeft zich tusschen de beenlamellen van het orbitadak een groote cysteuse tumor gevormd. Nu wordt de holte meer mediaal gereinigd. Van de orbitarand wordt over de geheele omtrek een stukje weggenomen, in het mediale deel wat meer, omdat hier meer solide tumormassa zit. Mediaal is nu de sinus frontalis duidelijk te onderkennen. Daar de onderwand verdwenen is, lijkt de gehele mediaal weggedrukte sinus frontalis in de groote holte opgenomen te zijn. De sinus is slechts gedeeltelijk met tumorweefsel opgevuld, zoodat op andere plaatsen duidelijk slijmvlies te herkennen is. Er komt uit de bovenhoek mucopus. Als alle tumor is verwijderd blijkt, dat er een groote holte bestaat, die zich over de geheele orbita naar achter toe uitstrekt, en de orbitainhoud uit de oogkas gedrukt heeft.

Het septum interfrontale is intact. Nadat door opruimen van het voorste ethmoid, waarin verdikt slijmvlies en mucopus, een ruime

opening naar de neus gemaakt is, wordt de wond grotendeels gesloten en slechts in de binnenooghoek een drainage opening gelaten.

Er werd een stukje tumorweefsel naar de pathologische anatomie gezonden, waarop het volgende bericht binnenkwam.

Microsc. Onderzoek: „Talrijke kleine, onregelmatige beenhaardjes, waartusschen celrijk bindweefsel. De kernen van de spoelvormige bindweefselcellen zijn vrij gelijkmatig van grootte en vertoonen geen mitosen. Al krijgt men de indruk van een goedaardig, eigenaardig gebouwd osteoom, toch is dit gezwel niet te vertrouwen. Diagnose: *Osteosarcoma.*” Wij zullen later zien, dat deze diagnose tot nadere bespreking aanleiding geeft.

Voor alle zekerheid *Röntgenbestraling:*

Jaar	Datum	Plaats van aanwending	Röntgen „r” Eenheden	Afstand (cm)	Filter
1932	21—25 April	Voorhoofd, l. Voorhoofd, mid.	2 × 400 r. 2 × 400 r.	52 52	0,5 Cu. 0,5 Cu.

Ziekteverloop en resultaat: Last van dubbelzien, langzamerhand afnemend.

2 Maart 1934. Nog last van dubbelzien; de oogbollen staan in hetzelfde vlak, het linkeroog is echter eenigszins naar boven geroteerd.

22 Juli 1936. Patiënte ziet er goed uit, is intusschen gehuwd en heeft twee kinderen. Alles in orde.

Geval 23.

D. M., ♀, 43 jaar. Ingekomen 11 Juli 1932.

Anamnese: Reeds een jaar lang last van hoofdpijn door het geheele hoofd heen; neusverstopping. Begin Juni krijgt patiënte slikbezwaren bij het nuttigen van vast voedsel, moeite met spreken en pijn in de tong. 24 Juni bezocht patiënte de polikliniek. In de neus veel secreet; de achterkant van de tong is verdikt, het palatum beiderzijds verlamd. Vroeger geopereerd wegens vermoedelijk tuberculeuse adnexa-ontsteking, en een secundair absces naast het rectum. Verder goed gezond; gezonde man en familie.

Status Praesens: Patiënte maakt een lijdende indruk; voedings-toestand vrij goed. De rechter oogspleet is vernauwd, de bulbus teruggetrokken; oogbewegingen goed. Rhinosc.ant.: De rechter-neusgang is vol etter; na wegzuigen hiervan wordt een gemakkelijk bloedende tumor zichtbaar. De kaakholten lichten slecht door, voorhoofdsholten goed. De achterwand van de pharynx is gezwollen, zwelling niet vast, niet fluctueerend, consistentie van caoutchouc. Aan beide zijden van de hals, vooral rechts, een groot klierpakket.

Microsc. Onderzoek van de proefexcisie: Celrijk bindweefsel,

waartusschen alveolen en strengen van atypisch plaveicelepitheel.
 Diagnose: *Carcinoma planocellulare met verhoorning.*

Röntgen Onderzoek niet vermeld.

Therapie: Bestraling.

Jaar	Datum	Plaats van aanwending	Röntgen „r” Eenheden	Afstand (cm)	Filter
1932	14 Juli —3 Aug.	Wang, r.	8 × 240 r.	50	0,5 Cu.
		Wang, l.	8 × 240 r.	„	„
	26 Sept.—6 Oct.	Wang, r.	5 × 160 r.	„	„
		Wang, l.	5 × 160 r.	„	„

Ziekteverloop en resultaat: 4 Aug. 1932. Neus goed doorgankelijk.
 Patiënte ontslagen.

18 Aug. 1932. Patiënte ziet er goed uit; lymphomen verdwenen,
 neus goed doorgankelijk.

4 Jan. 1933. Locale toestand stationair, veel last van hoofdpijn.
 30 April 1933. Patiënte overleden.

Geval 24.

K. H., ♀, 61 jaar. Ingekomen 2 Dec. 1932.

Anamnese: Patiënte kreeg drie maanden geleden hoofdpijn, voornamelijk aan de linker kant en later midden op het hoofd. De reuk werd minder goed. Beide oogen traanden, doch het rechter oog slechts tijdelijk. Langzamerhand trad, zonder pijn, zwelling op aan het linker oog, dat naar buiten ging puilen, terwijl dubbelbeelden optraden. Bovendien werd de visus belangrijk minder. In de laatste tijd is patiënte zóó suf nu en dan, dat zij zelfs in gezelschap in lichte slaap valt.

Status Praesens: Het linker oog is sterk naar voren en iets naar boven verplaatst. De oogbewegingen zijn in alle richtingen beperkt, naar boven praktisch geheel. De visus is op beide oogen zonder bril 6/18 foutief. De hersenzenuwen zijn intact, behoudens de reukzenuw, die praktisch uitgeschakeld is en de oogspierzenuwen die, zooals gemeld is, in hun functie beperkt zijn. In de mediale ooghoek is een harde zwelling te voelen. Rhinosc. ant.: Links in de middelste neusgang is een harde (kraakbeenachtige) tumor te zien, die bij betasten met een sonde direct bloedt. De kaakholten lichten matig door, de voorhoofdsholten zijn helder. In de ooren en de keel zijn geen afwijkingen. Intern onderzoek levert niets bijzonders op.

Röntgen Onderzoek: Op de photo volgens LILIENFELD ziet men het volgende: De kaakbijholten zijn gesluierd, vooral links. De voorhoofdsholten zijn klein, vertoonen geen afwijkingen. In de linker neusholte bevindt zich een scherp omschreven schaduwgevende massa, welke zich voortzet in het mediale gedeelte van de

linker kaakholte en van de linker orbita, en rechts tot in het bovenste gedeelte van de neus. Het neusseptum is als sterkere schaduw te onderkennen. In het onderste deel smal, in het midden van de neus zeer verbreed, doch in het bovendeel verdwenen. Op de photo's in andere richtingen genomen zijn merkwaardigerwijze geen bijzondere schaduwen te zien.

Therapie: 3 Dec. 1932. Transmaxillo-ethmoidectomie, links, onder lokaal anaesthesie. Reeds bij het afschuiven van het periost in de orbita komt een knobbelige, kraakbeenachtige tumor in de orbita te voorschijn. Het gezwel is grootendeels ingekapseld en blijkt naar beneden in de kaakholte, naar boven een weinig in de voorhoofdsholte gegroeid te zijn. Uit de voorhoofdsholte komt slijmige etter. Nadat de geheele beenige omranding aan de linker zijde weggenomen is, kan de tumor goed overzien worden. Het blijkt dat zij door het septum naar de rechter zijde doorgegroeid is. Dit was door een septumdeviatie niet vastgesteld. Ook de rechter kaakholte en ethmoid bevatten tumormassa. De tumor reikt tot aan de lamina cribrosa, die geensureerd is over eenige cm².; de pulseerende dura ligt bloot. Van de sphenoidholte, die niet vrij gebleven is, worden voor- en onderwand weggenomen, tegelijk met het resterende deel van het neusseptum. Het gezwel wordt in groote brokken uit de orbita, kaakholte en neus geheveld en tenslotte wordt het onderste deel van het gezwel verwijderd, dat aan beide zijden tot onder de onderste concha reikt, die geheel samengedrukt is. De inwendige neus is thans in een groote cloak veranderd, terwijl van het kraakbeenige septum nog slechts het allervoerste deel is blijven staan, ter ondersteuning van de neus. Miculicz-tamponade.

Microsc. Onderzoek: De tumor is plaatselijk een chondroom, gedeeltelijk een osteoom. De atypische en vooral de zeer polymorphe vorm der tumorcellen wijzen op een maligne vorm. Diagnose: *Chondro-osteosarcoma*.

Bestraling:

Jaar	Datum	Plaats van aanwending	Röntgen „r” Eenheden	Afstand (cm)	Filter
1932	16 Dec.	Orbita, l.	320 r.	50	0,5 Cu.
	24 Dec.	Orbita, l.	320 r.	„	„
	27 Dec.	Orbita, l.	320 r.	„	„

Ziekteverloop en resultaat: Het onmiddellijke resultaat was goed, patiënte was bevrijd van klachten, op het dubbelzien na. Ze is naar huis gegaan met het voorschrift om neusdouches te gebruiken.

20 Juli 1933. Er is een zwelling onder de L. neusvleugel, gaande van r. neusgat tot linker nasolabiaalplooi. Het gezwel voelt hard aan (zou in de laatste tijd geslonken zijn). Bovenin en dieper in de neusholte is geen tumor te zien. Voorstel tot heroperatie en nabestraling wordt afgewezen. Ruim een jaar later n.l. op 3 Aug. 1934 is patiënte overleden.

Geval 25.

W. V., ♀, 64 jaar. Ingekomen 22 Juni 1933.

Anamnese: De neus rechts is sedert 1932 verstopt, er komt vuil uit; eenige malen lichte neusbloedingen rechts. In Oct. 1932 is het rechter oog scheel gaan zien naar buiten, dubbelbeelden; na \pm 6 weken verdwijnt dit spontaan. Begin 1933 ontstaan zwellingen aan de hals, eerst rechts, dan ook links. Patiënte heeft veel hoofdpijn en is het laatste jaar vermagerd.

Status Praesens: Een vermagerde, zwak uitziende vrouw. Met de rechter neushelft kan pat. niet ruiken. Rhinosc. ant.: Rechts veel slijm en korsten. Na verwijdering hiervan is achter in de neus een groote tumor te zien, welke bij aanraking gemakkelijk bloedt. Rhinosc. post.: Tumor. Aan de hals zijn beiderzijds verharde klierpakketten te voelen. W. R. en S. G. negatief.

Microsc. Onderzoek van de proefexcisie: Atypische epitheelcellen, in groote velden gelegen, zonder verdere rangschikking. Talrijke mitosen. Diagnose: *Niet te differentieeren carcinoma.*

Röntgen Onderzoek: Rechter neusholte, kaakholte en ethmoid zijn sterk beschadwd. De rechter voorhoofdsholte is klein, doch goed luchthoudend.

Therapie: Bestraling.

Jaar	Datum	Plaats van aanwending	Röntgen „r” Eenheden	Afstand (cm)	Filter
1933	28 Juni—4 Juli	Hals, r. Hals, l.	2 × 400 r. 2 × 400 r.	44 „	0,5 Cu. „

Ziekteverloop en resultaat: Brief van huismedicus: „Bij deze patiënte ontwikkelden zich later metastasen rechts en links van de hals, ter grootte van een kleine vuist. Patiënte is begin 1936 overleden.”

Geval 26.

J. K., ♂, 77 jaar. Ingekomen 22 Juni 1933.

Anamnese: \pm 8 weken geleden bemerkte patiënt een dikte in de rechter binnenhoek, welke langzamerhand toenam. Eenige weken later last van dubbelzien. Het rechteroog is nog goed. Geen neusverstopping, geen vuil uit de neus.

Status Praesens: Groote, vast aanvoelende zwelling in de rechter binnenhoek; geen ontstekingsverschijnselen rondom het oog; de bulbus is naar lateraal en beneden verdrongen, de oogbewegingen zijn sterk beperkt in alle richtingen. Aan de neus geen afwijkingen. Bijholten lichten goed door. W. R. en S. G. negatief.

Röntgen Onderzoek: Neusholte, kaakholten en ethmoid vertoonen geen bijzonderheden. De rechter voorhoofdsholte is iets grooter dan de

linker; de contouren zijn volkomen intact. Het bovenste gedeelte van de beide voorhoofdsholten is opgevuld met een schaduwgevende massa; het septum interfrontale is defect in het bovenste gedeelte.

Therapie: 26 Juni 1933. Operatie rechter voorhoofdsholte, onder lokaal anaesthesie. Tumorweefsel vult de rechter voorhoofdsholte geheel en is door het septum interfrontale ook in de linker holte gegroeid. Rechts is de tumor in de orbita doorgebroken en met de periorbita vergroeid. Een groote orbitale tumor wordt vrijgeprepareerd en verwijderd. Ethmoidcellen en beide kaakholten zijn vrij van tumorweefsel. De tumor lijkt na de operatie volledig te zijn verwijderd.

18 Juli 1933. Patiënt ontslagen.

Microsc. Onderzoek: Het tumorweefsel, week en brokkelig, bestaat uit atypisch epitheel, met vrij veel kerndeelingen en veel regressieve veranderingen. Diagnose: *Niet te differentieeren carcinoma.*

Ziekteverloop en resultaat: Het wondverloop is uitstekend, patiënt wordt 1 Aug. 1933 ontslagen.

Nov. 1936. In goede toestand; geen spoor van tumor te zien.

Geval 27.

W. S., ♂, 29 jaar. Ingekomen 26 Juni 1934 (Neur. Klin.).

Anamnese: In Oct. 1933, terwijl patiënt achter het stuur van zijn auto zat, begon het plotseling voor het linker oog te schemeren en voorwerpen voor het linker oog begonnen te bewegen. Dit duurde ± 2 uur, om daarna spoorloos te verdwijnen. 7 Jan. begon het linker oog uit te puilen, geleidelijk toenemend. In diezelfde tijd kreeg patiënt een doof gevoel in de rechter bovenkaak, ook doof gevoel boven beide oogen. Het linker oog begon te steken en deze pijn trok door de kaak.

Status Praesens: Patiënt werd opgenomen in de Neur. Afdeling. Hier werd gevonden: Stuwingspapil beiderzijds, linkeroog puilt uit, sterke exophthalmus. Reactie op licht: Rechts intact, links heel weinig. Oogbewegingen: Rechts intact, links zeer gering. Linker oogspleet nauwer dan rechts, linker wenkbrauw hooger dan rechter. Links ptosis, rechts abducens paralyse. Patiënt is totaal blind met het linkeroog. *Rhinosc. ant.:* Moeilijk te overzien. Na cocaïne-adrenaline en luxeeren van de middelste concha naar lateraal is een weinig granuleerend, gemakkelijk bloedend tumorweefsel te zien in de recessus sphenio-ethmoidalis. *Rhinosc. post.:* Het dak van de neuskeelholte lijkt sterk gedaald, zoodat de choanen niet goed zijn te overzien. Er zijn groote tumoren aan de hals, vooral links.

Microsc. Onderzoek van de proefexcisies: 1. In de lymfeklier wordt tumorweefsel gevonden, bestaande uit strengen en alveolen atypisch plaveicelepitheel, waarin zeer veel mitosen. Diagnose: *Lymfekliermetastase van een carcinoma planocellulare zonder verhoorning.*

2. De proefexcisie uit de recessus sphenio-ethmoidalis bestaat uit tumorweefsel; dezelfde diagnose.

Röntgen Onderzoek: Op photo's Jan. 1934 wordt slechts een lichte sluiering gevonden in de achterste ethmoidstreek links. Op bitemporale photo's blijkt dat de sella turcica geheel intact is. Op photo's genomen Juni 1934 is de sella turcica volkomen verwoest.

Therapie: Bestraling.

Jaar	Datum	Plaats van aanwending	Röntgen „r” Eenheden	Afstand (cm)	Filter
1934	26 Juni	Hals, l.	195 r.	60	0,5 Cu.
	27 Juni	Hals, r.	195 r.	„	„
	17 Juli—13 Aug.	Hals, l.	9 × 195 r.	„	„
		Hals, r.	9 × 195 r.	„	„
1935	17—25 Juli	Hals, l. + Wang	4 × 195 r.	„	„
		Hals, r. + Wang	4 × 195 r.	„	„
	26—30 Aug.	Hals, l. + Wang	390 r.	„	„
		Hals, r. + Wang	590 r.	„	„

Ziekteverloop en resultaat: 18 Maart 1936. Patiënt overleden, nadat de algemeene toestand langzamerhand sterk was achteruitgegaan. Hij was geheel blind geworden.

Geval 28.

A. L. H., ♂, 85 jaar. Ingekomen 22 Oct. 1934.

Anamnese: Gedurende de laatste 4 à 5 maanden is de rechter wangstreek langzamerhand dikker geworden, de laatste maand komt er veel vuil uit de neus, soms ook bloed. Algemeene toestand is de laatste tijd zoo, dat patiënt niet meer kan loopen.

Status Praesens: In de wangstreek rechts bevindt zich een tumor, vast van consistentie en vergroeid met de onderlaag, zich uitstreckende van de neus tot een duimbreed voor het oor, en naar boven tot boven de lijn oor—oog. De streek onder het rechter oog promineert. Het rechter oog is ten deele dicht. De huid boven de tumor is normaal van kleur en verschuifbaar. Rhinosc. ant.: Na schoonmaken rechts wordt een gemakkelijk bloedend, polypvormig weefsel zichtbaar. In de mondholte is rechts een welving ter hoogte van de rechter alveolairstreek. De tumor groeit van hier door in de wang, is hard van consistentie. Aan de hals geen klierzwellingen.

Microsc. Onderzoek van de proefexcisie: In het weefsel liggen eilandjes van cellen met groote kernen, vele vertoonen vacuolen en duidelijke mitosen. Hier en daar aanduiding van verhoorning. Beeld van een maligne epitheliale tumor, op enkele plaatsen met het karakter van een *basocellulair*, in andere gedeelten met dat van een *planocellulair carcinoom*.

Röntgen Onderzoek: Niet vermeld.

Therapie: Afgezien van therapie, met het oog op de hooge leeftijd en de slechte algemeene toestand.

Ziekteverloop en resultaat: Patiënt overleden 18 Nov. 1934, hoofdzakelijk tengevolge van ouderdomsverschijnselen.

Geval 29.

G. L. K., ♀, 54 jaar. Ingekomen 11 Febr. 1935.

Anamnese: Patiënte krijgt voor twee maanden pijn in de linker bovenkaak, en een dikke linker wang; alle tanden worden getrokken. De pijn blijft. De linker neushelft is sedert een $\frac{1}{2}$ jaar verstopt; er drupt soms wat bloederige etter uit; geen stank. Het linker oog werd de laatste weken minder goed, bij kijken naar links ziet zij soms dubbel. Patiënte is de laatste maanden niet vermagerd, niet moe.

Status Praesens: De linker gezichtshelft is gezwollen van neus tot jukboog, naar beneden tot naast de linker mondhoek, die lager staat dan de rechter. Onder het oog is de zwelling oedemateus, in de fossa canina is de consistentie hard. De huid is overal vrij op te lichten. De oogspleet is links nauwer dan rechts. De zwelling in de fossa canina drukt de uitwendige neus iets scheef; de nasolabiaalplooi is opgevuld. De zwelling is pijnlijk bij druk. De neus vertoont rechts geen afwijkingen, links veel bloederige etter. Na schoonmaken wordt een tumor zichtbaar, die gemakkelijk bloedt. Doorlichting: Rechts alles helder, evenals linker voorhoofdsholte; de linker kaakholte is geheel donker. Van de mond uit is in de fossa canina een harde tumor te voelen. Het palatum heeft links een weeke plek, ± 1 cm². groot, welke iets bombeert. Geen lymfomen aan de hals. Algemeene toestand goed.

Microsc. Onderzoek van de proefexcisie: In het bindweefsel liggen meerdere groepen groote atypische epitheelcellen, met mitosen. *Diagnose:* *Carcinoma planocellulare* zonder verhoorning.

Röntgen Onderzoek: Linker kaakholte geheel dof, andere bijholten helder.

Therapie: 13 Febr. 1935. Operatie volgens DENKER van linker kaakholte, onder lokaal anaesthesie. Tumorweefsel blijkt de geheele kaakholte te vullen, is met de wang vergroeid en in de neus doorgegroeid. De orbitabodem is aangevreten, het palatum eveneens. Naar boven reikt de tumor tot in de ethmoidcellen, naar beneden is de onderste concha omgroeid. De tumormassa wordt zoover mogelijk verwijderd, met alle weefsel dat aangetast lijkt. De operatie wordt gevolgd door diathermische coagulatie.

16 Febr. 1935. Excenteratie van de orbita links onder Evipanatriumnarcose. De orbita-inhoud wordt in toto verwijderd. Op de periorbita bevindt zich weefsel, dat bij microsc. onderzoek carcinoomweefsel blijkt te zijn.

Bestraling.

Jaar	Datum	Plaats van aanwending	Röntgen „r” Een- heden	Af- stand (cm)	Filter	Radium		
						Mg.	Uren	MgU.
1935	22 Febr. 22—25 Juli	In operatieholte Kaak, l. van achter Kaak, l. van voren	650 r. 650 r.	1 40 40	1 Pt. 0,5 Cu. 0,5 Cu.	30	120	3600

Ziekteverloop en resultaat: 10 Maart 1935. In het palatum durum ontstaat een ronde perforatie. Radium necrose?

24 Juni 1935. Recidief; een sterke zwelling van de linker wang en een fluctueerende zwelling onder het linker ooglid. Temperatuur: 39°C.

16 Juli 1935. Onder aan de wang is een blaasvormig uitstulpinkje ontstaan, waaruit helder vocht komt. Een stukje weefsel hieruit gesneden blijkt carcinoomweefsel te zijn.

22 Juli 1935. De tumor breidt zich steeds uit. Er komen boven de tumor openingen in de huid.

22 Sept. 1935. De huiddefecten worden necrotisch.

17 Nov. 1935. Diffuse bloeding uit een open plek onder de l. mondhoek.

25 Nov. 1935. Wederom diffuse bloeding. De toestand van patiënte wordt slechter. Patiënte overlijdt.

Sectie: De linker wang en de linker sinus maxillaris zijn verdwenen; het neusseptum is van buiten af te zien. Het palatum is verwoest. Mond- en neusholte communiceren ruim. Een groote vaste zwelling over de l. kaak strekt zich uit langs de hals tot aan de clavicula.

Geval 30.

L. v. d. P., ♀, 20 jaar. Ingekomen 12 Juni 1935.

Anamnese: Patiënte is 8 jaar geleden gevallen, waarbij een bamboestok in den mond drong; de volgende dag kreeg zij een bloeding uit neus en keel; nadien heeft zij een verstopte neus, vooral rechts, en om de paar jaar erge neusbloedingen; hoofdpijn; weinig last van vuil uit de neus. Patiënte legt verband tusschen neusklachten en trauma.

Status Praesens: Zeer mager meisje. Rhinosc. ant.: na cocaine en adrenaline blijkt het septum naar beide zijden sterk verdikt te zijn. Choanen moeilijk te overzien. Rechts een groote tumor, aan de voorzijde met glad slijmvlies bekleed en beenhard. De neusbodem loopt sterk naar boven. Rhinosc. post.: Een groote hobbelige tumor vult de geheele neusholte, is beenhard bij palpatie. Bijholten lichten goed door, rechter kaakholte minder dan linker. Aan de hals geen metastasen.

Röntgen Onderzoek: Neusbijholten helder. Op stereo-photo's is een duidelijke schaduw in de neusholte te zien, uitgaande van de neusbodem.

Microsc. Onderzoek van de proefexcisie uit de tumor in de neuskeelholte: Een egaal veld van cellen, waartusschen zeer vele bloedvaatjes. Sommige dezer cellen zijn vaag begrensd en bezitten één ronde of meer langwerpige kern; andere zijn groot en bevatten 10 à 20 kernen. De kernen zijn vaak wat onregelmatig, chromatine-arm, met één of meer kernlichaampjes, geen mitosen. Diagnose: *reuscellensarcoom*. Het is een tumor waarvan de maligniteit als regel gering is. Op grond van deze diagnose werd zoo spoedig mogelijk tot operatie overgegaan.

Wij zullen in Hoofdstuk III zien, dat wij hier met een zeer merkwaardig geval te doen hebben, dat aanleiding geeft tot verschillende beschouwingen.

Therapie: 3 Juli 1935. Operatie volgens LÖWE, onder lokaal anaesthesie. Het geheele gezichtsmasker wordt opgelicht. Opening van de rechter kaakholte, waarin zich geen tumor bevindt. De laterale neuswand en de onderste concha worden weggenomen. De tumor is duidelijk zichtbaar en blijkt te groeien vanuit de neusbodem rechts, tot aan de middelste concha, tusschen septum en palatum door, die vaneen gedrukt waren. Links in de choane is ook een tumorknobbel aanwezig. De geheele groote tumormassa kan na wegname van de laterale neuswand rechts in stukken worden weggenomen, tegelijk met een gedeelte van het harde verhemelte. Het grootste deel van het septum wordt verwijderd. De neus is na de operatie veranderd in één zeer groote holte.

Röntgen nabestraling:

Jaar	Datum	Plaats van aanwending	Röntgen „r” Eenheden	Afstand (cm)	Filter
1935	30 Juli — 3 Aug.	Kaak, r.	650 r.	50	0,5 Cu.
		Kaak, l.	650 r.	50	„
	17 Sept.—16 Oct.	Wang, l.	13 × 195 r.	60	„
		Wang, r.	13 × 195 r.	60	„

Ziekteverloop en resultaat: Behoudens een acute otitis media links, deden zich in het verdere verloop geen bijzonderheden voor.

Bij de laatste revisie in Nov. 1936 was patiënte goed; in de neus was niets van tumor te zien.

Geval 31.

T. B., ♂, 63 jaar. Ingekomen 4 Nov. 1935.

Anamnese: Sedert een jaar heeft patiënt hoofdpijn voor in het hoofd, slechts dragelijk met 3 × daags een aspirinetablet. De neus links is verstopt, met veel bloederige, etterige afscheiding. Ongeveer een ½ jaar geleden is het linker oog dik geworden. Patiënt is niet vermagerd, doch is moe, bleek en heeft weinig eetlust.

Status Praesens: Rhinosc. ant.: Rechts geen afwijkingen. In de linker neushelft zit een harde tumormassa, bedekt met stinkend etterig beslag. Bij Rhinosc. post. blijkt de tumor uit de linker choane te puilen. In de linker mediale ooghoek is een zwelling te voelen, evenals in de linker fossa canina. Links protrusio bulbi. Oogbewegingen goed. In de mond blijkt, dat de tumor tot in de linker bovenkaak doorgroeid is; er is een weeke elastische zwelling van het palatum links. W. R. en S. G. negatief.

Microsc. Onderzoek van de proefexcisie: Atypische epitheelformaties, van veelal groote cellen, waarin zeer veel mitosen. Diagnose: *Carcinoma planocellulare zonder verhoorning.*

Röntgen Onderzoek: Kaakholte en neusholte links zijn sterk beschaduwd. Er is een sterke beendestructie. De laterale neusrand en de mediale orbitarand vertoonen groote defecten.

Therapie: Bestraling praeoperatief.

Jaar	Datum	Plaats van aanwending	Röntgen „r” Eenheden	Afstand (cm)	Filter
1935	6—29 Nov.	Wang, l. Wang, r.	11 × 195 r. 10 × 195 r.	60 60	0,5 Cu. 0,5 Cu.

2 Dec. 1935. Pijn in rechter been, drukpijn aan M. Sartorius en de kuit.

5 Dec. 1935. Duidelijke zwelling van het onderbeen, oedeem vooral om de enkel.

9 Dec. 1935. Zwelling aan het onderbeen belangrijk toegenomen, onder in de kuit fluctuatie. Een groot absces wordt geopend.

6 Jan. 1936. De tumor is na de bestraling klinisch verdwenen, niet meer te voelen in de oogkas en de fossa canina, in de neus niet meer te zien. Patiënt gaat naar huis en zal terugkomen voor operatie.

3 Febr. 1936. Operatie volgens DENKER links, onder lokaal anaesthesie; excenteratio orbitae onder Evipannarcose. Bij afschuiven van het periost blijkt de voorwand van de kaakholte op vele plaatsen defect te zijn. Deze wordt weggenomen. Een groot gedeelte van de kaakholte wordt nog door tumor ingenomen; naar boven is de tumor met de periorbita vergroeid. Na excenteratie van de orbita-inhoud blijkt een groot stuk tumor achterin vast te zitten. Het tumorweefsel wordt zooveel mogelijk verwijderd; het ethmoid wordt weggenomen. In het achterste deel van de orbita is lateraal een groot defect van het bot, waar pulseerende dura bloot ligt. De operatie wordt met diathermische coagulatie volgens HOLMGREN voltooid.

4 Febr. Slechte toestand, hooge temperatuur, meningitis.

5 Febr. 1936. Patiënt overleden.

Sectieverslag: Er bestaat een sterk etterige meningitis, zowel aan basis als aan convexiteit, links sterker dan rechts. Voor de wijze van

ontstaan komen twee plaatsen in aanmerking, maar vermoedelijk is het de plek in het achterste deel van de orbita. Hier is nog duidelijk tumor op de dura. Er is een opening in de dura. Er is ook een defect in het achterste gedeelte van de lamina cribrosa.

Conclusie: Carcinoma antrum Highmori doorgewoekerd in de orbita; bot-usuur; perforatie van de dura mater. Leptomeningitis purulenta. Degeneratio parenchymatosa myocardii et hepatis. Dilatio cordis. Oedema pulmonum. Bronchitis mucopurulenta.

Geval 32.

M. S., ♂, 64 jaar. Ingekomen 19 Mei 1936.

Anamnese: Sedert een half jaar heeft patiënt pijn aan rechter bovenkaak en kiezen, de wang werd rood, er ontstond een sterke zwelling. ± 8 weken geleden werd elders een traanzak-operatie verricht. De toestand verbeterde niet.

Status praesens: Patiënt heeft een roode zwelling aan de rechterwang, welke zich naar boven tot op het onderste ooglid, naar mediaal tot aan de neusrug, naar lateraal tot voor het oor uitstrekt. Rhinosc. ant.: In de rechter neusgang is het slijmvlies diffuus gezwollen; na cocaïne en adrenaline rechts een tumor. In het slijmvlies van de rechter proc. alveolaris bevindt zich een groote kratervormige zweer, ± 6 cm. lang, met harde randen.

Microsc. Onderzoek van de proefexcisie: Aan de oppervlakte bevindt zich plaveicelepitheel. Sub-epitheliaal zijn soliede epitheelcelnesten aanwezig met vrij veel mitosen. Sterke atypie der epitheelcellen. Tusschen deze epitheliale celnesten, infiltraten van leucocyten en plasmacellen. Op sommige plekken zijn hoornparels aanwezig. *Diagnose:* Carcinoma planocellulare met verhoorning.

Röntgen Onderzoek: Niet vermeld.

Therapie: Wegens buitengewoon groote uitbreiding van de tumor wordt na overleg met den Röntgenoloog besloten geen therapie toe te passen.

Ziekteverloop en resultaat: 29 Sept. 1936. Brief van huismedicus: „Patiënt leeft nog met een zeer groote tumor van de kaak, die in de mond en in de wang ulcereert. Algemeene toestand gaat langzamerhand achteruit.”

Geval 33.

H. T., ♂, 76 jaar. Ingekomen 18 Aug. 1936.

Anamnese: Sedert 1½ jaar pijn in de kaakholte rechts. Sedert ruim een jaar is de rechter neushelft verstopt, bloederige, etterige afscheiding. Hij werd reeds in Sept. '35 gezien, met poliepen in de neus rechts, welke werden geextraheerd.

Status Praesens: De rechter bulbus oculi is naar voren en naar boven verplaatst. Drukpijn boven rechter bovenkaak. Rhinosc. ant.: Rechts boven in de neus een tumormassa. Links goed doorgankelijk. Beide voorhoofdsholten lichten matig door, de kaakholten zijn dof. Aan de hals onder het rechter oor een pijnlijk, vast vergroeid klierpakket.

Microsc. Onderzoek van de proefexcisie: Dieptegroei van polymorphe atypische epitheelcellen, waarin vrij veel mitosen. Diagnose: *Carcinoma planocellulare* zonder verhoorning.

Röntgen Onderzoek: Rechter kaakholte sterk beschaduwd. Ethmoid en bovenste gedeelte van de neusholte zijn ook met een schaduwgevende massa opgevuld.

Therapie: Met het oog op de hoge leeftijd, slechte algemeene toestand en kliermetastasen afgezien van therapie.

Ziekteverloop en resultaat: Oct. 1936 overleden. Algemeene metastasen (volgens huismedicus).

Geval 34.

J. K., ♂, 66 jaar. Ingekomen 26 Sept. 1936.

Anamnese: ± 8 weken geleden kreeg patiënt pijn boven het rechter oog en in de rechter kaak. Het rechter oog ging langzamerhand dichtzitten, tegelijk ontstond protrusio bulbi.

Status Praesens: Patiënt is een magere, gebrekkige man, die onverstaanbaar spreekt en een demente indruk maakt. Rechts protrusio bulbi; een kleine tumor is te voelen in de mediale ooghoek. Eenige zwelling naast de neuswortel rechts. Rhinosc. ant.: Het rechter neusgat is vrijwel geheel opgevuld met een tumormassa, die zeer gemakkelijk bloedt. In de omgeving van de zwelling bestaat geen roodheid of warmte. Aan de hals submaxillair rechts is een hard, niet vergroeid klierpakket te voelen.

Microsc. Onderzoek van de proefexcisie: Te midden van een matig celrijk bindweefselstroma liggen nesten en strengen van atypische plaveicelepitheelcellen; geen verhoorning. Diagnose: *Carcinoma planocellulare* zonder verhoorning.

Röntgen Onderzoek: Patiënt is onhandelbaar; slechts één photo kan worden genomen. Het sphenoid is hierop geheel beschaduwd.

Therapie: Geene. Patiënt weigert behandeling. Naar huis.

Geval 35.

J. S., ♂, 54 jaar. Ingekomen 4 Oct. 1936.

Anamnese: In de zomer van 1935 bemerkte patiënt voor het eerst een hard, niet pijnlijk plekje in de neus links. Dit plekje is tot het voorjaar 1936 niet grooter geworden, daarna breidde het zich ge-

TABELLARISCH OVERZICHT.

Nr.	Naam, Leeftijd, Geslacht	Aard van Gezwel	Localisatie	Halsklier metastasen	Therapie	Ziekteverloop	Resultaat	
							Overleden	In leven, recidiefvrij
1.	W. L., ♂, 40	Fibro sarc.	R. Voorhoofdsholte	—	Operatie	Algemeene metastasen	Binnen 1 jaar	
2.	C. B. P., ♀, 51	Carc. cylindrom.	R. Kaakholte	+	Bovenkaakresectie en Halsklier- extirpatie	Recidief. Blind L. oog	Binnen 2 jaar	
3.	S. Z., ♂, 38	Niet te diff.carc.	Neusholte	—	Röntgenbestraling		Binnen eenige maanden	
4.	P. M., ♂, 47	Niet te diff.carc.	Neusholte	+	Röntgenbestraling			Na 11 jaar.
5.	A. R. v. d. H., ♂, 58	Sarc. gigantocell.	Neusseptum	—	Röntgenbestraling		Na 4 jaar 10 maanden	
6.	M. K., ♀, 76	Niet te diff.carc.	L. Kaakholte	—	Röntgenbestraling	Algemeene metastasen	Binnen 2 jaar	
7.	P. O., ♀, 59	Carc. planocell.	R. Kaakholte	—	Röntgenbestraling		Binnen ½ jaar	
8.	M. D., ♂, 72	Carc. planocell.	L. Voorhoofdsholte	—	Operatie		?	?
9.	v. d. M. S., ♀, 47	Carc. planocell.	R. Kaakholte	—	Geen		Na 6 maanden	
10.	F. G. N., ♀, 32	Carc. planocell.	R. Kaakholte	—	Operatie volgens DENKER, elec- tro-coagulatie (HOLMGREN) + Radiumbestraling			Na 7 jaar 1 maand
11.	S. J., ♂, 62	Carc. planocell.	R. Kaakholte	+	Radiumbestraling		Binnen 2 maanden	
12.	S. R., ♀, 54	Geen microsc. onderzoek	L. Kaakholte	—	Röntgenbestraling		Binnen 1 jaar	
13.	J. S., ♀, 6	Sarc. polymorphocell.	Neusholte	—	Röntgenbestraling	Recidief	Na enkele maanden	
14.	J. Z., ♂, 70	Carc. planocell.	Beide Voorhoofds- holten	—	Operatie + Röntgenbestraling		Na 7 maanden	
15.	K. de H., ♂, 68	Sarc. fusocell., pseudo- myxomatousum	R. Kaakholte	—	Operatie volgens DENKER + Röntgenbestraling. Carotis- onderbinding. Bovenkaakresec- tie. Röntgen- en radiumbe- straling	Recidief. Erysipelas fa- ciei. Ulcus corneae. Bloed- dingen	Binnen 2 jaar	
16.	R. N., ♀, 68	Endothelio-sarc.	R. Kaakholte	+	Röntgenbestraling		Na 3 jaar 6 maanden	
17.	M. K., ♀, 62	Carc. planocell.	L. Kaakholte	—	Operatie volgens DENKER	Infectie. Oedeem van R. arm	5 dagen na operatie	
18.	V. Z., ♀, 56	Carc. planocell.	R. Kaakholte	—	Röntgenbestraling		Na 6 maanden	

19.	I. de B. C., ♀, 55	Carc. planocell.	Beide Kaakholtten	—	Operatie volgens DENKER b. d. z., electrocoagulatie (HOLMGREN) + Radiumbestraling.	Erysipelas faciei		Na 5 jaar
20.	L. J. K., ♂, 22	Endothelio-sarc.	R. Kaakholte	—	Operatie volgens CALDWELL—LUC. Partieele bovenkaakresectie + Röntgenbestraling	Recidief	Na 1 jaar 3 maanden	
21.	R. H., ♀, 67	Carc. planocell.	L. Kaakholte	—	Operatie volgens DENKER, electro-coagulatie (HOLMGREN).		Plotseling overleden na 2 jaar, vermoedelijk aan apoplexie	
22.	K. A., ♀, 19	Osteo-sarc.	L. Voorhoofdsholte	—	Operatie + Röntgenbestraling.			Na 4 jaar 4 maanden
23.	D. M., ♀, 43	Carc. planocell.	R. Kaakholte	+	Röntgenbestraling		Binnen 1 jaar	
24.	K. H., ♀, 61	Chondro-osteo-sarc.	L. Kaakholte	—	Transmaxilloethmoidectomie volgens MOURE + Röntgenbestraling	Recidief	Na 1 jaar 8 maanden	
25.	W. V., ♀, 64	Niet te diff.carc.	R. Kaakholte	+	Röntgenbestraling		Na 2½ jaar	
26.	J. K., ♂, 77	Niet te diff.carc.	R. Voorhoofdsholte	—	Operatie			Na 3 jaar 5 maanden
27.	W. S., ♂, 29	Carc. planocell.	Sphenoidholte	+	Röntgenbestraling	Blind met beide oogen	Na 1 jaar 9 maanden	
28.	A. L. H., ♂, 85	Carc. baso- en planocell.	R. Kaakholte	—	Geen		Binnen 1 maand	
29.	G. L. K., ♀, 54	Carc planocell.	L. Kaakholte	—	Operatie volgens DENKER, electro-coagulatie (HOLMGREN); excenteratio orbitae. Radium- en Röntgenbestraling	Recidief. Bloedingen	Na 8 maanden	
30.	L. v. d. P., ♀, 20	Sarc. gigantocell.	Neusholte	—	Operatie volgens LÖWE + Röntgenbestraling.	Acute otitis media		Na 1 jaar 6 maanden
31.	T. B., ♂, 63	Carc. planocell.	L. Kaakholte	—	Röntgenbestraling praeoperatief. Daarna operatie volgens DENKER, electro-coagulatie (HOLMGREN). Excenteratio orbitae.	Beenabsces vóór operatie; meningitis ná operatie	Na 2 dagen	
32.	M. S., ♂, 64	Carc. planocell.	R. Kaakholte	—	Geen			
33.	H. T., ♂, 76	Carc. planocell.	R. Kaakholte	+	Geen	Algemeene metastasen	Na 2 maanden	
34.	J. K., ♂, 66	Carc. planocell.	Neusholte	+	Geen		?	
35.	J. S., ♂, 54	Sarc. globocell.	Neusholte	—	Röntgenbestraling			Na 2 maanden

leidelijk uit; de neus geraakte verstopt; etter, geen bloeding. Geen pijn. In 1925 werd bij patiënt t.b.c. pulmonum vastgesteld. De toestand is nu goed, hij geeft tegenwoordig geen bloed meer op.

Status Praesens: Patiënt maakt geen zieke indruk. Linker neusvleugel is sterk gezwollen en rood, pijnlijk bij druk. Rhinosc. ant.: Veel etter in de neus; links een sterke zwelling met een onregelmatige kratervormige inzinking. Het ulcererend, granuleerend proces strekt zich uit langs de laterale neuswand tot ver in de beenige neus. Rhinosc. post.: geen bijzonderheden.

Microsc. Onderzoek van de eerste proefexcisie: Celrijk weefsel, waarin veel lymphocyten en leucocyten en een uitgebreide necrose. Chronische ontsteking? Tuberkelbacillen werden niet aangetoond. Geen diagnose. Een nieuwe proefexcisie wordt gevraagd. Deze toont een zeer celrijk weefsel, dat op grond van vorm en rangschikking der cellen en van talrijke mitosen gehouden moet worden voor een *sarcoma globocellulare*.

Röntgen Onderzoek: Rechter voorhoofdsholte en kaakholte duidelijk gesluierd. Links (dus aan de kant van de tumor) goed luchthoudend. Wel lijkt er een uitbochting van de mediale wand van de kaakholte te bestaan. Het neusseptum is verdikt, evenals de onderste neuschelp links.

Therapie: Bestraling.

Jaar	Datum	Plaats van aanwending	Röntgen „r“ Eenheden	Afstand (cm)	Filter
1936	7 Oct.	Neus, van l.	325 r.	40	0,5 Cu
	8 Oct.	Neus, van r.	325 r.	„	„
	9 Oct.	Neus, van l.	245 r.	„	„
		Neus, van r.	245 r.	„	„
	13 Oct.	Neus, van l.	245 r.	30	„
		Neus, van r.	245 r.	„	„

Ziekteverloop en resultaat: Eind Nov. 1936 blijkt bij naonderzoek, dat de tumor volkomen is verdwenen.

HOOFDSTUK III.

BESPREKING VAN EIGEN GEVALLEN.

AETIOLOGIE.

De oorzaak van maligne gezwellen in het algemeen ligt nog volkomen in het duister. Van oudsher wordt voor het ontstaan van een kwaadaardig gezwel een groote beteekenis toegekend aan een *langdurige prikkeling*. Dit geldt vooral voor een orgaan als de neus, waar chronische ontstekingsprocessen zoo veelvuldig zijn. Het is ook weer opvallend, dat bij 18 van onze patienten uit de voorgeschiedenis bleek, dat deze langen tijd hadden geleden aan etterige neusafscheiding. Het lijkt zeer waarschijnlijk, dat bij velen een chronische bijholteontsteking in het spel was; hieruit krijgt men zeker de indruk, dat dit in zekere mate de ontwikkeling van een maligne gezwel kan bevorderen.

Omgekeerd is bij een maligne tumor bijna steeds een etterige ontsteking aanwezig; vaak zijn neuspoliepen te zien. Dit alles heeft reeds herhaaldelijk de aandacht getrokken, o. a. van KÜMMEL, KILLIAN, HARMER en GLAS. Volgens de laatsten zijn bij de aanwezigheid van poliepen en maligne tumor vier mogelijkheden denkbaar:

1. Toevallig samengaan.
2. De maligne tumor geeft door stuwung en prikkeling aanleiding tot een secundaire ontsteking.
3. Afgesnoerde tumordeelen geven aanleiding tot poliepachtige vormsels. Hierdoor zouden vele gevallen uit de literatuur worden verklaard van patienten, waarbij herhaaldelijk snel recidiveerende poliepen werden verwijderd, tot de diagnose maligne tumor duidelijk werd.
4. De poliepen degenerereen tot een kwaadaardig gezwel.

HARMER en GLAS verwerpen deze laatste, uit theoretisch oogpunt zoo belangrijke mogelijkheid. De verschillende gevallen uit de literatuur kunnen de toets der kritiek niet doorstaan. Een sterk argument is ook, dat dan toch histologisch bepaalde overgangsvormen zouden moeten worden gevonden. Deze zijn hier niet bekend.

Het geval 8 is in dit opzicht zeker van groote beteekenis.

Deze patiënt was voor 7 jaar geopereerd voor ontsteking van de linker voorhoofdsholte. Er werd etter en granulatieweefsel gevonden in de voorhoofdsholte en poliepen in het ethmoid. De voorhoofdsholte werd schoon gemaakt en het geheele ethmoid opgeruimd. Wegens voortdurende hoofdpijn en etterafscheiding uit de voorhoofdsholte werd deze holte opnieuw geopereerd. Wederom werd granulatieweefsel verwijderd. Daarna ging alles goed en de patiënt bleef 6 jaar zonder lasten, maar kwam weer terug met erge hoofdpijn. Het linker bovenooglid was gezwollen, het geheele voorhoofd was pijnlijk bij druk. Bij de operatie bleek de voorhoofdsholte met massa's van tumorweefsel gevuld te zijn. De tumor was ook in de orbitapunt en sphenoidholte doorgewoekerd. De tumor bleek microscopisch een duidelijk plaatepitheelcarcinoom te zijn. Men moet hier wel haast met zekerheid aannemen, dat dit carcinoom zich op de bodem van een slepende voorhoofdsholte-ontsteking heeft ontwikkeld. De granulaties, die bij de operaties voor ruim 6 en 7 jaar werden gevonden, zijn helaas niet microscopisch onderzocht. Zij zagen er macroscopisch in het geheel niet verdacht uit; het lijkt ook niet waarschijnlijk, dat het carcinoom dan zoovele jaren latent zou zijn gebleven, juist in deze streek, waar gemakkelijk bij een stoornis na een bijholteoperatie zwelling van het aangezicht optreedt.

In hoofdstuk 1 is reeds gesproken over het belangrijke punt van de epitheelmetaplasie. Deze komt vooral tot stand onder invloed van een chronische ontstekingsprikkel. Er zal dus wel zeker een verband kunnen zijn tusschen bijholteontstekingen en maligne tumoren. Echter de eerste aandoening is zeer veelvuldig, de tweede tamelijk zeldzaam. Men moet dus wel aannemen, dat alleen in bepaalde gevallen, waarin b.v. de potentie voor het vormen van een maligne gezwel reeds latent bestaat, of wel een ander onbekend agens mede aanwezig is, de chronische prikkeling van beteekenis kan zijn.

Er waren drie gevallen waar een *trauma* in de ziektegeschiedenis staat vermeld, n.l. gevallen 2, 20 en 30. *Bij de patienten 20 en 30 kwamen de lasten dadelijk na het ongeval.*

Patient 20 had een ongeluk, waarbij een buis op de

rechter gelaatshelft was gevallen. Kort daarna kreeg hij pijn onder het rechter oog, terwijl de huid daar tot halverwege de bovenlip gevoelloos werd, het oog kon niet meer worden geopend. Bij de operatie 3 maanden na het ongeluk werd gevonden, dat de rechter kaakholte met zacht aanvoelend, licht bloedend tumorweefsel was gevuld.

Patiënte 30 had een ongeluk, waarbij een bamboestok in de mond drong. De volgende dag trad er erge bloeding op uit neus en keel. Vóór dien tijd heeft zij nooit last van bloedingen gehad. Sinds dien tijd had zij een verstopte neus en telkens last van erge neusbloedingen. Haar toestand werd geleidelijk erger en 8 jaar na het trauma kwam zij naar de kliniek met pijn rechts in het gelaat. Toen was een zeer groote tumor aanwezig.

Over het verband tusschen trauma en maligne tumor bestaat, ook door de groote beteekenis uit een verzekerings-oogpunt, een zeer omvangrijke literatuur. Het is zeer moeilijk om de beteekenis van deze samenhang in vele gevallen met zekerheid vast te stellen; over het algemeen wordt dit in enkele gevallen als zeker aangenomen. De cijfers, die door verschillende auteurs worden opgegeven, zijn zeer uiteenlopend; volgens KEMPF speelde het trauma bij 2,5 % der gevallen van maligne tumor een rol, volgens LOWENTHAL in niet minder dan 44,7 %. Dit laatste cijfer lijkt zeker sterk overdreven. EWING vermeldt, dat bij 6780 gevallen van tumor uit de literatuur met een trauma in de anamnese, in 494 of 7,4 % een zeker verband kan worden aangenomen. Van rhinologische zijde zijn mededeelingen bekend van DUNDAS GRANT van een lymphosarcoom bij een vrouw van 25 jaar in de voorhoofdsholte na een trauma; van JOHNSON van een spoelcellensarcoom bij een vrouw van 33 jaar na een trauma van de wang en van WISHART van een man van 48 jaar met een sarcoom enkele jaren na een ernstige val.

Men neemt aan, dat kleine herhaalde traumata aanleiding geven tot carcinoom. Dit gaat dan meer in de richting van de reeds boven beschreven chronische prikkeling. Het trauma door herhaalde poliepopoperaties zou ook niet zonder beteekenis zijn.

Een enkel ernstig trauma zou tot sarcoom aanleiding

geven. Nu is het inderdaad opvallend, dat bij de patiënten 20 en 30, slechts één ernstig trauma voorkwam; geval 20 had later een endotheliosarcoom van de kaakholte, geval 30 een reuscellensarcoom van de neusholte.

De patiënten 10 en 18 zijn *bloedverwanten*. Laatstgenoemde is een tante (zuster van de moeder) van geval 10. Beiden hadden carcinoma van de rechter kaakholte. De kwestie van de overerfelijkheid van kanker brengt groote moeilijkheden met zich mede. Het bewijs der overerfelijkheid wordt vooral door statistieken geleverd; bekend zijn de zoogenaamde kankerfamilies. BROCA geeft een beschrijving van een familie van 26 leden, waarvan 16 stierven tengevolge van kanker van de mamma of uterus. KORTEWEG zag kanker van de mamma bij grootmoeder, moeder en dochter. En in de familie Bonaparte overleden de groote Napoleon, zijn vader, 1 broer en 2 zusters allen aan kanker van de maag. Al deze voorbeelden zijn evenals onze gevallen 11 en 18 een bewijs, dat er een zekere erfelijke voorbeschiktheid bestaat voor het krijgen van maligne tumoren.

Geslacht.

Van deze 35 patiënten waren er 17 mannen tegenover 18 vrouwen. Uit een groot aantal statistieken blijkt echter voldoende, dat deze tumoren over het algemeen veel vaker voorkomen bij mannen dan bij vrouwen.

Leeftijd.

De leeftijd van onze patiënten varieerde tusschen 6 en 85 jaar. De tabel, die hieronder volgt, toont aan, dat deze tumoren onder de ouderdom van 40 jaar zelden worden aangetroffen. Het grootste aantal gevallen valt, zooals bij maligne tumoren in het algemeen kan worden verwacht, tusschen de 40 en 70 jaar.

Oud.	1—10	10—20	20—30	30—40	40—50	50—60	60—70	70—80	80 en boven	Totaal
Man.			2	1	2	2	5	4	1	17
Vr.	1	1	1	1	2	6	5	1	0	18
Tot.	1	1	3	2	4	8	10	5	1	35

Localisatie.

Zooals men uit de tabel aan het einde van hoofdstuk II kan zien, was het gezwel 22 keer in de kaakholte, (15 keer in de rechter, 7 keer in de linker), 6 keer in de neusholte, 5 keer in de voorhoofdsholte, 1 keer in de sphenoidholte, en 1 keer aan het septum van de neus gezeteld. Wat de zetel in de kaakholte betreft, komt dit overeen met de algemeene ondervinding dat *de meeste maligne tumoren van neus- en neusbijholten hun oorsprong in de kaakholte vinden.*

Maligne tumoren van de voorhoofdsholte zijn, volgens sommige schrijvers, zeldzaam. BURGER zegt, dat kwaadaardige nieuwvormingen slechts bij hooge uitzondering in de voorhoofdsholte voorkomen. Dit bleek hier niet het geval te zijn. Wij namen 5 gevallen waar uit onze 35.

In het grootste aantal gevallen bleek het gezwel tot één neushelft beperkt. In 4 gevallen kwamen zij *beiderzijds* voor. Dit werd in geval 14 en in geval 26 vastgesteld bij operatie: beide voorhoofdsholten bleken aangetast; het septum interfrontalis was verwoest. Bij geval 24 werd tumorweefsel gevonden in de linker kaak- en linker voorhoofdsholten, in de zeefbeencellen, en in de rechter kaakholte.

Merkwaardig is het geval 19. Hier trad een jaar na verwijdering van een tumor van de rechter kaakholte een tumor in de linker kaakholte op. Het *septum van de neus was geheel onaangetast*. Een samenhang met de andere zijde kon niet worden vastgesteld. Er is geen recidief in de rechter kaakholte opgetreden.

In de literatuur kon een volkomen analoog geval worden gevonden. ÖHNGREN beschrijft een patient, die eerst werd behandeld voor een tumor aan de linker bovenkaak. Microscopisch onderzoek van proefexcisie toonde een maligne menggezwel van adenocarcinomateus type aan. Deze tumor werd verwijderd, 9 maanden later kwam de patiënte terug met een tumor van de rechter bovenkaakholte. Bij operatie bleek er geen samenhang te zijn met de andere zijde. Het septum van de neus was ook hier geheel onaangetast. Ook hier was geen recidief in de linker neushelft gekomen. ÖHNGREN beschouwt dit geval als een dubbelzijdig maligne gezwel.

Het voorkomen van een maligne gezwel eerst aan de eene en dan aan de andere zijde onafhankelijk van elkaar,

wordt herhaaldelijk beschreven bij de mamma en ook bij andere organen. Dit weer op een zekere orgaanpraedispositie voor het ontstaan van maligne tumoren. Ons geval en dat van ÖHNGREN geeft een aanwijzing dat hetzelfde ook geldt voor de neus.

SYMPTOMATOLOGIE.

A. ALGEMEENE SYMPTOMEN. B. PLAATSELIJKE SYMPTOMEN.

Algemeene symptomen:

Deze treden in het begin van de aandoening niet op den voorgrond, zij komen alleen voor, wanneer de tumor tot een ver stadium is gevorderd. Indien dit het geval is komt het, vooral wanneer metastasen ontstaan, tot algemeene zwakheid, moeheid, verminderde eetlust en vermagering. Een bleek, en in sommige gevallen een lichtgeel uiterlijk, tengevolge van secundaire anaemie en tumorvergiftiging (toxaemie), is voor deze tumoren evenals voor maligne tumoren van andere lichaamsdeelen, kenmerkend. Indien de tumor in het bovenste gedeelte van de neus is gezeteld, bezwijkt de patiënt soms aan intracranieele verwickelingen, nog voordat het tot algemeene verschijnselen is gekomen.

Plaatselijke symptomen:

Het optreden van de plaatselijke symptomen hangt samen met de localisatie van de tumor.

Één der eerste verschijnselen is dikwijls *eenzijdige neusverstopping*. Dit was hier het geval bij 21 uit de 35 patiënten. De neusverstopping wordt gewoonlijk langzamerhand erger. Bij tumoren van de eigenlijke neusholte komt verstopping in den regel vroeg voor, de tumor vult spoedig een groot gedeelte of de geheele neusholte op.

Tumoren die hun oorsprong in de bijholten vinden, hebben langen tijd noodig, voordat zij in de neusholte groeien; de neusverstopping treedt dus, in het begin althans, niet op den voorgrond. Hier vult het gezwelweefsel gewoonlijk eerst de betrokken bijholte op, pas later dringt het in de neusholte door. Een tumor van de kaakholte kan

echter neusverstopping veroorzaken nog vóór deze in de neus zichtbaar is geworden. Dit komt doordat de laterale neuswand, die de mediale wand der kaakholve vormt, vaak naar binnen gedrukt wordt, met het gevolg, dat ademhaling aan die kant bemoeilijkt wordt. Gezwollen, die tot de voorhoofdsholte beperkt zijn, geven weinig lasten in de neus; dringen ze in de zeefbeencellen door, dan veroorzaken zij, evenals gezwollen die hiervan uitgaan, zeer gauw verstopping.

Bij vrijwel alle gevallen waar neusverstopping optrad, was de tumor in de neus te zien. Meestal is de verstopping tot één neushelft beperkt, doch niet altijd. Soms is de geheele neus opgevuld, de tumor is dan in de choanen zoowel als in de neusgangen zichtbaar.

Tegelijk met verstopping treedt *afscheiding* uit de neus op. Soms is de afscheiding slijmerig; meestal klagen patiënten over bloederige, etterige neusuitvloed.

Met afscheiding gaat dikwijls *foetor* gepaard; gewoonlijk komt deze voor bij de maligne epitheliale gezwollen. Dit komt doordat deze gezwollen veel vaker en veel eerder tot ontbinding overgaan dan de maligne bindweefselgezwollen. Bij de ontbinding treedt een secundaire infectie op, die foetor veroorzaakt.

Neusbloedingen komen dikwijls voor. Meestal is er bloeding uit de eene neushelft, slechts bij enkele gevallen komen dubbelzijdige bloedingen voor. Zeer zelden zijn ze van ernstige aard; meestal treden zij op als periodieke aanvallen van kleine bloedingen. Ze treden in het algemeen laat op, nadat ulceratie van het gezwel heeft plaats gehad, maar kunnen alle andere symptomen voorafgaan.

Soms worden bloedvaten aangevreten; heftige bloedingen zijn hiervan het gevolg. In de literatuur worden niet vele gevallen vermeld, waar zeer ernstige spontane bloedingen optraden, zooals bij het geval 15. Vóór zijn opname had deze patiënt telkens last van neusbloedingen. In de neus was bij onderzoek geen tumor zichtbaar, alleen sanguinolent vocht met hier en daar enkele witte stukken. De diagnose werd gesteld op tumor van dekaakholve en opening van de kaakholve volgens DENKER werd verricht. Ongeveer 4 maanden later kwam er recidief. Er werd toen besloten

kaakresectie te doen, deze werd verricht na voorafgaande carotisonderbinding. Na operatie maakte de patiënt het goed, er was zeer weinig nabloeding, 8 dagen na de operatie trad erysipelas faciei op. Het ziekteverloop was over het algemeen vrij gunstig. Ongeveer 2 maanden na de kaakresectie trad recidief op in de wangstreek en periorbita. Zonder waarschuwing had ernstige bloeding plaats, die met de grootste moeite werd gestelpt. De volgende dag begon de patiënt wederom te bloeden. Na diathermische behandeling en tamponage stond de bloeding. Gedurende een paar dagen waren er geen lasten. Op eens begon de patiënt wederom te bloeden in de mond en uit de neus. De bloedingen waarmee men hier te doen had, waren ongetwijfeld veroorzaakt door aanvreten van bloedvaten door tumorweefsel. Bij deze patiënt was er een myxosarcoom in het spel.

Het wordt aangenomen, dat spontane bloedingen bij sarcomen veel vaker optreden dan bij carcinomen. Waarschijnlijk is de reden hiervoor, dat bindweefselgezwollen in den regel vaatrijker zijn. GLAS verklaart, dat heftige spontane neusbloedingen vooral voorkomen bij angiosarcomen, endotheliosarcomen en rondcelsarcomen. Bij recidiverende neusbloedingen moet ook steeds aan een maligne tumor worden gedacht.

Neusbloedingen kunnen ook zeer hinderlijk zijn na proefuitsnijdingen; dit doet zich ook het meest voor bij de bindweefselgezwollen. Bij geval 13 trad een bijzonder erge bloeding op na proefexcisie uit een sarcoom.

De patiënten komen dikwijls, wanneer de tumor reeds door de wanden van de kaakholte is gegroeid. Er ontstaat dan *zwelling* in het gelaat. Bij een tumor van de kaakholte is dan een *zwelling* van de wang aanwezig. Wanneer de tumor in het zeefbeen is gezeteld, of indien de gezwelmasse van de kaakholte in de orbita is doorgewoekerd, treedt vaak *exophthalmus* op. De *uitpuiling van het oog* doet zich soms vroeg voor. Het kan veroorzaakt worden door tumorweefsel, in de orbita doorgedrongen, dat de oogbol naar voren, buiten, binnen of beneden verplaatst, of door stuwning in de orbitale venae. Dit laatste gebeurt, wanneer gezwelweefsel in de fossa pterygo-maxillaris is doorgewoekerd en druk uitoefent

op de plexus pterygoideus. De vena ophthalmica inferior heeft hierin hare uitmonding. Een boosaardig gezwel van de voorhoofdsholte kan zwelling aan het voorhoofd, of aan binnen- of buitenooghoek veroorzaken. Dikwijls woekert het gezwelweefsel door het orbitadak heen, en geeft zoo ook aanleiding tot exophthalmus. Uitzetting van de neus, neusrug, of neuswortel, wordt teweeggebracht door een tumor die in de neusholte of ethmoidstreek voortgroeit. Zwelling van de wang deed zich, evenals exophthalmus, voor bij 11 patiënten.

Over het algemeen hebben patiënten lijdende aan kwaadaardige nieuwvormingen van neus- en neusbijholten weinig subjectieve lasten, zolang het gezwel in het eerste stadium is. Er wordt geregeld gevonden, dat *pijn* relatief laat in het ziekteverloop optreedt. Pijn kan zelfs geheel ontbreken, terwijl het gezwel klinisch reeds gemakkelijk te constateeren is. Zelfs wanneer het gezwel een groote omvang heeft bereikt, wordt soms nog niet over pijn geklaagd. Voordat pijn optreedt wordt vaak over een buitengewone gevoeligheid van de huid der betrokken deelen geklaagd; soms is hier een doof gevoel. Alleen wanneer het gezwelweefsel zich heeft uitgebreid en druk uitoefent op naburige sensibele zenuwen treedt pijn op. De N. infraorbitalis wordt soms gedrukt door tumorweefsel in de kaakholte. Zoo ook de Nv. alveolares. Eerstgenoemde geeft aanleiding tot pijn onder het oog, laatstgenoemde tot pijn in de kiezen. Hierdoor kan het gebeuren, dat de eene kies na de andere getrokken wordt zonder dat er verbetering komt. Dit vond plaats bij drie van onze patiënten, er werd n.l. gedacht, dat carieuze kiezen oorzaak van de pijn waren. Door nauwkeurig onderzoek, aangevuld door Röntgenonderzoek, kan de diagnose veel eerder worden gesteld, hierdoor kan het verloren gaan van kostbare tijd worden vermeden.

Voorhoofdsholtegezwollen kunnen op de N. supraorbitalis drukken. Indien een zenuwstam gedrukt wordt kan dit tot ernstige pijn aanleiding geven, de patiënten worden dikwijls behandeld voor trigeminusneuralgie. Het is een goede gewoonte van de neurologische Kliniek om bij dergelijke patiënten geregeld de bijholten na te laten kijken. Op deze wijze kan een maligne tumor in een vroeg stadium

worden ontdekt. Soms is er alleen pijn bij aanraking van het gezwel, of wanneer het gezwel wordt verwijderd, zooals het eerst werd opgemerkt door DOWNIE. Pijn bij lichte aanraking kwam vaak voor bij de patiënten, evenals drukpijn over de streek, die was aangedaan.

Hoofdpijn geeft soms veel last. De hoofdpijn kan gelocaliseerd zijn boven de oogen, boven op het hoofd, in de slaapstreek, over het geheele hoofd, of in het achterhoofd. De oorzaak van de hoofdpijn kan zeer verschillend zijn. De hoofdpijn kan al optreden als gevolg van een verstopte neus. Het is bekend, dat etterige bijholteontstekingen vaak hoofdpijn veroorzaken, etterige bijholteaandoeningen gaan zeer vaak gepaard met maligne nieuwvormingen in de bijholten. Soms gebeurt het dat, zooals bij geval 9, de tumor in de schedelholte doorgroeit. Wanneer dit gebeurt kan, evenals bij hersentumoren, een verhoogde intracranieele druk optreden. Bij deze patiënte was het gezwel in de kaakholte begonnen, in de orbita doorgewoekerd en in de schedel gegroeid. Zij had hoofdpijn vooral des nachts. De hoofdpijn werd langzamerhand erger en werd zoo hevig, dat zij er steeds over klaagde. Later begon het rechter oog uit te puilen; onmiddellijk hierna nam de intensiteit van de hoofdpijn af.

In de literatuur worden vele gevallen van maligne tumoren vermeld die meningitis hadden veroorzaakt, nadat zij door de hersenvliezen waren gegroeid. DENKER neemt aan, dat hoofdpijn soms ontstaat wanneer er nog geen echte ontsteking, maar slechts een hyperaemie van de hersenvliezen is. In een later stadium kunnen hersen-abscessen optreden, ook deze veroorzaken een slepende hoofdpijn.

Soms wordt geklaagd over *tranen van de oogen*; dit kwam voor bij drie gevallen. ÖHNGREN schrijft het tranen toe aan prikkeling van de NN. ethmoidales, wanneer tumorweefsel in de zeeftbeencellen is doorgewoekerd; DAVIS zoekt de oorzaak in het dichtdrukken van de ductus lacrymalis door tumorweefsel.

Stoornissen bij het kauwen treden op wanneer de tumor een groote omvang heeft bereikt, of doorgebroken is in de nabijheid van het bovenste gedeelte van de proc. ptery-

goideus; het gezwelweefsel komt nu in aanraking met de ramus ascendens van de onderkaak.

Een belangrijke groep van tumoren is door ZUPPINGER de *neurologische groep* genoemd. Hierbij zijn soms hoegenaamd geen symptomen aanwezig, totdat het gezwel in de schedelholte is doorgewoekerd en hersenen of hersenzenuwen heeft aangetast. Dit geeft aanleiding tot symptomen zooals men bij tumoren van het centrale zenuwstelsel kan verwachten. Als gevolg van tumoren tot deze groep behoorend kunnen *reukstoornissen* optreden. Dit gebeurt, wanneer gezwelweefsel druk uitoefent op vezels van de N. olfactorius. Dit komt meestal voor in de neusholte, maar kan ook gebeuren nadat gezwelweefsel door de lamina cribrosa van het zeefbeen gewoekerd is. Reukstoornissen traden op bij gevallen 24 en 25. Geval 24 had een tumor van de linker kaakholte. Bij operatie bleek, dat de zeefbeencellen met tumorweefsel gevuld waren, en dat de lamina cribrosa over eenige vierkante centimeters geensureerd was. De dura mater lag bloot. Bij geval 25 was een groote tumor zichtbaar in de rechter neus; de patiënte kon met deze neushelft niet ruiken. Het is moeilijk uit te maken of in deze gevallen alleen een mechanische belemmering voor de ademlucht of ook een aandoening van de N.olfactorius in het spel is.

Oogsymptomen komen veelvuldig voor. Er kunnen aandoeningen van de N. opticus ontstaan waardoor algeheele blindheid kan optreden. Het gezwelweefsel kan oogspierverlammingen veroorzaken door infiltratie van de Nn. oculomotorius, trochlearis, en abducens. PRICE wijst er op, dat hersenzenuwen gewoonlijk buiten de schedelholte worden aangetast, maar zij kunnen ook in de schedelholte door gezwelweefsel worden doorgroeid. BALL zag een patiënt waarbij hersenzenuwen gedestruerd werden, doordat een carcinoom van de neuskeelholte door het foramen lacerum heen in de schedelholte was gewoekerd. Soms klaagt de patiënt over *dubbelzien* of *scheelzien*. Dit gebeurde bij 5 gevallen. *Beperking van oogbewegingen* kwam voor bij 6 patiënten.

Eenige gevallen behorende tot de zoogenaamde *neurologische groep* kunnen hier worden vermeld.

Geval 9: Deze patiënte had erg veel last van hoofdpijn, vooral des nachts. Kort na aanvang van de hoofdpijn begon het rechter oog uit te puilen. Ongeveer een jaar daarna was zij plotseling aan het rechter oog blind geworden. Het linker oog was toen goed. Twee weken voor opname was zij plotseling op het linker oog blind geworden.

Geval 13: Deze patiënte, een meisje van 6 jaar, werd eerst naar de oogarts gezonden. Zij was sedert 4 weken wat suf en klaagde over neusverstopping. Bij onderzoek bleek er verlamming te zijn van alle oogspieren rechts. Ook kon zij het rechter oog niet openen. In het vestibulum nasi rechts was reeds een tumormassa te zien, ook links hooger in de neus.

Geval 27: Terwijl de patiënt achter het stuur van zijn auto zat begon het plotseling voor zijn linker oog te schemeren; voorwerpen voor het oog begonnen te bewegen. Dit duurde enkele uren, daarna was het verschijnsel spoorloos verdwenen. Drie maanden later begon het linker oog uit te puilen, dit nam geleidelijk toe. De patiënt kreeg ter zelfder tijd een doof gevoel in de rechter bovenkaak en boven beide oogen. Het linker oog begon te steken, deze pijn trok door de kaak. Bij onderzoek werd een sterke exophthalmus links gevonden. Het linker oog was totaal blind. De oogbewegingen links waren zeer gering, er was ptosis. Rechts was een abducensparalyse. Na cocaine-adrenaline en luxeren van de middelste concha naar lateraal, was er een gemakkelijk bloedende tumormassa te zien in de recessus spheno-ethmoidalis. Er werden Röntgenphoto's genomen, hierbij werd een lichte sluiering gevonden in de achterste ethmoidstreek links. Op bitemporale photo's was de sella turcica geheel intact; op photo's vijf maanden later genomen was de sella turcica volkomen verwoest. Op deze wijze kon de intracranieele uitbreiding van de tumor met zekerheid worden aangetoond.

Dergelijke gevallen als boven vermeld toonen de noodzakelijkheid aan van een nauwkeurig neus- en keelonderzoek bij patiënten die aan oogaandoeningen, als gezwollen oogleden, exophthalmus, oogspierverlammingen en tranende oogen, lijden.

METASTASEN.

Metastasen verspreiden zich. evenals bij kwaadaardige nieuwvormingen in andere lichaamsdeelen, langs de bloedbaan of de lymfieweg. Bij uitzondering kan de zoogenaamde „overplanting” een rol spelen. Dit gebeurt bij oppervlakken, die met elkaar in aanraking komen b.v. wanneer een gezwel van de kaakholte, in het verhemelte doorgewoerd, zich naar tong of amandel voortzet. Verspreiding langs de bloedbaan komt zeer zelden voor, want bij de obductie worden over het algemeen geen metastasen in de longen gevonden. Zeer veel vaker treden metastasen op langs de lymfieweg in de regionale klieren aan de hals.

Sommige schrijvers verklaren, dat metastasen zeer zelden voorkomen, en dan alleen, wanneer het gezwel zich heeft uitgebreid tot de huid of in geval van postoperatief recidief. Anderen, b.v. NEW en HAVENS, meenen dat al of niet aanwezigheid van metastasen afhangt van de aard van de nieuwvorming. Zoo zouden, bij gezwellen van een geringe graad van boosaardigheid, geen metastasen optreden, zelfs wanneer de omvang van het gezwel groot is; bij gezwellen van een hooge graad van boosaardigheid zouden metastasen zich vroeg openbaren, zelfs wanneer de afmeting van het gezwel nog heel klein is. LOGAN TURNER en ST. CLAIR THOMSON, vinden dat metastasen bij uitzondering, en dan alleen laat in het ziekteverloop, voorkomen. Ook HARMER en GLAS geven aan, dat halskliermetastasen zeer zelden optreden. Volgens hen moet de oorzaak hiervan gezocht worden in de anatomische verhoudingen van de lymfiewegen en lymfeklieren van dit gebied. Niet in het submaxillair gebied, dat gewoonlijk onderzocht wordt, maar in het retropharyngeaal gebied aan de zijwand van de neuskeelholte bevinden zich de regionale klieren der inwendige neus- en neusbijholten. Deze retropharyngeale klieren worden het eerst aangetast; pas later, en dan tengevolge van secundaire infectie worden de submaxillaire en de diepe halsklieren aangedaan.

Bij patiënten 2, 4, 10, 16, 23, 25, 27, 33 en 34 werden halskliermetastasen gevonden, dus bij 9 uit 35, of 25,7%. Dit cijfer stemt geheel overeen met de cijfers van

WASSINK en van ÖHNGREN. Eerstgenoemde constateerde metastasen bij 25 % uit een aantal van 106, laatstgenoemde bij 27 % uit een aantal van 149 patiënten.

Kliermetastasen komen meestal voor bij patiënten met carcinoom. Dit was het geval bij de patiënten 4, 10, 23, 25, 27, 33 en 34, waar histologisch onderzoek van het gezwel carcinoom aantoonde. Minder vaak komen ze voor bij de sarcomen, en zeer zelden bij menggezwellen, waarschijnlijk omdat deze laatsten gewoonlijk door een kapsel zijn omhuld. Toch waren er metastasen bij patiënte 2, die een cilindroom van de kaakholtte had, en ook bij patiënte 16, waar microscopisch onderzoek van een proefuitsnijding uit de neus een endotheliosarcoom aantoonde.

Algemeene metastasen deden zich voor bij 3 patiënten.

Geval 1: Deze patiënt had een fibrosarcoom van de rechter voorhoofdsholte. Bij operatie werd het gezwel in zijn geheel verwijderd. Locaal recidief trad hier niet op, doch binnen eenige maanden werd het optreden van metastasen in de inwendige organen reeds duidelijk.

Geval 6: De patiënte had een niet te differentieeren carcinoom van de linker kaakholtte, ook hier traden metastasen op in de inwendige organen.

Geval 33: Bij dit geval was er een plaveicelcarcinoom van de rechter kaakholtte. Wegens slechte algemeene toestand werd hier geen therapie toegepast, binnen enkele maanden waren algemeene metastasen opgetreden.

DIAGNOSE.

De diagnose van kwaadaardige nieuwvormingen der neus- en neusbijholten, wordt gesteld door middel van:

1. INSPECTIE en PALPATIE.
2. NEUSSPIEGELEN.
3. DOORLICHTING.
4. PROEFEXCISIE en HISTOLOGISCH ONDERZOEK.
5. RÖNTGENONDERZOEK.
6. BLOEDONDERZOEK.

Inspectie en palpatie.

Zooals reeds is opgemerkt, komen patiënten met een maligne tumor vaak in een laat stadium onder behandeling;

de tumor is dan reeds door de beenige begrenzing van de bijholten gegroeid, er is dan zwelling van het aangezicht te zien.

Indien het gezwel van de kaakholte uitgaat, geeft dit aanleiding tot een gezwollen wang; soms is er alleen zwelling in de fossa canina. Dit laatste kwam voor bij de gevallen 6 en 31, zwelling van de wang bij de gevallen 2, 6, 7, 10, 15, 17, 18, 28, 29, 31 en 32. Bij betasten voelt men gewoonlijk een elastische, niet fluctueerende zwelling. Soms is er ook perkamentknisteren, veroorzaakt door abnormale dunheid van de voorwand van de kaakholte.

Indien het gezwel in de zeefbeenstreek is gezeteld, kan zich de neuswortel soms verbreden. Dit trad op bij de gevallen 14 en 35. Uitpuilende oogen gepaard met verbreding van de neuswortel, geeft een karakteristiek uiterlijk, het zoogenaamde „Frog-face”; een duidelijk voorbeeld hiervan is afgebeeld in het handboek van ST. CLAIR THOMSON. Weliswaar wordt deze misvorming van het gelaat vooral bij de relatief minder vaak voorkomende neuskeelfibromen waargenomen, toch doet ze zich soms ook voor bij deze gezwellen. Uitpuilende oogen, verdrongen oogbol, gezwollen oogleden, beperkingen van oogbewegingen komen vrij vaak voor. Indien dit langzamerhand is ontstaan, zijn deze verschijnselen steeds zeer verdacht voor een boosaardige nieuwvorming. Dit werd bij de gevallen 1, 9, 12, 20, 22, 24, 26, 27, 31, 33 en 34 gezien.

Neusspiegelen.

Indien het gezwel van de neusholte uitgaat, of daarin is doorgesproeid, is het gewoonlijk gemakkelijk bij neusspiegelen te zien. Bij gezwellen van de achterste bijholten in de streek van de recessus sphenoidalis, is het overzicht soms zeer moeilijk. Adrenaline-cocaine tampons, welke met veel geduld moeten worden aangewend, en luxatie van de middelste concha met een speculum van KILLIAN, geven dan soms de juiste diagnose. (Gevalen 3, 27 en 32).

Volgens KÜMMEL is de kleur van het gezwel van belang. Carcinomen zijn gewoonlijk grauwbrown, spoelcel- en fibrosarcomen bleekrood of rose, rondcelsarcomen blauwrood, melanosarcomen donkerbruin tot zwart. Spoelcel- en fibro-

sarcomen bevatten meer bindweefsel dan rondcelsarcomen, daarom zijn ze bleeker van kleur dan de rondcelsarcomen; melanosarcomen zijn pigmentrijk, ze bevatten veel melanine.

Het gezwel dient ook met een sonde te worden betast. Kwaadaardige nieuwvormingen bloeden licht. (Gevalen 4, 9, 16, 17, 19, 21, 23, 24, 25, 27, 28, 29 en 34). Ook moet de consistentie van het gezwel worden vastgesteld. Is het elastisch, hard, of beenhard?

Wanneer de choanaalstreek moeilijk te overzien is, maakt men gebruik van een haak waarmee men het verhemelte naar voren trekt. Een enkele maal kon, bij een gezwel van de achterste neusbijholten, op deze wijze door postrhinoscopisch onderzoek de diagnose worden vastgesteld. Ook kan men gebruik maken van de endoscoop. Door middel hiervan kan soms een beter overzicht worden verkregen.

Doorlichting.

Hierdoor wordt aangetoond of de kaakholt en voorhoofdsholt doorlichten of beschaduw zijn. Beschaduwing kan worden veroorzaakt door abnormaal dikke holtewanden, hypertrophisch slijmvlies, cyste of mucocele, empyeem of gezwelweefsel. Deze methode van onderzoek is niet meer van groot belang, daar Röntgenonderzoek veel grootere beteekenis heeft. Toch is de doorlichting, door de eenvoudigheid van het onderzoek, practisch van groot nut.

Proefexcisie en histologisch onderzoek.

Deze zijn van de grootste beteekenis, en dienen steeds te worden toegepast om de aard van het gezwel vast te stellen. Dit is ook van het grootste belang voor het vast stellen van de therapie: operatie of bestraling.

Proefexcisie wordt gedaan onder locale verdooving en met aseptische techniek. MARSCHIK raadt aan de uitsnijding zoover mogelijk te maken van het slijmvlies dat het gezwel bedekt. Ook raadt hij aan proefuitsnijdingen van verschillende gezweldeelen te maken.

Door de navorschingen van KNOX met proefdieren kwam deze tot de overtuiging dat het manipuleeren aan tumorweefsel aanleiding kan geven tot verspreiding van tumorcellen. Het is bekend dat maligne gezwellen soms na onvol-

doende chirurgische ingrepen zich zeer snel uitbreiden en met rassche schreden voortwoekeren. Om dit te verhoeden raadt OHNGREN aan, dat men zich van voorafgaande bestraling moet bedienen alvorens proefexcisie te doen, bestraling vermindert de kracht van de tumorcellen en verhoogt de weerstand van het den tumor omgevend weefsel.

Het is van groot belang zoo vroeg mogelijk proefexcisie voor microscopisch onderzoek te verrichten. Meestal is er gezwelweefsel in de neus zichtbaar; bij 23 uit de 35 gevallen kon proefuitsnijding worden gedaan. Wanneer men vermoedt met een gezwel van de kaakholve te maken te hebben, en wanneer er geen gezwelweefsel in de neus zichtbaar is, kan *proefpunctie met een dikke naald* worden uitgevoerd. Door het onderzoek van gezwelpartikeltjes, die op deze wijze werden verkregen, kan soms de diagnose worden gesteld. Belangrijke voorbeelden hiervan zijn de gevallen 7 en 18. Hier was geen gezwelweefsel zichtbaar. Klinisch en Röntgenonderzoek duiden op een gezwel van de kaakholve. Er werd proefpunctie gedaan met een dikke naald. Eenige opgezogen partikels vertoonden bij histologisch onderzoek de aanwezigheid van hoornparels. Gelukt het niet om tumorweefsel op deze wijze te verkrijgen, dan dient een proefopening te geschieden, het beste is om na het maken van een ijscoupe, de operatie hierbij aan te laten sluiten.

Uit de literatuur blijkt duidelijk, dat microscopisch onderzoek van proefuitsnijdingen vaak tot groote moeilijkheden aanleiding geeft. Heel dikwijls is het beeld onduidelijk door ontsteking en degeneratie. MARSCHIK verhaalt, dat bij een 60 jarige man microscopisch onderzoek van de eerste proefexcisie een fibroom, met sterke kleincellige infiltratie, aantoonde. De tweede proefuitsnijding vertoonde een rondcelsarcoom. Het derde histologische onderzoek, na operatieve verwijdering van het gezwel, bracht een adenocarcinoom aan den dag. Drie histologische onderzoeken van drie verschillende proefuitsnijdingen uit hetzelfde gezwelweefsel leverden dus drie verschillende diagnoses. Van een dergelijke ervaring zal hieronder ook worden bericht.

Röntgenonderzoek.

Dit is zonder twijfel van groote beteekenis. De belangrijkheid hiervan is langzamerhand toegenomen sedert de eerste pogingen aangewend door SCHEIER in 1897, WINCKLER in 1901, PHILIP in 1902, maar vooral KILLIAN in 1903, om door middel van Röntgenphoto's bijholteaandoeningen te diagnostiseeren. Sinds dien tijd is er groote verbetering aangebracht in de Röntgentechniek, o. a. door SONNENKALB, PFAHLER, GRAHAM HODGSON, GRIER en KNICK. Dank zij de arbeid van ONODI is de interpretatie van photo's van de bijholten, in het bijzonder van de achterste zeefbeencellen en sphenoid, zeer veel vergemakkelijkt.

Over het geheel zijn de zoogenaamde symmetrische photo's van meer nut dan de asymmetrische, als b.v. die volgens RHESE. In de Kliniek werden de patiënten geregeld in het Radiologisch Instituut onderzocht. Hierbij werden steeds de volgende opnames gemaakt. De gewone fronto-occipitale, de fronto-occipitale volgens LILIENFELD, waarbij vooral de voorhoofdsholten dikwijls beter zijn te zien, de bitemporale, de zoogenaamde menton-vertex, welke vooral belangrijk is voor ethmoid en sphenoid. In meerdere gevallen werden stereophoto's gemaakt, vooral bij een duidelijk omschreven tumor.

Maligne tumoren van de kaakholte geven aanleiding tot versluiering of beschaduwing van de holte. De geheele holte kan door een schaduwgevende massa opgevuld zijn. De begrenzingen van de holtewanden zijn vaak abnormaal. De holte zelf blijkt dikwijls uitgezet te zijn (vergroot); er is beenusuur en verwoesting van de holtewanden. Dikwijls kan een oordeel over de uitbreiding van de aandoening worden gegeven; bitemporale photo's vertoonen vaak een beschaduwde massa die tot in de zeefbeencellen groeit. Soms is er een uitbochtiging van de mediale wand der kaakholte. In enkele gevallen wordt zelfs het neustusschenschot verdrongen. Overeenkomstige afwijkingen worden ook bij de voorhoofdsholte gevonden.

Bij tumoren van de sphenoidholte is de zaak echter eenigszins moeilijker. Hier is het stellen van een juiste diagnose soms zeer moeilijk, ten deele door de diep verborgen ligging van de holte, ten deele door de wisselende ontwikkeling

van de sphenoidruimte en de achterste zeefbeencellen. KNICK verklaart, dat Röntgendiagnostiek tot dusverre voor deze gebieden met de gewone opnames veel te wenschen heeft overgelaten. Aandoeningen hier kunnen een zeer latent en slepend karakter aannemen en, zooals reeds opgemerkt in de bespreking onder symptomatologie, vaak oogstoornissen ten gevolge hebben. Een juiste diagnose is dan niet gemakkelijk. Omdat een exacte Röntgendiagnose zoo wenschelijk is, raadt KNICK aan om van mondopnames gebruik te maken. Een photo wordt genomen met een kleine film horizontaal in de mond, naar achteren reikend tot aan de pharynxwand. Op deze wijze krijgt men een scherp omgeschreven afbeelding van de sphenoidholte en zeefbeencellen. Duidelijke voorbeelden hiervan zijn afgebeeld in het artikel van KNICK.

SONNENKALB wijst erop, dat tumoren en ontstekingsprocessen vele eigenschappen gemeen hebben op photo's. Door beiden wordt een beschaduwing teweeggebracht. Zonder meer gegevens is het dikwijls onmogelijk om uit te maken met welke aandoening men te doen heeft. Wanneer een verduistering optreedt die tegelijkertijd de mediale wand van de kaakholte en de laterale neuswand of neusholte in beslag neemt, kan het bijna niets anders dan een tumor zijn. Is er beschaduwing van de geheele holte zonder wandaanvreting, dan heeft men waarschijnlijk met een ontstekingsproces te doen. Niet altijd kan de diagnose met zooveel zekerheid worden gesteld; de duiding van een photo wordt soms bemoeilijkt doordat er ontstekingsprocessen in de holten optreden waar de tumor voortgroeit. Zoo kan het gebeuren, dat de uitmonding van de holte gesloten wordt door tumorweefsel. De etterige ontstekingsproducten bevinden zich nu in een gesloten ruimte, ze kunnen niet ontsnappen. Op de photo's gaan het tumorweefsel en het empyeem zonder grenzen gelijkmatig in elkander over.

De consistentie van de tumor is van belang. Een harde beenachtige of verkalkte tumor geeft een diepere schaduw dan een kraakbeenachtige tumor, en deze veroorzaakt weer een donkerder schaduw dan een tumor, die uit zacht weefsel bestaat.

ALLEN merkt op, dat met luetische bijholteaandoeningen

ook altijd rekening moet worden gehouden. SONNENKALB verklaart dat men carcinomen, sarcomen en gummata niet van elkander op de photo's kan differentieëren; ook kan men deze over het algemeen zonder andere gegevens niet onderscheiden van ontstekingsprocessen met beenverwoesting.

GRIER differentieert de aandoeningen als volgt:

1. *Poliepen*. De omtrekken hiervan zijn peervormig of rond, met gladde wanden. Zij zijn gemakkelijk te herkennen in de kaakholten en voorhoofdsholten, met moeite in zeefbeen en sphenoidholte.

2. *Cysten en mucocelen*. Deze zijn niet van elkaar te onderscheiden. In het algemeen zijn cysten van grooter omvang dan poliepen en altijd rond van vorm; de wanden zijn scherp begrensd. Zij komen meestal voor in de kaakholte, af en toe in het zeefbeen. Waar twijfel bestaat raadt GRIER aan lipiodol in de kaakholte aan te brengen. Door middel hiervan wordt de diagnose bevestigd.

3. *Hypertrophisch slijmvlies*. Dit kan alleen in de kaakholte worden herkend. Het slijmvlies ziet verdikt uit, de holte is in grootte afgenomen, doch luchthoudend.

4. *Goedaardige nieuwvormingen*. Osteomen geven een scherp omschreven schaduw, samenhangend met naburig beenweefsel. Fibromen zijn niet te differentieëren van poliepen op de Röntgenphoto's.

5. *Boosaardige nieuwvormingen*. De holte is door een schaduwgevende massa opgevuld. Er is beenusuur en verwoesting van de holtewanden, vaak gepaard gaande met uitbreiding van de schaduwgevende massa tot in naburige holten.

De belangrijkheid van Röntgenonderzoek is herhaaldelijk gebleken bij onze eigen gevallen. Bij 22 patiënten was het gezwel in de kaakholte gezeteld. Ook hier bleek, dat in alle gevallen de kaakholte door een schaduwgevende massa was opgevuld. In sommige gevallen vertoonden de photo's botusuur en verwoesting van de wanden der kaakholte (gevallen 2, 15, 17, 19, 20, 21, 24 en 31). Soms was er duidelijke uitbochting van de wanden der kaakholte te zien, op sommige photo's werd de neusholte in beslag genomen door een beschaduwing samenhangende met die van de kaakholte.

In een enkel geval was het neustusschenschot naar lateraal gedrukt.

Bij sommige gevallen was er uitbreiding van het gezwel in de zeeftbeenstreek, orbitaholte of in de wangspieren, met destructie van de beenige begrenzing; er waren gevallen waar de eerste blik aanduidde, dat de wanden der kaakholte vernietigd waren en dat men waarschijnlijk met een tumor had te doen (gevallen 7, 15, 17 en 21).

Bij de operatie kon bij vele gevallen worden vastgesteld, dat de omvang van het gezwel bijna precies overeenstemde met de uitgebreidheid zooals door de photo's was aangewezen. Bij een enkel geval werd bij operatie gevonden, dat verkalking van het gezwel oorzaak was van een scherp omschreven schaduw waargenomen op photo's vóór de ingreep. Vijf maal was het gezwel in de voorhoofdsholte gezeteld; ook hier waren de holten met een schaduwgevende massa opgevuld. Gevallen 14 en 26 vertoonden een defect van het voorhoofdsholtetusschenschot. Bij geval 22 waren op de photo's de begrenzingen der holte niet meer te zien. Deze afwijkingen werden alle bij operatie bevestigd.

Heel interessant is het geval 1. Op de Röntgenphoto's was een sterk uitgezette voorhoofdsholte rechts te zien, de laterale begrenzing was onregelmatig. Naar mediaal was de voorhoofdsholte in een groote ronde holte veranderd; de mediale wand was zoo scherp omschreven dat men dacht met een cyste of mucocele te doen te hebben, dit was ook de klinische diagnose. Het voorhoofdsholtetusschenschot was sterk naar links verdrongen. Op bitemporale photo's was de rechter voorhoofdsholte zeer diep vergeleken met de linker; de voor- achterwaartsche afmeting was rechts tweemaal zoo groot als links. In de achterwand was op enkele plaatsen duidelijk beendestructie te zien. Bij de operatieve ingreep werd een gladde vast aanvoelende kippeneigroote tumor, die de geheele holte opvulde, gevonden. De cerebrale wand der voorhoofdsholte bleek inderdaad over een groote uitgestrektheid gedestruëerd; het harde hersenvlies lag geheel ongeschonden over een groot oppervlak bloot.

Bloedonderzoek.

Met het oog op de bovenvermelde moeilijkheden en het afwijkend histologisch beeld, dat dikwijls bij microscopisch onderzoek voorkomt, is het wenschelijk de WASSERMANN of andere serologische luesreacties toe te passen.

Soms heeft men te doen met een op tumor gelijkende massa, die snel reageert op een antiluetische kuur, zelfs wanneer de W. R. negatief is; er kan ook een tumor aanwezig zijn bij positieve reactie. ÖHNGREN raadt het toepassen van een korte praeoperatieve kuur met joodkalium aan bij alle gevallen, die zich ter behandeling aanmelden. Hij verklaart dat vele van zijn patiënten operatieve ingreep waren ontkomen als gevolg van deze eenvoudige voorzorgsmaatregel. Deze behandeling bevestigde de diagnose en overtuigde hem, dat hij niettegenstaande een negatieve reactie van WASSERMANN en klinische en histologische kenmerken, zooals men deze bij maligne tumoren aantreft, toch met een syphilitische aandoening te maken had.

DIAGNOSTISCHE MOEILIKHEDEN.

De wensch, dat patiënten met een maligne tumor van neus of bijholten in een zeer vroeg stadium onder behandeling komen, zal wel zeer zelden in vervulling geraken. In dit geval kunnen bij het Röntgenonderzoek, door het vullen van de neusbijholten met een contrastmassa, belangrijke diagnostische gegevens worden verkregen. Er is reeds opgemerkt, dat deze patiënten gewoonlijk komen met zulke groote afwijkingen, dat er geen reden meer voor dit onderzoek bestaat en dit zelfs technisch niet meer uitvoerbaar is. In een enkel geval werden door lipiodolphoto's aanwijzingen over de uitbreiding van de tumor verkregen.

In de groote meerderheid der gevallen was een tumor-massa in de neus te zien. De klinische diagnose kon door histologisch onderzoek van de proefexcisie worden bevestigd. Dit geeft in enkele gevallen geen zekerheid; hierover zal nog uitvoerig worden gesproken. Al zijn er zeker bezwaren tegen het verrichten van proefexcisie's (prikkeling van de tumor, infectie), het resultaat van het onderzoek daarvan is in het algemeen zoo belangrijk en de therapeutische consequentie's

zijn zoo groot, dat het standpunt van MARSCHIK, om soms alleen op klinische overwegingen te opereeren, niet kan worden gedeeld.

In een deel van de gevallen was geen tumor in de neus te zien; bij deze patiënten bestond vrijwel steeds een zwelling van de kaak of binnenooghoek. De differentieele diagnose met een chronische osteomyelitis van de bovenkaak, meestal een gevolg van een slecht gebit, een tandcyste, een doorgebroken empyeem of een pyo- of mucocele van de voorhoofdsholte, is dan soms zeer moeilijk. Er is reeds op gewezen, dat, in plaats van door een proefopening, een enkele maal door een punctie met een dikke naald zekerheid kan worden verkregen. Een klein weefselstukje was voor den patholoog-anatoom tweemaal voldoende om de diagnose carcinoom met zekerheid te stellen.

Het Röntgenonderzoek, dat zoo belangrijk is met het oog op de uitbreiding van het proces, kan hier ook geen zeker uitsluitsel geven. Er werd reeds vermeld, dat door een ontsteking met slijmvliezswelling, poliepen en beenusuur hetzelfde beeld kan ontstaan. Bovendien zijn de anatomische variaties, die op photo's van normale neusbijholten zijn te zien, zeer talrijk. In dit opzicht is de streek van het voorhoofd en ethmoid met de afgrenzing naar de orbita van groote beteekenis. Algemeen bekend is het groote verschil in grootte van deze neusbijholten en de aanwezigheid van een soms sterke asymmetrie. In de literatuur is weinig te vinden over het feit, dat in deze streek ook groote verschillen en een sterke asymmetrie kan bestaan in, wat men zou kunnen noemen, de verdere anatomische structuur.

Bij de bestudeering van een groot aantal Röntgenphoto's van normale neusbijholten viel op dat:

1^o de begrenzing van de voorhoofdsholten naar boven en lateraal meestal zeer scherp is, gewoonlijk is een sterkere schaduwlijn aanwezig. In een minderheid der gevallen is de begrenzing vager, dikwijls gaat hiermee gepaard een vlekkelig beeld van het voorhoofdsbeen, zooals bij de drukschedel is beschreven;

2^o de begrenzing naar de orbita zeer wisselend kan zijn. Meestal is een duidelijke supraorbitaalboog te zien, de oogkas is in zijn geheel door een sterkere schaduw begrensd.

Maar deze ontbreekt dikwijls in het mediale gedeelte, de supraorbitaalboog kan dan eindigen met een onregelmatige lijn.

In pathologische gevallen kunnen hierdoor moeilijkheden ontstaan, het is daardoor niet steeds duidelijk, of een beenarrosie dan wel een anatomische variatie moet worden aangenomen. Deze tumoren breken vaak door in de binnen-ooghoek onder de supraorbitaalboog of door de lamina papyracea, waar op een Röntgenphoto nauwelijks iets van beenstructuur is te zien. Men zou dit kunnen noemen een blinde vlek voor den Röntgenoloog. Zoo was het mogelijk, dat bij twee patiënten met een carcinoom van de voorhoofdsholte een groote tumormassa naar de orbita was doorgebroken, terwijl op de Röntgenphoto's slechts een vlekkerige beschadwing van de voorhoofdsholte werd gevonden en van beenarrosie niets kon worden vastgesteld.

Nu is het wel vaak zoo, dat na de operatie blijkt, dat op de photo toch enkele bijzonderheden zijn te vinden, waaraan

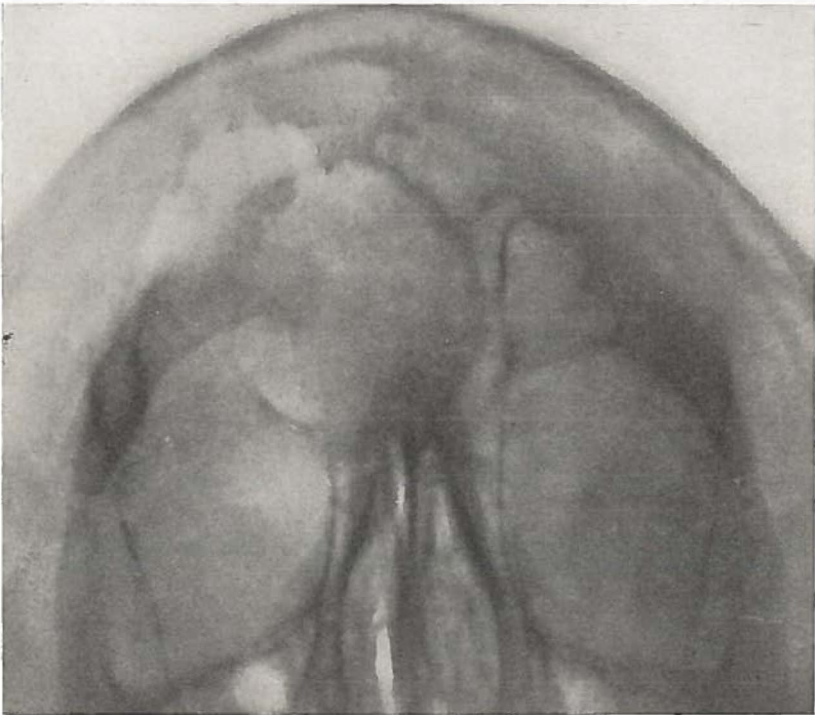


Fig. 1. Geval 1. Occipito-frontale photo.

van te voren geen of niet voldoende aandacht is geschonken. Zoo b.v. bij geval 1. Deze patiënt werd onder de diagnose mucocèle geopereerd; er bleek een groot sarcoom te zijn. Bij nabetrachting is de Röntgenphoto, op fig. 1 afgebeeld, toch wel zeer verdacht voor een maligne tumor.

Rechts op de plaats van het mediale deel van de voorhoofdsholte is één groote ronde holte te zien, die inderdaad sterk doet denken aan pyo- of mucocèle, er is een sterke verdringing naar de andere zijde en naar de orbita. Bij een pyo- of mucocèle is slechts één groote ronde holte. Bij uitzondering kan deze in een afgesloten gedeelte ontstaan, gewoonlijk lateraal, het overige deel van de sinus is daarbij normaal.

Er is hier echter een uitbreiding naar lateraal met een zeer vage begrenzing, het bot lijkt gearrodeerd. Dit had aan maligne tumor moeten doen denken. Opmerkelijk is de sterke luchthoudendheid van dit gedeelte. Hier werd bij de operatie een groote holte gevonden, waarvan de wanden met tumormassa waren bekleed.

Deze gevallen, waarbij een maligne tumor tot een dergelijk sterke uitzetting van de bijholte voert, zijn zeldzaam. BURGER beschreef een geval, dat hiermede eenige overeenkomst vertoont. Bij dezen patiënt bestond een ongewoon groote uitzetting van de beide voorhoofdsholten, de wanden waren bekleed met carcinoom. BURGER neemt als een mogelijke verklaring aan, dat het carcinoom zich in een pyo- of mucocèle zou hebben ontwikkeld. Waarschijnlijker lijkt, dat de oorzaak moet worden gezocht in een bijzondere groeiwijze van de tumor, welke het bot niet infiltreert, maar voor zich uitduwt. Van belang zullen hier kunnen zijn de drukverhoudingen in een afgesloten voorhoofdsholte. Kenmerkend voor deze gevallen is de steeds volkomen negatieve bevinding in de neus. Deze verklaring lijkt waarschijnlijker, omdat een dergelijk beeld ook bij de kaakholte voorkomt. Fig. 2 is hiervan een voorbeeld.

Het is een Röntgenphoto van geval 18, waarbij door een punctie de diagnose carcinoom kon worden gesteld. De kaakholte is opgegaan in één groote holte, waarvan de wanden naar lateraal en naar de orbita zeer sterk naar buiten zijn verdrongen. Lateraal is een beendefect. Het is de vraag

of een pyo- of mucocele van de kaakholte voorkomt, in ieder geval is dit zoo'n zeldzaamheid, dat hiermee praktisch geen rekening hoeft te worden gehouden. Bij de differentieele diagnostiek moet hier zeker wel worden gedacht aan de mogelijkheid van een tandcyste. De klinische verschijnselen en het Röntgenbeeld kunnen hiermee een volkomen gelijkens vertoonen.

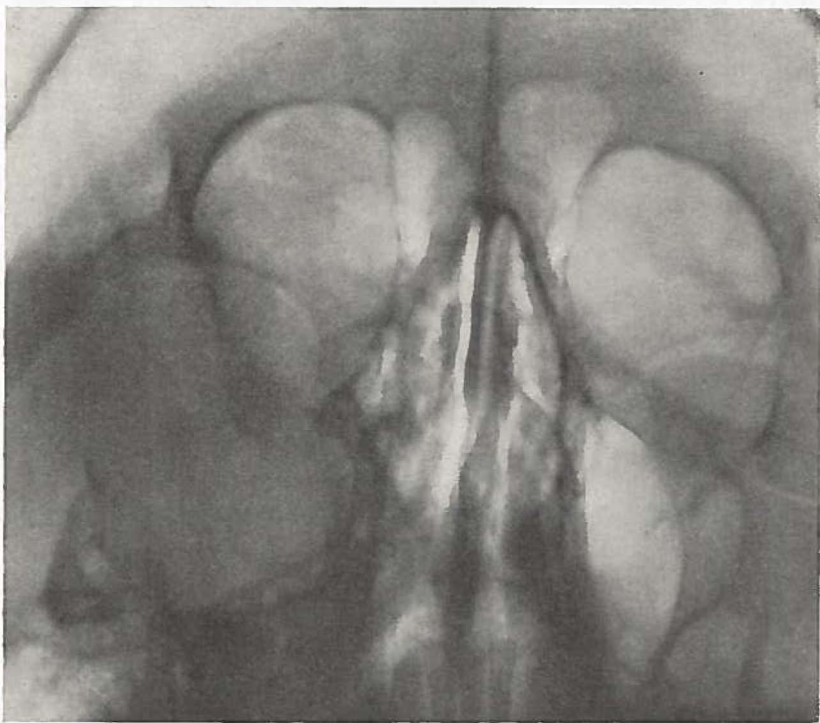


Fig. 2. Geval 18. Occipito-frontale photo.

Gewoonlijk wordt bij deze tumoren een geheel ander beeld gevonden. De kaakholte is sterk beschaduwd, de wanden staan nog op dezelfde plaats maar zien er als aangeknaagd uit. Soms is de beenarrosie zoo sterk, dat een wand als het ware doorzeefd is, er staan dan nog slechts kleine resten been. Dit beeld is op zichzelf natuurlijk wel zeer verdacht voor een maligne tumor, maar pathognomisch is het allerminst. Door ontsteking en een granuloom kan

een analogo Röntgenbeeld ontstaan. Dit deed zich voor bij het volgende ziektegeval.

Een meisje van 14 jaar werd op 25 Januari 1932 in de kliniek

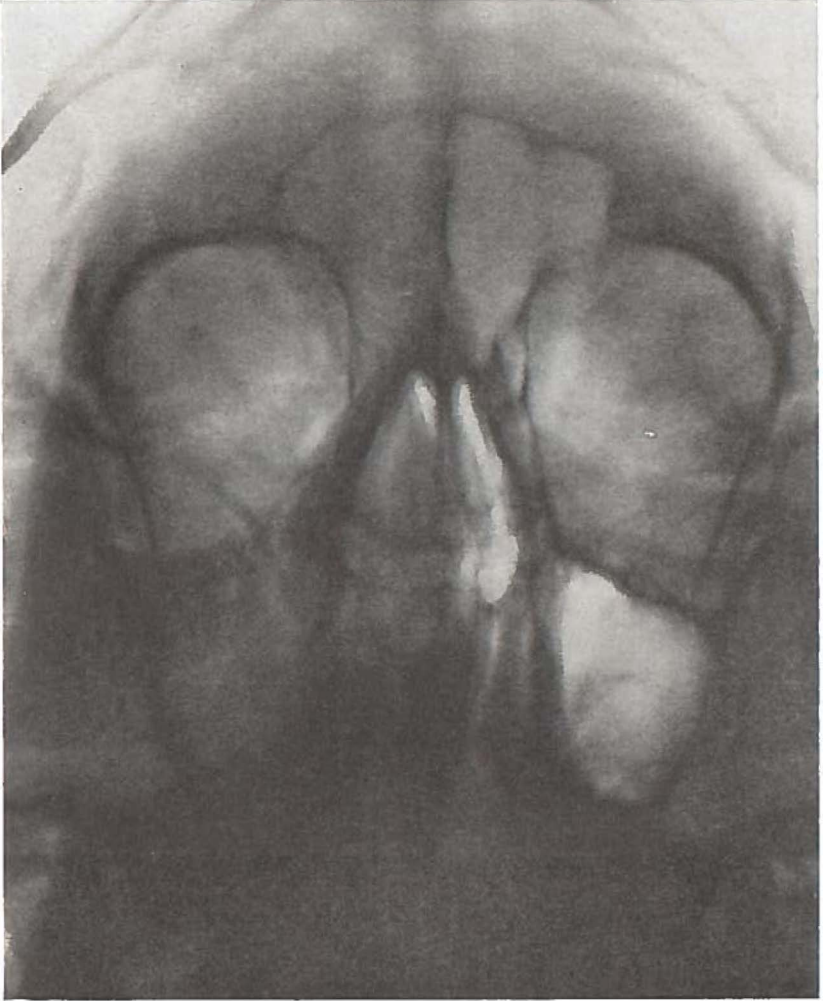


Fig. 3. Meisje van 14 jaar met lymphogranuloom rechter bovenkaak.
Occipito-frontale photo.

opgenomen. Ze was vroeger nooit ziek geweest. Ze had altijd last gehad van een weinig doorgankelijke neus. Dit was voor $\frac{1}{2}$ jaar veel erger geworden. Sedert \pm 5 weken is de rechter neus geheel verstopt, af en toe komt er wat etterig secreet, soms gemengd met een streepje

bloed. Terzelfder tijd is een zwelling ontstaan aan de rechter wang, welke langzamerhand erger is geworden. Ze had de laatste tijd veel last van hoofdpijn. Bij algemeen onderzoek werden geen bijzonderheden gevonden. Nergens is klierzwelling te voelen. De rechter wang is gezwollen. Bij het oplichten van de wang is een zwelling van de fossa canina te zien. Op de omslagplooi zit een ulcus met gekartelde randen, ter grootte van een kwartje. De zwelling voelt elastisch aan. In de neus rechts is veel secreet, de middelste concha is enorm gezwollen. De rechter kaakholte licht niet door.

Röntgenphoto's: De rechter kaakholte is sterk beschaduwd, het rechter ethmoid en de rechter sinus frontalis zijn gesluit. De orbitale en de mediale wand van de kaakholte zijn duidelijk aangevreten. Het beeld lijkt volkomen op een maligne tumor van de kaakholte, zooals is te zien op de fronto-occipitale opname, welke op fig. 3 is afgebeeld.

Proefexcisies uit de neus en uit het ulcus in de fossa canina blijken bij microscopisch onderzoek uit: „indifferent granulatieweefsel met gewoekerde slijmkiertjes” te bestaan.

Het klinische beeld geleek volkomen op een maligne tumor van de rechter kaakholte. Daarom werd 6 Febr. '32 operatie volgens DENKER verricht. In de fossa canina is een defect ter grootte van een gulden, waaruit een blauwroode tumormassa puilt. De tumor wordt verwijderd. Deze is doorgegroeid in de neus. Het ethmoid wordt geheel opgeruimd, dit bevat ook verdacht weefsel, de sphenoidholte is normaal. De wanden worden rondom gecoaguleerd.

Bij microscopisch onderzoek van de verwijderde tumor kan nog geen zekere diagnose worden gesteld, er zijn een aantal ronde cellen en mitosen, er wordt even gedacht aan lymphogranuloom.

11-2 wordt radium in de operatieholte gebracht (2400 mgr.uur radium). Het ziektebeloop is ongestoord, wel worden enkele sequesters uitgestooten, maar dit is gewoon na behandeling met electro-coagulatie en radium. Er blijft een fistel in de fossa canina; uit de granuleerende rand wordt 1-11-'32 nog weer proefexcisie verricht. Microscopische diagnose: indifferent granulatieweefsel.

In Aug. '33 wordt een duidelijke lymfeklierzwelling aan de hals gevonden, microscopisch onderzoek van een verwijderde klier geeft met zekerheid de diagnose: *lymphogranuloom*. Er zijn plaatselijk leucocytenhoopjes, lymphocyten, eosinophielen en reuscellen. De klieren verdwijnen na Röntgenbestraling. In Juni '34 worden supraclaviculaire klieren rechts met hetzelfde succes bestraald. De toestand is nu (Oct. '36) uitstekend, er zijn geen afwijkingen te

vinden. Herhaald bloedonderzoek heeft geen bijzonderheden opgeleverd.

We hebben hier dus te maken met een zeer bijzonder geval van lymphogranuloom. In de literatuur wordt door SCHMIDTMANN van een dergelijk geval melding gemaakt, waarbij de ziekte ook begon als een gelocaliseerde aandoening van de rechter kaakholte. De prognose is steeds slecht; zooals bekend, kan deze aandoening in sommige gevallen over vele jaren verlopen.

Gevallen van lymphogranuloom van de neusbijholten zijn zeer zelden beschreven. Het is echter waarschijnlijk, dat de aandoening veel vaker voorkomt, als tot dusverre uit de literatuur blijkt. Door een onlangs verschenen artikel van GRÄFF krijgt de bovenstaande ziektegeschiedenis meer beteekenis. Door de bijzondere sectietechniek, die door GRÄFF is aangegeven, waarbij halsorganen, epipharynx en bijholten gezamenlijk worden uitgenomen, was het hem mogelijk om bij 4359 secties de veranderingen in epipharynx en neusbijholten nauwkeurig te bestudeeren. Hierbij waren 12 gevallen van lymphogranuloom. Bij 3 gevallen waren belangrijke afwijkingen in den epipharynx te vinden, histologisch vertoonden deze duidelijk het beeld van lymphogranuloom. De veranderingen droegen een sterk destructief karakter, bij twee van deze gevallen was de sinus sphenoidalis, doordat de granulatiemassa als een maligne tumor was voortgewoekerd, in het ziekteproces betrokken. Bij twee andere gevallen was de aandoening van de sinus sphenoidalis uitgegaan. In drie gevallen waren de wanden van de sinus sphenoidalis naar de schedel en de fossa infratemporalis doorbroken. Bij een dezer patiënten was de achterwand van de kaakholte van de fossa infratemporalis uit gearrodeerd.

Belangrijk zijn de conclusies waartoe GRÄFF ook door het onderzoek van andere gevallen van lymphogranulomatosis komt. Hij vat deze aandoening weer op als een chronische infectieziekte, waarbij de porte d'entrée voornamelijk is gelegen in neus of keel, longen en tractus intestinalis. De boven beschreven veranderingen worden door hem als „Primärintestinfekt” en deze met de vrijwel steeds aanwezige afwijkingen in de regionale halsklieren als „Primärkomplex” opgevat. De reactie van het organisme uit zich voornamelijk

in het reticulo-endotheliale systeem. De resultaten van de onderzoeken van GRÄFF pleiten tegen de gewoonlijk verdedigde opvatting, dat het lymphogranuloom een aleukaemische vorm van een zoogenaamde systeemziekte zou zijn.

Het ziektebeloop bij onze patiënte geeft zeker eenige steun aan de opvattingen van GRÄFF. Hier bestond een primaire aandoening van de rechter bovenkaak, na ruim een jaar gevolgd door een zwelling van de regionale klieren aan de hals. In ieder geval werpt de mededeeling van GRÄFF nieuw licht op deze geheimzinnige ziekte, die op zoo'n tragische wijze slachtoffers maakt onder jonge menschen. En het is zeker aangewezen om deze patiënten ook geregeld rhinologisch te laten onderzoeken.

Het beloop zou wel niet anders zijn geweest, indien de diagnose bij onze patiënte eerder was gesteld. De operatie zou dan echter zeker niet zijn verricht. Dit granulatieweefsel is zeer radiosensibel; door Röntgenbestraling treden, zooals hier ook weer bij de halsklieren, althans in het begin regelmatig belangrijke verbeteringen op.

Dit geval, waarbij een patiënte met de diagnose maligne tumor werd geopereerd en waarbij later bleek, dat een granuloom in het spel is geweest, staat niet op zich zelf. Dergelijke vergissingen zijn meer in de literatuur beschreven. Hier was dit het eenige geval. Dit ligt ook voor de hand; in deze streken is de kans op een dergelijk misverstand niet groot. Tal van aandoeningen die elders, vooral in de tropen, aanleiding geven tot uitgebreide destructies in neus en bijholten als bij een maligne tumor, komen hier niet of alleen bij hooge uitzondering voor. Hiertoe behooren o. a. ziekten als lepra, sclerroom, framboesia, de rhinopharyngitis mutulans, de leishmaniosen, de mycosen, en de myasis. Toch moeten vooral door onze betrekkingen met de tropen deze mogelijkheden bij duistere gevallen niet uit het oog worden verloren. Zoo werd door BENJAMINS in ons land een geval van *Espundia* waargenomen.

Practisch komen hier slechts in aanmerking de actinomycose, de tuberculose, de syphilis, de mycosis fungoides en de leukaemie.

De eerste aandoening tast zeer zelden neus en bijholten aan. SEIFERT vermeldt een geval van *de Simoni* bij een vrouw van 29 jaar, waarbij de neus rechts was opgevuld met

granulatiemassa's. Bij het onderzoek van enkele typische gele korreltjes werden actinomyces gevonden, Jodet. Kalic. voerde tot een volledige genezing.

Tuberculose en syphilis zijn zeer frequente aandoeningen. Bij beiden kan het klinische beeld sterk doen denken aan een maligne tumor. Het microscopisch onderzoek van de proefexcisie en het resultaat van de serologische reacties bij de tweede aandoening, geven hier vrijwel steeds nader uitsluitsel. Het histologisch beeld is zeer karakteristiek maar de onderlinge gelijkenis van de tuberkels is soms zoo groot, dat ook volgens onze ervaring alleen op grond van dit onderzoek dikwijls niet kan worden gezegd, welke van deze aandoeningen in het spel is. Ernstige moeilijkheden met de differentieele diagnostiek met een maligne tumor deden zich in deze kliniek echter niet voor.

Dit was wel het geval bij een andere chronische ziekte, waarbij ook granulatietumoren kunnen optreden: de mycosis fungoides. Gewoonlijk gaat een praemycotisch stadium vooraf, waarbij een jeukende huidaandoening bestaat. Het begin kan zich echter ook voordoen als een gelocaliseerd proces met groote neiging tot uitbreiding, destructie en verval, waarbij klinisch vrijwel eerst steeds aan een maligne tumor met name aan een sarcoom wordt gedacht. De Franschen noemen deze vorm: „type des tumeurs mycosiques d'émblée". Door het woord *émblée* wordt de aandacht gevestigd op het plotselinge ontstaan. Deze granulomen gaan gewoonlijk uit van de huid. In de kliniek werden twee patiënten gezien, waarbij een dergelijk proces was uitgegaan van de uitwendige neus. Zij zijn beiden uitvoerig beschreven resp. door NIENHUIS en BEHR. Door de uitgebreide destructie werd in beide gevallen ook de inwendige neus aangetast. De prognose is infaust. Door Röntgenbestraling trad bij beide patiënten lokaal een groote verbetering op.

Bij de leukaemie kunnen bij uitzondering infiltraten ontstaan, waarbij de zwelling en destructie zoo omvangrijk kunnen zijn, dat het klinische beeld aan een maligne tumor doet denken. Een dergelijk ziektegeval werd ook in deze kliniek waargenomen.

Het betrof een jongetje van 2 jaar, dat 9-5-'30 in een zeer zieken toestand met koorts tot 39.- in de kliniek werd

opgenomen. Het was voor enkele weken ziek geworden met koorts en neusuitvloed, die eerst voor een gewone verkoudheid werd gehouden, tot een steeds toenemende protrusie van beide oogen optrad. De exophthalmus was beiderzijds zeer sterk. Er was een sterke zwelling van de linker bovenkaak en een groot lymfheklierpakket aan de hals links. Achter in de neus waren tumormassa's te zien.

De diagnose leek klinisch het meest op een zeer snel groeiend sarcoom. Het kind overleed al voor de uitslag van de proefexcisie bekend was geworden. Er is bij dit ziektegeval verzuimd om bloedonderzoek te doen. De patholoog-anatoom kon na de obductie de diagnose leukaemie echter met zekerheid stellen.

Van dit ziektegeval werd door BEHR reeds een korte mededeeling gedaan. Het werd beschouwd als een geval van leucosarcomatosis van STERNBERG. Het is nog moeilijk te beslissen, in hoeverre deze aandoening, die gewoonlijk tot de systeemziekten wordt gerekend, als een blastoom mag worden beschouwd. Het klinische beeld is als bij een maligne tumor, dit maakt de vergissing in de kliniek begrijpelijk. Door het ongewoon foudroyante verloop binnen enkele weken had echter aan een bloedziekte gedacht moeten worden.

De vergissing, die bij het boven beschreven ziektegeval van lymphogranuloom is begaan, is volmaakt begrijpelijk, bovendien werd des te eerder tot operatie besloten op grond van ervaringen, die kort te voren bij een andere patiënt n.l. geval 15 waren opgedaan. Bij deze man kon, zooals uit de ziektegeschiedenis blijkt, uit klinische overwegingen wel met groote zekerheid de diagnose gesteld worden op een maligne tumor van de bovenkaak. Het microscopisch onderzoek van de proefexcisies leverde echter groote moeilijkheden op.

De eerste proefexcisie gaf tot resultaat: granulatieweefsel. Het slijmvlies bleek intact, hieronder waren veel klier-elementen met duidelijke secretstuwung. Er werd een sterke infiltratie van lympho- en leucocyten gevonden.

Bij de tweede proefexcisie maakten de groote slijmige weefselbrokken meer de indruk van tumorweefsel. De vaatverhoudingen waren rustig, er werd toch nog het meest aan een erg ontstoken neuspoliep gedacht.

Op grond van het klinische beeld werd toch geopereerd. Bij het onderzoek van het verwijderde tumorweefsel bleek dit op vele plaatsen celrijker te zijn. Op enkele plaatsen was het bindweefsel zeer kernrijk, het beeld vertoonde een dusdanige onregelmatigheid, dat de diagnose op sarcoom moest worden gesteld. Op andere plaatsen was het stroma zeer ijl en vertoonde een myxomateus karakter. Er was veel ontsteking. Een ander beeld geleeek volkomen op een erg ontstoken neuspoliep, terwijl daarnaast in hetzelfde preparaat gedeelten zijn te zien met een sarcomateus karakter. Hier was dus niet, zooals zoo vaak, een combinatie van maligne tumor en neuspoliep, maar de tumor zelf, blijkbaar een myxosarcoom, vertoonde op meerdere plaatsen een overeenkomstige bouw als bij poliepen wordt gevonden. Dit verklaart de bevindingen bij de eerste proefexcisies.

Gevallen van myxosarcoom van de kaakholtte zijn zeer zelden beschreven. DENKER vermeldt slechts één geval van VIENNOIS. In de groote statistiek van ÖHNGREN zijn 2 gevallen vermeld van myxosarcoom, die beiden zeer gunstig verliepen.

Er waren bij onze tumor weinig mitosen; op grond van het histologisch onderzoek werd de indruk verkregen, dat deze tumor vermoedelijk niet erg kwaadaardig zou zijn. Dit geval was, wat zijn ziektebeloop betreft, juist een der kwaadaardigste uit deze statistiek. Er kwam spoedig recidief, de tumor nam snel in omvang toe, er traden spontaan heftige bloedingen op, de exitus volgde na korte tijd.

Dit brengt ons midden in het moeilijke vraagstuk van de klinische waardeering van het histologisch onderzoek. De volgende vragen zullen hierbij aan de hand van eigen ervaring worden behandeld. Kan op grond van het histologisch onderzoek de diagnose maligne tumor steeds met zekerheid worden gesteld; kan de aard van de tumor worden bepaald, en kan dit histologisch onderzoek een indruk geven van de meer- of mindere kwaadaardigheid bij een bepaald geval?

De laatste vraag wordt in zeker opzicht reeds door de bevindingen bij ziektegeval 15 beantwoord. Dergelijke voorbeelden van een zekere tegenstrijdigheid tusschen de kwaadaardigheid volgens het histologisch uiterlijk en het klinisch

verloop zijn op vele plaatsen in de literatuur te vinden. Natuurlijk kunnen soms belangrijke gegevens worden verkregen wanneer blijkt, zooals b.v. bij de menggezwellen, dat de tumor door een fibreuse kapsel is omgeven. Maar de beoordeeling van de tumorcellen zelf is zeer moeilijk en het is nog zeer de vraag, of histologisch wel bepaalde criteria voor de graad van kwaadaardigheid kunnen worden gesteld. Het aantal mitosen geeft geen zekere aanwijzing, ook niet de meer of mindere graad van atypie.

Klinisch is deze zaak van het grootste gewicht, daar hierdoor ons therapeutisch handelen nader zou kunnen worden bepaald, vooral wanneer het mogelijk zou zijn, om de meer of minder groote radiosensibiliteit op grond van histologisch onderzoek te bepalen. De literatuur hierover is zeer tegenstrijdig.

Bovendien wordt het den patholoog-anatoom door de techniek der proefexcisies wel buitengewoon moeilijk gemaakt. In de neus geschieden deze toch veelal zoo, dat van een beoordeeling van het gedrag van de tumor tegenover de omgeving geen sprake kan zijn.

Het geval 15 is een duidelijk voorbeeld van een andere moeilijkheid van groote praktische beteekenis. Het is bekend, er is reeds een duidelijk voorbeeld van MARSCHIK vermeld en ÖHNGREN heeft daar ook nog op gewezen, dat het histologisch beeld van dezelfde maligne tumor op verschillende plaatsen een geheel ander karakter kan dragen. Dit was hier zoo sterk, dat op verschillende plekken het beeld van gewoon ontstekingsweefsel werd gevonden. Het is bij dergelijke gevallen zuiver toeval, welk gedeelte van de tumor bij de proefexcisie wordt verkregen. Niettegenstaande hier een zeer kwaadaardige tumor in het spel was, kon de patholoog-anatoom tot tweemaal toe op het hem toegezonden weefsel slechts de diagnose ontstekingsweefsel stellen.

Het omgekeerde komt ook voor. Vrijwel alle auteurs, die zich met dit vraagstuk hebben bezig gehouden, wijzen er op, dat histologisch de differentieele diagnose tusschen granulatieweefsel en sarcoom zeer moeilijk en in bepaalde gevallen zelfs onmogelijk kan zijn. Zoo is het mogelijk, dat de patholoog-anatoom de diagnose stelt op sarcoom, terwijl er een chronische ontsteking in het spel is. Dit kan zich o. a.

voordoen bij enkele van het been uitgaande gezwellen, die hieronder behandeld zullen worden.

Diagnostische moeilijkheden bij het histologisch onderzoek doen zich, zooals ook in het voorgaande is beschreven, bij de neus in hoofdzaak voor bij de diagnose sarcoom. Dit is een opvallende tegenstelling met b.v. de larynx, waar de differentieele diagnose tusschen papilloom met sterke atypie en carcinoom zeer moeilijk kan zijn. Het neuspapilloom is zeer zeldzaam en kenmerkt zich door een bijzondere localisatie voor op het septum. Ook andere goedaardige epitheel-tumoren als het adenoom zijn zeer weinig frequent.

Bij beantwoording van de tweede vraag: „Kan de aard van het gezwel steeds met zekerheid worden vastgesteld”, blijkt, dat het soms moeilijk is uit te maken of een carcinoom dan wel een sarcoom in het spel is. De diagnose maligne tumor is daarbij wel duidelijk, maar er kan niet met zekerheid worden vastgesteld of deze cellen afkomstig zijn van epitheel dan wel van bindweefsel. Zoo wordt door vele auteurs het feit verklaard, dat in de oudere statistieken het sarcoom naar verhouding zooveel frequenter voorkomt dan tegenwoordig. Bij vele gevallen van sarcoom zou in werkelijkheid een kleincellig carcinoom in het spel zijn geweest.

De uitslagen van de proefexcisies, welke in de ziekte-geschiedenissen staan vermeld, zijn conclusies, waaraan in enkele gevallen wel eens lang beraad en twijfel zijn vooraf-gegaan. Zoo b.v. bij ziektegeval no. 6, waar de diagnose op een niet gedifferentieerd carcinoom werd gesteld. Er werd echter sterk gedacht aan de mogelijkheid van een polymorph-cellig sarcoom.

Het ziektegeval 9 verdient in dit opzicht een uitvoerige bespreking. Het is ook een voorbeeld van het reeds boven besproken feit, dat een maligne tumor niet steeds een homogene eenheid is, maar op verschillende plaatsen een zeer verschillend beeld kan vertoonen. Bij de eerste proef-excisie werd de diagnose gesteld op een plaatepitheel-carcinoom met verhoorning, er was een sterke atypie, er werden meerdere epitheelparels gezien. Het was reeds opgevallen, dat het stroma zeer celrijk was. Bij de tweede proefexcisie werd een geheel ander beeld gevonden; de duidelijkje epitheelnesten ontbraken geheel; het weefsel was

zeer celrijk en vertoonde zoo'n buitengewone polymorphie, dat aan de diagnose maligne tumor ook nu niet meer kon worden getwijfeld. Op dit beeld zou echter de diagnose sarcoom moeten worden gesteld.

Na de obductie is de tumor natuurlijk nauwkeurig onderzocht en hierbij worden de groote verschillen in histologisch opzicht wel zeer duidelijk. Enkele preparaten vooral uit de orbita vertoonen het beeld van een typisch plaatcelcarcinoom

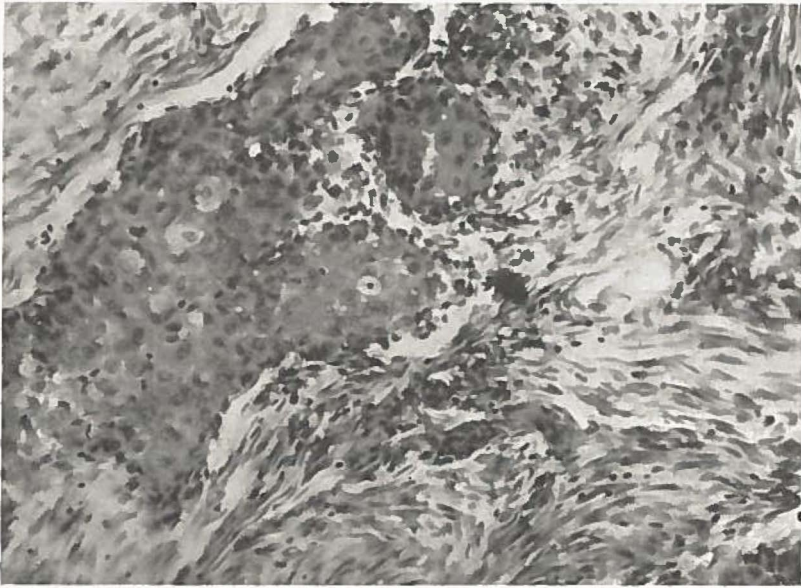


Fig. 4. Geval 9. Duidelijk carcinoom.

met veel epitheelstrengen en alveolen. Fig. 4 is hiervan een voorbeeld. Er is een grooter en een kleiner epitheelnest te zien met een zeer sterke atypie en polymorphie, enkele cellen zijn als groote blazen opgezwollen. Er zijn zeer veel mitosen. Het stroma is ook hier tamelijk celrijk maar ziet er volmaakt rustig uit. Doch op de meeste plaatsen is het stroma veel celrijker en vertoont daarbij een groote verscheidenheid in structuur. Er is een geleidelijke overgang tot een stroma van een uiterst celrijk weefsel, zonder eenige intercellulaire substantie, met een groote kernrijkdom, waarbij zeer groote verschillen in grootte en vorm zijn te vinden.

Midden in dit weefsel ligt dan weer een ophooping van duidelijke epitheelcellen, waarbij door een verschil in kleuring en vorm van cellen en kernen een scherpe afscheiding is te zien. Op fig. 5 is een duidelijk epitheelnest afgebeeld, het omgevende weefsel vertoont wel zeer uitgesproken de boven beschreven kenmerken.

In de coupes afkomstig van de tumor uit de kaakholte vertoont het weefsel veel degeneratieve veranderingen. Op

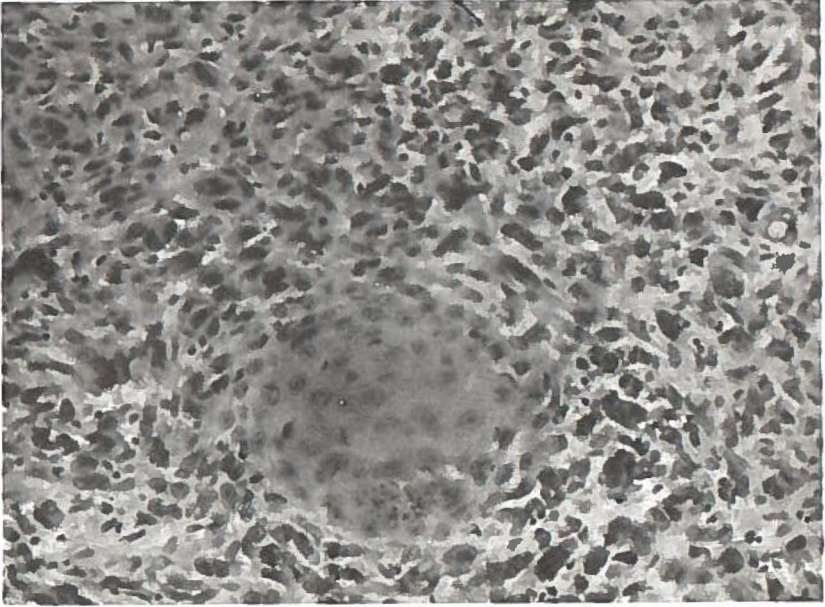


Fig. 5. Geval 9. Sarcomateus weefsel rondom een eiland van carcinoom.

vele plaatsen is het alsof de epitheeluitloopers zich oplossen in grillige spoelcellenformaties. In sommige coupes zijn geen cellen te herkennen, welke het uiterlijk van epitheelcellen vertoonen, maar is slechts een uiterst grillig weefsel te zien. Het beeld lijkt hier volkomen op dat van de tweede proefexcisie. Hier zou de diagnose niet anders gesteld kunnen worden dan op een polymorphcellig sarcoom.

Deze tumor is aanvankelijk opgevat als een *carcinosarcoom*, later meende de patholoog-anatoom, dat deze beschouwd moest worden als een carcinoom, waarbij het gezwelweefsel

door secundaire degeneratieve veranderingen (mogelijk tengevolge van ulceratie in de neus) in vele gedeelten een sarcomateus karakter had verkregen.

In ieder geval is het voorkomen van dergelijke tumoren van praktische beteekenis, daar het weer bewijst, hoe moeilijk het histologisch onderzoek op grond van een door proefexcisie willekeurig verkregen klein weefselbrok kan zijn. Theoretisch is deze zaak vooral voor den patholoog-anatoom van nog veel grooter gewicht. Een vraagstuk b.v. of de mogelijkheid bestaat, dat de epitheel- en bindweefsel-elementen uit dezelfde moedercel ontstaan, is van veel belang, en nog steeds niet met zekerheid opgelost.

Volgens ROBERT MEYER moet men 3 soorten van carcinosarcomen onderscheiden: 1^o „Kollisionstumoren”, welke ontstaan door een vermenging van 2 toevallig in elkaar groeiende tumoren, 2^o „Kompositionstumoren” waarbij de beide elementen als parenchym en stroma van elkaar afhankelijk zijn, 3^o „Kombinationstumoren” waarbij de beide celsoorten van één gemeenschappelijke moedercel moeten worden afgeleid.

In de praktijk is het echter gewoonlijk onmogelijk om te bepalen, welke van deze drie ontstaanswijzen zich heeft voorgedaan. Het is trouwens door histologisch onderzoek alleen zeer moeilijk uit te maken of de tumor wel met zekerheid een carcinosarcoom is, of dat, zooals ook boven als een mogelijke verklaring is aangenomen, het stroma secundair het uiterlijk van een sarcoom heeft aangenomen. Er is reeds vermeld, hoe granulatiweefsel soms bedriegelijk op sarcoom kan gelijken en er is ook een geval besproken, waarbij niet met zekerheid kon worden bepaald, of de tumor uit epitheel- dan wel bindweefselementen was opgebouwd. Dit alles is natuurlijk van het grootste gewicht voor het standpunt ten opzichte van het carcinosarcoom. SCHWARZ heeft daarop in een van zijn laatste mededeelingen nog eens de aandacht gevestigd. Enkele gevallen uit de literatuur kunnen zeker de toets der critiek niet doorstaan en moeten inderdaad zoo worden opgevat, dat door een chronische ontsteking veranderingen in het stroma zijn opgetreden.

HERXHEIMER die een carcinosarcoom van de oesophagus

beschreef, geeft de volgende definitie: het is een gezwel met carcinomateus parenchym en sarcomateus stroma, de cellen moeten innig met elkaar zijn vermengd, beide componenten moeten een agressief karakter dragen en beiden moeten worden gevonden in de metastasen. Bij onze patiënte waren geen metastasen aanwezig, maar ook dit lijkt geen zeker criterium. Het zou toch kunnen zijn, dat het gezwel primair een carcinoom is, dat een induceerende werking uitoefent op het bindweefselstroma. Deze eigenschap zou dan ook in de metastasen zijn te vinden.

Er zou zekerheid kunnen worden verkregen door de volgende proef, die echter voorloopig wel niet zal kunnen worden uitgevoerd. Door enten van carcinoomweefsel uit de primaire tumor wordt een carcinoom, door enten met sarcomateus weefsel wordt een sarcoom verkregen.

Carcinosarcomen zijn in verschillende organen beschreven: uterus, mamma, prostaat, tong, oesophagus, larynx, enz. Voor de neus zijn hierover slechts enkele mededeelingen te vinden. KLEIN beschreef een zeer uitgebreid sarcoom bij een jonge vrouw. Bij de obductie bleek, dat vrijwel alle neusbijholten door tumormassa's waren ingenomen. Op één plaats van het septum werd duidelijk carcinomateus weefsel gevonden.

In de Nederlandsche literatuur bestaat een mededeeling over een dergelijke neustumor bij een man, van TJKRONEGORO. Hier werd bij de obductie een gezwel in de orbita gevonden, dat macroscopisch van dat in de neusholte was gescheiden. Er waren vele metastasen, o. a. op talrijke plaatsen onder de huid, in de longen en in de lymphklieren. Het centrum van de neustumor was een duidelijk medullair-carcinoom, de huid- en longmetastasen vertoonden hetzelfde beeld. De periphere deelen van de neustumor waren opgebouwd uit bindweefselcellen met, daartusschen verspreid, typische carcinoomcellen. Het gezwel in de orbita bestond in hoofdzaak uit kleine spoelvormige cellen, waartusschen enkele eosinophile carcinoomcellen, die soms kleine nesten vormden. Op enkele plaatsen waren de beide celsoorten innig gemengd. De kliermetastasen vertoonden, evenals het gezwel in de orbita, eilanden van carcinoom, omgeven door een sarcomateus weefsel.

Een bijzondere bespreking behoeven *de gezwellen, die van het been en het kraakbeen uitgaan*. Hierbij toch komt het meermalen voor, dat het histologisch beeld niet in overeenstemming is met de klinische geaardheid. Er is een groep van tumoren, waarover de patholoog-anatomen zelfs nog niet eensgezind denken. Velen meenen, dat men niet met blastomen te doen heeft, anderen weer rekenen ze wel degelijk tot de echte gezwellen. Hier komt de clinicus voor groote moeilijkheden, immers in het eerste geval zou men de prognose gunstig stellen, en de ingrepen zoo gering mogelijk doen zijn, in het andere zou men den toestand donker inzien en groote operaties moeten uitvoeren.

Eenige voorbeelden mogen thans volgen.

In de ziektegeschiedenis van *geval 30, L. v. d. P.*, is medegedeeld, hoe bij een meisje van 20 jaar, in 8 jaar tijds na een val, waarbij een bamboestok in de mond drong, zich een groot gezwel achter in de neus ontwikkelde. Het gezwel voelde bij betasten hard aan. Uit het in de choane uitpuilende deel werd een stukje gehaald voor microscopisch onderzoek. De diagnose van den patholoog-anatoom luidde: *reuscellensarcoom*. Er is in hoofdstuk II beschreven, hoe door operatie een groote massa tumorweefsel in stukken verwijderd is, waarna Röntgenbestraling volgde.

Zestien maanden na de ingreep werd patiënte het laatst gezien, en bleek nog vrij van recidief te zijn.

Voor nadere bestudeering van het gezwel werden van een aantal stukken doorsneden gemaakt, die volgens verschillende kleurmethodeën behandeld werden. Daarbij werd het volgende gevonden: het gezwel bestaat uit knobbels van een bijzonder weefsel, die door fibreus bindweefsel van elkaar gescheiden zijn. Om deze bijzondere knobbels en gedeeltelijk ook tusschen deze, ligt spongieus been, dat weer een opvallende bouw vertoont.

Beschrijving van het eigenlijke tumorweefsel (zie fig. 8): Hierin kan men twee soorten grondweefsel onderscheiden:

1^o. een stroma dicht opeengehoopte spoelvormige cellen met dito kernen. Hier zou men aan een *sarcoom* kunnen denken.

2^o. geheel fibreus uitzierende plekken, die de diagnose *fibroom* rechtvaardigen. Het hangt van de plek af, die men bij de proefuitsnijding treft, of men in dergelijke gevallen

van den patholoog-anatoom de diagnose sarcoom of fibroom zal krijgen.

Tusschen de cellen van dit stroma zijn een aantal bloedvaten te zien, waarvan de meesten slechts met een enkele endotheellaag bekleed zijn. Verder liggen los tusschen de cellen een aantal roode bloedlichaampjes, die op sommige plekken zóó talrijk zijn, dat zij aan het weefsel een ijel voorkomen geven. Ook zijn leucocyten te zien, meestal hier en daar verspreid, doch onder de mucosa als sterk ontstekingsinfiltraat. Het meest opvallende is het voorkomen van *reuscellen*. Deze wisselen sterk in grootte, ze bevatten van 5 tot 60 kernen. Toch zijn ze nogal gelijk van kleuring en de kernen gelijk van vorm. Alleen hier en daar zijn ze donkerder van tint.

In de fibreuse knobbels lijken de reuscellen in de verdrukking te geraten, zij zien er in elkaar gedrukt uit en hebben donkere kleur.

Een tweede opvallende zaak is het veel voorkomen van *bloedpigment*. Kleurt men dit blauw volgens *Perls*, dan blijkt, dat dit pigment vooral ligt in de bindweefselschotten om de lobuli en verder, dat het vooral opgenomen is in vrij groote éénkernige cellen of wel los ligt buiten de cellen. De reuscellen bevatten slechts sporadisch pigmentkorrels.

Het spongieuse been heeft een bijzondere bouw. De beenbalkjes vertoonen naast de gewone lamellen met kitlijnen, sterk gegolfde kitlijnen, waarbinnen been, waarin geen lamellaire structuur te zien is. Pas aan de randen van deze plekken treden weer lamellen op. Het maakt den indruk dat men met jonge beenbalkjes te doen heeft, tusschen de oude in gelegen. Aan de randen van de beenbalkjes liggen vaak osteoblasten en op andere plaatsen in lacunen osteoclasten. Er heeft stellig naast *beenaanmaak* ook *beenafbraak* plaats. Deze laatste is soms zoo sterk, dat er van de balkjes slechts enkele fragmenten overblijven. In de hierboven beschreven tumormassa ziet men soms atypische beenfragmenten waarvan het niet zeker is of ze ter plaatse nieuw zijn gevormd of dat ze de resten zijn van te gronde gegaan lamellair been. Als nu nog medegedeeld wordt, dat het *beenmerg nagenoeg overal in fibreus weefsel veranderd is*, dan wordt de gelijkenis van het geheele beeld met dat van

de *ostitis fibrosa* wel sprekend. De thans beschreven tumor voldoet toch geheel aan de voorwaarden door VON RECKLINGHAUSEN voor de diagnose dezer aandoening gesteld: overdreven aanmaak en afbraak van beenweefsel, fibreus worden van het merg, de reuscellen, het bloedpigment, de bloeding en het spoelcellenweefsel als stroma, afgewisseld door fibreuse plekken, verder het ontbreken van polymorphie en polychromasie der cellen en celkernen. Maar dan rijst de vraag of men te doen heeft met de algemeene ziekte, waarbij men op verschillende plaatsen dergelijke afwijkingen zal vinden en waartoe ook de ziekte van PAGET behoort, òf dat men de z.g. locale *ostitis fibrosa* voor zich heeft, zooals door vele schrijvers van de latere tijd beschreven is en waartoe door sommigen ook de *epulis* gerekend wordt. Aangezien de patiënte op geen andere plaatsen beenafwijkingen heeft, mag wel aangenomen worden, dat er slechts een *plaatselijke ostitis fibrosa* in het spel is. Om de groote gelijkenis dezer aandoeningen te toonen, worden hier drie microphoto's afgebeeld (fig. 6 tot 8). De eerste stamt van het hieronder te beschrijven geval van Paget'sche ziekte, de tweede van een *epulis* en de derde van deze patiënte, geval no. 30.

In den laatsten tijd zijn er tal van onderzoekers, die de aandoening niet rekenen tot de blastomen, doch ze rangschikken onder de ontstekingstumoren, ze spreken dan van *granulomen*. In elk geval zijn deze gezwellen goedaardig, groeien zeer langzaam, recidiveeren niet als men ze goed wegneemt, en vormen nooit metastasen. De localisatie aan palatum durum en septum nasi is tot nu toe nog niet beschreven. Wel werd de plaatselijke *ostitis fibrosa* vele malen aan de beide kaken beschreven als *epulis* of zelden als centraal reuscel-sarcoom in de kaakholte en kan zij ongeveer aan het geheele verdere skelet voorkomen, doch midden in de neus werd zij tot nu toe niet gezien. Dit zal wel liggen aan de toevallige ontstaanswijze. Het is toch bekend, dat deze gezwellen vaak onmiddellijk na een trauma ontstaan. Bij de aetiologie is aan het begin van dit hoofdstuk hierover reeds het noodige medegedeeld. In dit geval trof het binnendringende voorwerp juist de plek waar later het gezwel zou ontstaan in aansluiting aan het trauma. Ook in dit opzicht is dus dit geval wel waard afzonderlijk te worden besproken.

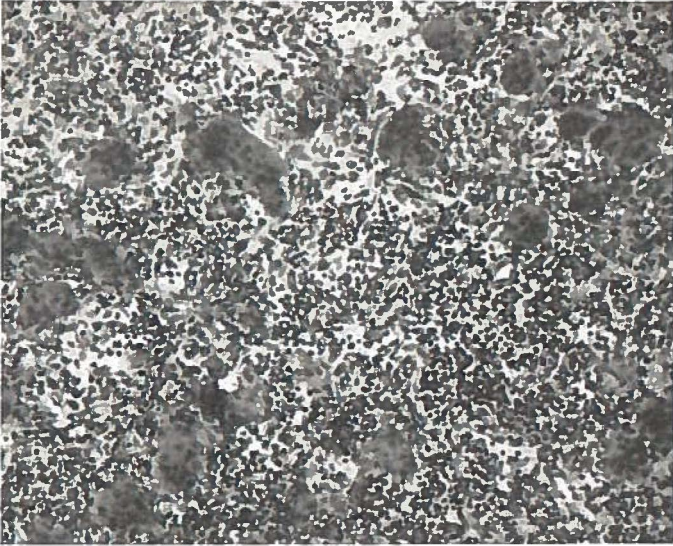


Fig. 6. Microscopische doorsnede neusgezwel bij ziekte van Paget.

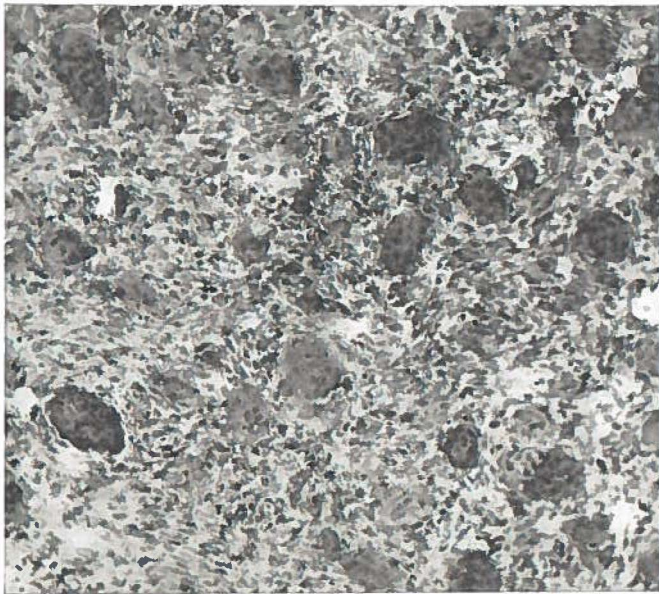


Fig. 7. Microscopische doorsnede van een epulis.

Thans moge in hetzelfde licht bezien het volgende interessante geval medegedeeld worden, dat wel een zeer groote diagnostische moeilijkheid opleverde, die zelfs tot een dwaling voerde.

Een man van 60 jaar werd op 28-3-'24 door de oogheekundige kliniek naar deze kliniek verwezen. In de binnen-ooghoek rechts bestond een fluctueerende zwelling. Eerst was gedacht aan een dacryocystitis, bij nader onderzoek werd verdenking op een tumor gekregen. In de neus rechts was in de streek van de traanzak een zwelling te zien, die bij sondeeren tamelijk vast aanvoelde en dan licht bloedde.

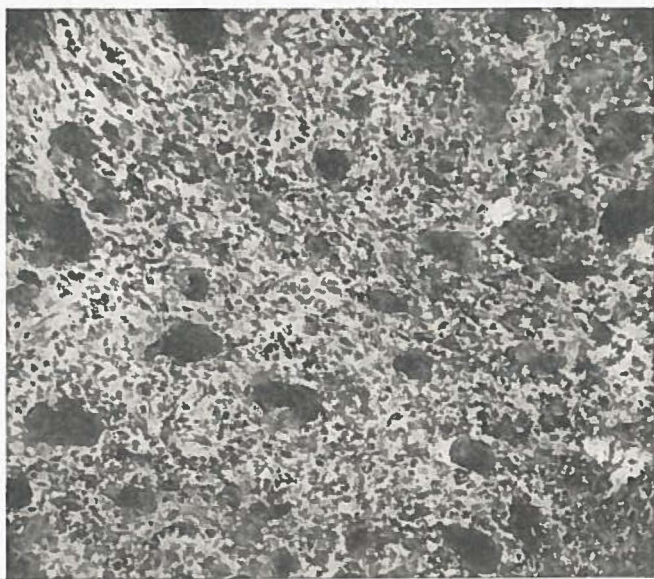


Fig. 8. Microscopische doorsnede van gezwel van palatum en neusseptum.

Een proefexcisie van de zwelling in de neus gaf de diagnose *reuscellensarcom*. De patiënt onderging een Röntgenbestraling, waarop de zwelling terugging. In de volgende jaren bleef de toestand vrijwel stationnair, in de neus was steeds eenig verdacht weefsel te zien, *nieuwe proefexcisie's gaven hetzelfde resultaat*. Deze man leeft nu nog, is thans 72 jaar oud. Langzamerhand is de diagnose duidelijk geworden: het is een typisch geval van de *ziekte van Paget: osteitis*

deformans. De schedel is zeer in omvang toegenomen, de omtrek bedraagt niet minder dan 65 cm. Ook hier kwam spontaan het bekende verhaal van de moeilijkheden met het hoofddeksel, waarbij steeds naar buitenmodelsche maten moest worden gezocht. Hij verkeert nu in een slechte toestand door sterke neuralgiforme pijnen; met de vormveranderingen van de schedel is een sterke doofheid en een zeer slecht gezichtsvermogen opgetreden.

Met voorbijgaan van de resultaten van het algemeen onderzoek van dezen man, die voor het onderwerp van dit proefschrift geen belang hebben, worde thans medegedeeld, wat de X-photo's leeren. Deze werden in grooten getale in de jaren 1924 tot 1933 genomen. De hieronder volgende bevindingen geven den toestand van 1933 weer.

Het beenderstel der *extremiteiten* vertoont geen bijzonderheden. Aan het *bekken* bestaan groote afwijkingen. De beenderen vertoonen een vlekkelig beeld. Zitbeenderen, ossa ilei, ook het sacrum laten vlekkerige uitsparingen in groot aantal zien. Op diverse plaatsen zijn beenverdichtingen op te merken aan de randen. *Wervelkolom*: Zeer onregelmatig beeld. Verschillende wervels zijn zeer sterk kalkhoudend, andere bevatten te weinig kalk. Talrijke *ribben* vertoonen bij de aanhechting aan de wervelkolom de voor PAGET typische uitsparingen. Enkele ribben vertoonen spoelvormige uitzettingen (begin van cystevorming). *Schedel*: op bitemporale photo zijn de volgende afwijkingen te zien: Ten eerste zeer sterke verdikking van de geheele beenkap. Verder sterk vlekkelig aspect van alle beenderen. De schedelbasis heeft een naar de schedelholte toe convexe contour. De sella turcica is zeer wijd en vlak. Er is een enorme voorhoofds-holte met een naar de schedelholte toe uitgezette orbita-bocht. In de *ethmoidaalstreek* is een vrij dichte schaduw te zien. De rotsbeenderen vertoonen ook een onregelmatige verdichting. Op de fronto-occipitale photo is een sterke verbreding van de schedel opvallend, terwijl de aangezichtsschedel zeer klein is. De linker sinus frontalis is zeer groot en bestaat uit twee deelen: Een ver lateraal reikend deel, dat volkomen helder is en een daarvan door een septum gescheiden mediaal deel, dat minder licht doorlaat. Het septum interfrontale vertoont een paar verdichtingen, die in de linker sinus

uitpuilen. Rechts valt op een zéér sterk verdikte arcus supraorbitalis, met nauwelijks aangeduide sinus frontalis. (Op de photo, die twee jaar eerder werd genomen, blijkt rechts duidelijk een sinus frontalis aanwezig te zijn). In het bovendeel gaat in de rechter neusholte van het septum uit een dichte schaduw, die overgaat in de schaduw der orbita. Zonder meer zou men hier de diagnose *osteoom* maken. De rechter bovenkaak toont een vlekkelijke schaduw, de onderkaken zijn atrophisch.

De diagnose ziekte van PAGET is ook uit het Röntgenonderzoek te stellen. Thans volgt het resultaat van het microscopisch onderzoek van de proefexcisie Fig. 6.:

In een door diffuus verspreid, celrijk leucocyteninfiltraat moeilijk te onderkennen stroma liggen vele capillairen, waarin roode bloedlichaampjes en leucocyten. Buiten de bloedvaten is geen bloed te zien. Het meest opvallend is nu een groot aantal reuscellen, die her en der in het stroma verspreid liggen. Zij zijn sterk varierende in grootte en bevatten van 5 tot 60 kernen. Zij zijn echter gelijkmatig van kleur en de kernen gelijk van grootte. Op enkele plaatsen liggen deze reuscellen in groote massa opeengehoopt. Zij bevatten zelden insluitsels, zooals pigmentkorrels. Toch is er vrij veel bloedpigment in de preparaten te zien, dat ligt in groote spoelvormige cellen of vrij in het weefsel. Op sommige plekken is het pigment dusdanig opgehoopt, dat een bruine kleur daar opvalt. Er is een strook plaatepitheel te zien, die alle teekenen van ontsteking vertoont en in het bijzonder onder dat epitheel is een sterke opeenhooping van leucocyten aanwezig. Een klein stukje bot is met de proefuitsnijding meegekomen. Hieraan zijn teekenen van osteitis deformans te zien n.l. fibreus geworden merg, sterke lacunevorming bevattende reuscellen (osteoclasten), terwijl de lamellaire structuur van dit stukje bot verloren gegaan is.

Ook bij dit microscopisch onderzoek wordt dus de diagnose *morbus Paget* bevestigd. In 1924 is noch door den patholoog-anatoom, noch door den clinicus aan deze ziekte gedacht en de maligne tumor diagnose gesteld.

Thans volgt de bespreking van een beengezwel, dat niet minder moeite gaf bij de vorming van een oordeel.

Het betreft *geval 22, K. A.*, een meisje van 19 jaar, bij wie een groote cysteuse tumor boven de linker orbita gevonden werd, die zeer langzaam ontstaan was en zeker langer dan 7 jaar bestaan had. Het linkeroog was sterk naar voor, beneden en iets naar buiten verplaatst. Het verwijderen van de gezwelmasa was nogal gemakkelijk gegaan. Na meer dan 4 jaar werd geen recidief gezien, terwijl de diagnose toch op *osteosarcoom* gesteld was. Wij zullen thans zien, of na een meer uitgebreid onderzoek van het gezwel de vroeger gemaakte diagnose nog wel houdbaar is.

Macroscopische beschrijving van de in formaline gefixeerde

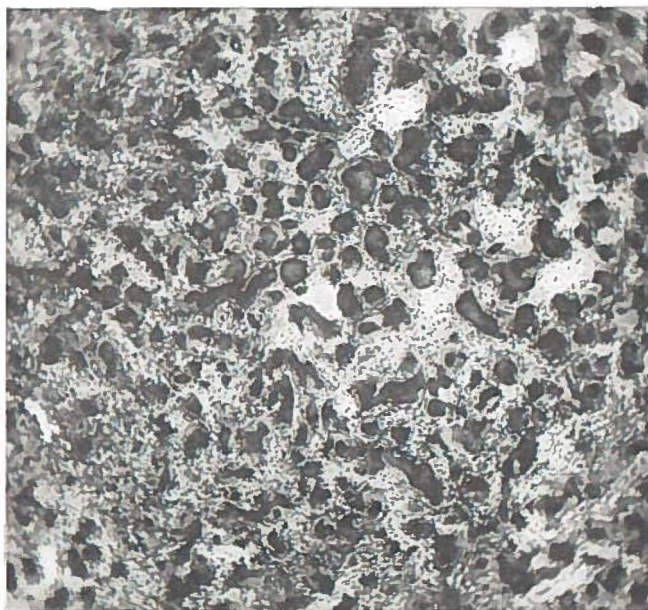


Fig. 9. Doorsnede gezwel van geval no. 22.
Verspreide hardjes van „beachtige” vormsels.

massa: Deze bestaat uit een aantal solide knobbels, die matig hard aanvoelen. Nergens is duidelijk been te vinden. Bij het doorsnijden van een knobbel maakt het mes een knarsend geluid en op de sneevlakte zijn reeds met het bloote oog, maar nog beter met een loupje een groot aantal korreltjes te zien.

Microscopische beschrijving: Er zijn twee reeksen preparaten

aanwezig, gekleurd met haematoxyline-eosine; de eene gemaakt na ontkalking, de ander zonder voorbehandeling.

Bekijkt men deze laatste met kleine vergrooting, dan ziet men een zeer opmerkelijk beeld: op een donker fond van celrijk stroma ziet men een groot aantal robijnroode partikels. Deze hebben allerlei vormen; er zijn ronde, ovale, vierkante, onregelmatige en enkele grootere, die wel op chineesche letterteekens lijken. Hun grootte is ook zeer wisselend, er zijn kleintjes, meer rond van vorm en groote, meer onregelmatige. *Ze hebben nergens samenhang met elkaar.* Bij grootere vergrooting blijken ze te bestaan uit een lichter rose gekleurde fijnkorrelige kernmassa met enkele fijne donkere neerslagen en een smalle dubbelbrekende rand, die zeer helder robijnrood gekleurd is. Om een aantal van deze lichaampjes is een licht rose gekleurde mantel te zien, zonder eenige structuur. Vooral in het ontkalkte preparaat is dit duidelijk. In deze preparaten is de dubbel gecontoureerde rand verdwenen en heeft de centrale substantie een paars-rose tint aangenomen, terwijl de mantel licht rose gekleurd is. *Nergens is in deze lichaampjes iets van beenstructuur te zien:* er zijn geen cellen of kernen, geen beenkanaaltjes of lamellen, ook ontbreken groote cellen om de lichaampjes, die als osteoblasten of osteoclasten zouden kunnen imponeeren. De lichaampjes zijn slechts te vergelijken met bij tandziekten beschreven cementkogels of cementikels. Het stroma tusschen de lichaampjes bestaat uit spoelcellen, die op dwarse doorsnede rond zijn. Zij hebben overal een groote uniformiteit in grootte en kleuring en liggen vaak in bundels bijeen. Op enkele plaatsen zijn zij wat dichter opeengehoopt en zou men een oogenblik aan spoelcellensarcoom kunnen denken, doch op andere plekken is het weefsel daarvoor te losmazig. Opvallend is het groot aantal capillairen, waarvan vele gevuld met roode bloedlichaampjes. Nergens is leucocyteninfiltraat of vrij bloed in het weefsel te zien. Vragen wij ons nu af, met wat voor tumor wij te doen hebben, dan is het antwoord niet zoo gemakkelijk te geven. Bij nabetrachting lijkt het toch niet waarschijnlijk, dat hier een sarcoom aanwezig was, daartegen toch pleit het rustige uniforme beeld der cellen en de gunstige uitkomst der operatie. Dat er een bindweefseltumor in het spel is lijkt wel zeker, en dan

zou men het meest aan een fibroom kunnen denken. De tumor vertoont een sterke osteogene potentie. Echter van een zeer pathologisch karakter, er wordt n.l. geen eigenlijk been gevormd, doch kalkhoudende concrementen, die men het best met den naam cementikels zou kunnen aanduiden.

Ter completeering van deze gevallen van beennieuwvorming diene *geval 24, K. H.*, een vrouw van 61 jaar, die in behandeling kwam wegens een neusgezwel, dat het linker oog naar voren en boven had weggedrukt. Het objec-

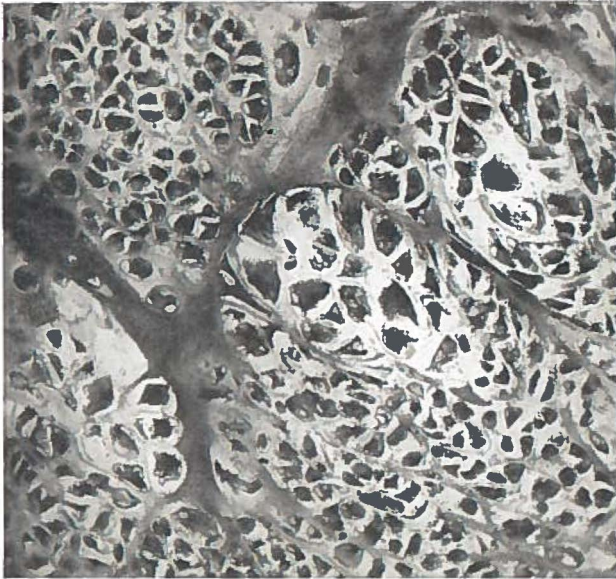


Fig. 10. Osteo-chondro-myxo-sarcoom. (Geval 24).

tieve onderzoek en de Röntgenphoto's hadden een belangrijke afwijking doen vermoeden. Bij de operatie bleek de uitbreiding veel grooter te zijn, dan verwacht was.

De preparaten geven een zeer wisselend beeld. Men kan twee deelen scherp onderscheiden van elkaar, n.l. een beenig en een kraakbeenig deel. In het eerste ziet men spongieus been, met geheel in fibreus weefsel veranderde mergruimten. Hier en daar is het bot geheel versplinterd en zijn er lichaampjes, die veel gelijken op die in het vorige geval beschreven, waarvan dus de beenstructuur verdwenen is.

Men zou ze cementikels kunnen noemen. Dit zijn echter uitzonderingen, de meeste partikels vertoonen nog duidelijk doorsneden van beenkanaaltjes met beenlichaampjes. Er zijn veel osteoblasten, doch reuscellen ontbreken geheel, zoodat dit wel een belangrijk verschil oplevert met het hierboven beschreven geval van osteitis deformans.

Het kraakbeenig deel ziet er maligne uit: sterke polymorphie en polychromasie der cellen en uitgebreide plekken met algeheele verslijming doen wel de diagnose chondro-myxo-sarcoom stellen (zie fig. 10). In dit gedeelte van het gezwel gelijkt het volkomen op het kwaadaardige gelijknamige gezwel van de uterus, dat door Prof. ENGELHARD ter vergelijking afgestaan werd. De algeheele microscopische diagnose moet dus luiden *osteo-chondro-myxo-sarcoom*.

Het kwaadaardig karakter van het gezwel is wel gebleken uit het spoedig recidiveeren en den treurigen afloop.

In het bovenstaande zijn eenige moeilijke ziektegevallen beschreven, deze worden juist het meest intensief bestudeerd en dragen soms bij tot de vergrooting van ons theoretisch inzicht. Niet steeds werd een oplossing verkregen. Dit kan ook niet anders. De positie van den clinicus is af en toe als van een toeschouwer bij een film, welke een zeer langdurige en gecompliceerde handeling vertoont. Plotseling wordt de film stopgezet, en moet op het dan juist vertoonde beeld worden uitgemaakt, welke handeling zal worden voorgesteld. En soms is de geheele handeling nog één groot raadsel.

Bij de pogingen tot het oplossen van de klinische raadsels is een intense samenwerking en bespreking noodig met de verschillende laboratoria, zooals hier steeds het geval is geweest. De boven beschreven gevallen zijn, wat dit onderwerp betreft, slechts uitzonderingen; bij de groote meerderheid was de klinische diagnose van maligne tumor gemakkelijk te stellen en het onderzoek van den patholoog-anatoom gaf hiervan een bevestiging.

THERAPIE.

Bij 5 patiënten werd wegens algemeene zwakte, bijzondere uitgebreidheid van het gezwel, hooge leeftijd, of omdat behandeling geweigerd werd, *geen therapie* toegepast.

Er werd bij 14 patiënten *uitsluitend stralenterapie* aangewend en wel Röntgen- of radiumbehandeling of beide combineerd. De toepassing was zeer in het kort als volgt ¹⁾

A. Röntgenstralen.

De apparatuur bestond tot Aug. 1933 uit twee toestellen:

1. Stabilivolt, 180 KV., 4 mA., 0,5 mm. koper.
2. Intensief-reformapparaat, 180 KV., 2 mA., 0,5 mm. zink.

Na Aug. 1933 uitsluitend Stabilivolt.

Als regel werden meerdere invalsvelden gekozen en deze werden belast met 800—650 „r”. De laatste jaren werd ook volgens de principes van COUTARD behandeld, waarbij per dag en per veld 180—200 „r” werd gegeven (1 r^o/min. — dosis 4 „r”; huidfocus afstand 60 cm., 2 mA.).

B. Radium.

De beschikbare hoeveelheid radium werd na de operatie ingebracht en een wisselend aantal uren in situ gelaten. Er werd post-operatief ook vaak Röntgenbestraling aangewend; bij één geval waren de afmetingen van de tumor dusdanig, dat een operatie in eerste instantie onmogelijk was; de Röntgenbehandeling ging hier vooraf.

Voor details betreffende deze behandeling wordt naar de bestralingstabellen in de ziektegeschiedenissen verwezen (Hoofdstuk II).

Bij 5 patiënten met een gezwel in de voorhoofdsholte, werd steeds gebruik gemaakt van de boogsnede als bij de operatie van KILLIAN; na ontblooting van het voorhoofdsbeen werd de voorwand verwijderd, en het gezwelweefsel opgeruimd. Bij groei van het gezwel naar de holte aan de andere zijde, de oogkas of de zeefbeenstreek, werd de noodige

¹⁾ Deze gegevens werden mij welwillend verstrekt door Dr. KEIJSER, Directeur van het Radiologisch Instituut, alhier.

uitbreiding aan de operatie gegeven. Nabestraling met Röntgen geschiedde bij 2 patiënten.

Van de overige 11 patiënten werd bij 7 de *permaxillaire operatie* van DENKER verricht. Dank zij de bijzonder goede toegankelijkheid hierdoor verkregen, kon de tumor tot in haar diepste vertakkingen worden vervolgd en verwijderd. Dikwijls volgde dan nog *electro-coagulatie* volgens HOLMGREN, aangevuld door nabestraling. Wegens uitbreiding naar de oogkas moest *excenteratio orbitae* bij 2 van deze 7 patiënten worden uitgevoerd.

Bovenkaakresectie werd 3 maal verricht. Bij één patiënt werd kaakresectie gedaan wegens de bijzondere uitgebreidheid van de tumor; één maal werd de kaak verwijderd, omdat lokaal recidief optrad, nadat de patiënt een operatie had ondergaan. Toen deze patiënt zich voor de tweede maal ter behandeling aanmeldde, werd gevonden, dat de tumor zoo uitgebreid was, dat van een andere operatie geen sprake kon zijn. Hier werd als voorzorgsmaatregel eerst *carotisonderbinding* gedaan. Bij de operatie werd tumorweefsel in de rechter neushelft, zeeftbeencellen, sphenoidholte en zelfs uit de rechter voorhoofdsholte opgeruimd. Dit was het eenige geval, waar bij carotisonderbinding werd gedaan. Bij een derde patiënt werd door den chirurg resectie van de bovenkaak verricht. 2 patiënten werden nabestraald.

Transmaxilloethmoidectomie volgens MOURE, aangevuld door stralenterapie, had één maal plaats.

RESULTATEN.

Zooals boven is vermeld, werden 30 van de 35 patiënten behandeld. Er werd reeds opgemerkt, dat de patiënten vaak eerst ter behandeling kwamen, als de ziekte al tot een ver stadium was gevorderd; tumorcachexie en secundaire anaemie waren dan reeds op de voorgrond getreden. Bij niet minder dan 7 van de behandelde patiënten waren metastasen in de halsklieren opgetreden. De ervaring leert, dat behandeling bij deze gevallen weinig kans op succes biedt. Toch is het aangewezen om, indien eenigszins mogelijk, ook hier nog een poging aan te wenden om het lot van deze patiënten te verbeteren. Hieronder zal nog worden be-

schreven, hoe bij een schijnbaar heel ongunstig geval toch nog een goed resultaat werd bereikt.

Indien in aanmerking wordt genomen, dat weinig gunstige gevallen werden gezien, zijn de resultaten niet onbemoedigend. Van de 30 patiënten, die werden behandeld, zijn 22 overleden; 11 stierven binnen één jaar, 7 binnen 2 jaar, 4 leefden langer dan 2 jaar. Eén van deze laatsten leefde 4 jaar 10 maanden, één 3 jaar 6 maanden, één 2 jaar, en één 2 jaar en eenige dagen. Eén patiënt is niet teruggezien, 7 patiënten leven en zijn nu recidiefvrij. De langstlevende patiënt geval 4 werd uitsluitend met Röntgenbestraling behandeld. Dit is dus een zeer merkwaardig geval. De patiënt kon helaas door verhuizing niet meer worden gezien, hij is volgens schriftelijke mededeeling in uitstekende toestand.

Eén leeft	3 maanden	(behandeld Oct. 1936),
„ „	1 jaar 6 maanden,	
„ „	3 jaar 5 maanden,	
„ „	4 jaar 8 maanden,	
„ „	5 jaar,	
„ „	7 jaar 1 maand,	
„ „	11 jaar.	

Een patiënt is 2 jaar en eenige dagen na de ingreep plotseling overleden, volgens de huismedicus aan beroerte. Daar sectie hier niet werd verricht, kan de oorzaak van de dood niet met zekerheid worden vastgesteld. De patiënte kwam echter geregeld op de kliniek; toen zij het laatst werd gezien, kort voor haar dood, was niets van recidief te vinden.

Twee patiënten hadden beide carcinoom van de kaakholte; geval 19 was 55 jaar oud, geval 11 32 jaar. Naar aanleiding hiervan kunnen eenige opmerkingen worden gemaakt. Het wordt nagenoeg algemeen aangenomen, dat epitheelgezwellen bij jonge mensen een bijzonder kwaadaardig karakter dragen, en dat er zeer zelden een blijvende genezing te verkrijgen is. PORTMANN verklaart, dat geen enkele van zijn patiënten beneden de 30 jaar in leven is gebleven. Het tweede geval bij een vrouw van 32 jaar kan dus als een bijzonderheid worden beschouwd.

Het is opvallend dat juist de twee patiënten, behandeld volgens de door OHNGREN zoo vurig aanbevolen methode, bij

de langst overlevenden zijn. Zij werden n.l. behandeld door gecombineerd chirurgisch ingrijpen, electro-coagulatie en nabestraling met radium. Dit bijzonder goede resultaat kan niet worden toegeschreven aan een toevallige samenloop van omstandigheden. Dit gunstige verloop moet ongetwijfeld worden beschouwd als een krachtig pleidooi voor een meer algemeene toepassing van deze eerst door HOLMGREN-BERVEN aangewende methode, met zulk goed gevolg door OHNGREN verder uitgewerkt.

Het feit dat twee andere patiënten, op deze zelfde wijze behandeld, overleden zijn, is hiermede niet in tegenspraak. Bij een van deze patiënten was het gezwel uit de kaakholte in de neusholte doorgegroeid. De wang was ermee vergroeid, zelfs het harde verhemelte was aangevreten. Ook de oogkas was aangedaan, waarvoor operatie noodig was. Recidief trad hier binnen enkele maanden op. Ook bij de andere patiënt was excenteratio orbitae noodig; hier werd gevonden dat de lamina cribrosa een groot defect had en dat de tumor al door de dura was gegroeid. Zooals dan ook te verwachten was trad meningitis op; de patiënt overleed twee dagen na de ingreep.

Nog een geval dient vermeld te worden. Het betreft geval 26, een man 77 jaar oud, met carcinoom van de R. voorhoofdsholte, die in Juni 1933 werd geopereerd. Tumorweefsel was door het orbitadak heen gewoekerd en met de conjunctiva vergroeid; het septum interfrontale was verwoest, in de andere voorhoofdsholte was eveneens tumorweefsel. Nabestraling werd hier niet toegepast, toch bleek dat na 3 jaar 5 maanden geen recidief was opgetreden. De prognose was hier zeer ongunstig gesteld. Nu is bekend, dat het verloop van maligne tumoren op ouderen leeftijd naar verhouding gunstiger is. Dit geval is een aanmoediging om nog te probeeren of niet in schijnbaar ongunstige gevallen iets kan worden bereikt. De hooge leeftijd op zichzelf is zeker geen contraindicatie voor de ingreep.

Indien men het ziekteverloop der epitheelgezwellen met dat van de bindweefselgezwellen vergelijkt, dan valt dadelijk op, dat bij deze laatsten de resultaten beter zijn, vooral wanneer in aanmerking wordt genomen, dat onder de 7 overlevenden 3 patiënten met sarcoom waren, terwijl van de

30 behandelde patiënten slechts 10 sarcoom hadden tegenover 20 carcinoom. Dit komt overeen met de algemeene ervaring, dat het vooruitzicht bij sarcoom beter is dan bij carcinoom. Bij deze 3 patiënten met sarcoom werd gecombineerde chirurgische en stralenterapie toegepast.

Van de patiënten met sarcoom, die zijn overleden, waren er 2 met endotheliosarcoom van de kaakholte. Deze tumoren vormen geen eenheid wat karakter en verloop betreft. Soms zijn ze relatief goedaardig, soms zeer boosaardig. Bij geval 20 werd een geheel door kapsel omhulde tumor verwijderd. Röntgenbestraling volgde, doch binnen enkele maanden trad recidief op; de patiënt is na 10 maanden overleden. Geval 16 vertoonde bij opname reeds kliermetastasen. Hier werd uitsluitend Röntgentherapie toegepast; de levensduur was nog 3 jaar 6 maanden.

Een vergelijking der resultaten van verschillende binnen- en buitenlandsche klinieken is, ons inziens, van weinig waarde. Er bestaat ten eerste geen uniformiteit betreffende de patiënten. Sommige neusartsen hebben therapie bij *alle* gevallen toegepast, die zich ter behandeling aanmeldden, en hun overlevingscijfer hiernaar berekend. Anderen hebben hun patiënten verdeeld in twee groepen, operabel en inoperabel, alleen de eerste groep is in aanmerking genomen. De resultaten hier verkregen, moeten dus noodzakelijkerwijs beter zijn dan de resultaten van diégenen, die bij al hunne gevallen (operabel *en* inoperabel) hebben ingegrepen. Ten tweede spreekt het vanzelf, dat bij geringe aantallen men eigenlijk niet met percentages kan werken, door toevallige omstandigheden kan een geheel andere uitkomst worden verkregen. Het hieronder volgend tabellarisch overzicht van resultaten moet dus niet worden beschouwd als een vergelijking; veeleer wordt het bijgevoegd om aan te toonen, dat de resultaten toch niet zoo slecht zijn als weleens is gedacht. Van deze gevallen zijn slechts 28 gerekend, de patiënte met de mamma-tumor en het laatste geval van sarcoom, waarbij de genezingsduur slechts 3 maanden bedraagt, zijn buiten beschouwing gelaten.

Auteur	Therapie	Aantal gevallen	Resultaat	
			% Symp. vrij	Tijdperk
Barnes	Resectie + Bestraling	25	52	1—9 jaar
Wassink	Resectie + Electro-coagulatie + Bestraling	43	51	2 jaar of meer
Portmann en Despons	Resectie + Thermo-cauterisatie + Bestraling	70	47	1—10 jaar
Öhngren-Holmgren .	Electro-chirurgie, met of zonder Bestraling .	149	44	2 jaar of meer
Hautant	Resectie + Bestraling	18	38	1½—5 jaar
New	Electro-coagulatie + Bestraling	97	36	1—8 jaar
Greene	Resectie + Bestraling	36	33	1—5 jaar
Harmer en Russell .	Resectie + Electro-coagulatie + Bestraling .	60	27	6 maanden tot 7 jaar
Benjamins	Resectie + Bestraling. Soms ook Electro-coagulatie	28	25	1½—7 jaar
Quick	Uitsluitend Bestraling	36	22	6 maanden tot 3 jaar
Pichler	Resectie + Bestraling	125	21	2 jaar of meer
Johnson	Uitsluitend Bestraling	24	20	1—5 jaar
Berven	Uitsluitend Bestraling	44	18	4 jaar of meer
Denker	Resectie + Bestraling	61	17	2 jaar of meer
Davis	Resectie + Electro-coagulatie + Bestraling .	41	15	2 jaar of meer
Price	Resectie + Bestraling	13	8	?

HOOFDSTUK IV.

SAMENVATTING.

In hoofdstuk I wordt een literatuuroverzicht gegeven. Hierbij zijn slechts de belangrijkste publicaties vermeld, die betrekking hebben op maligne tumoren van neus en neusbijholten. Deze hebben steeds sterk de aandacht getrokken van de geneeskundigen. De ouden beschouwden de neus als een plaats van praedilectie voor boosaardige nieuwvormingen. Uit de latere literatuur is echter gebleken, dat deze opvatting onjuist was; in werkelijkheid zijn deze gezwellen betrekkelijk zeldzaam. Nadat histologisch onderzoek bij neusgezwellen systematisch werd toegepast, bleek zeer spoedig, dat bij zeer vele *schijnbare* gevallen van maligne gezwel in werkelijkheid een syphiloom, tuberculoom of andere ontstekingsprocessen in het spel waren.

Men dacht tot in het begin van de twintigste eeuw, dat bindweefselgezwellen meer frequent waren dan epitheelgezwellen. Dit moet zeer waarschijnlijk worden toegeschreven aan de moeilijkheden, die zich soms voordoen bij het microscopisch onderzoek; granulomen en degeneratieve veranderingen kunnen het beeld geven van een bindweefselgezwel. In de latere statistieken wordt het carcinoom veel vaker aangetroffen dan het sarcoom.

De histologie van neus en bijholten wordt zeer in het kort nagegaan. Hierop volgt een beschrijving van de histologische aard van maligne neusgezwellen, deze is zeer verschillend. Het plaveicelcarcinoom wordt het meest veelvuldig aangetroffen. Dit is merkwaardig, want op de meeste plaatsen in de neus en bijholten komt cilinderepitheel voor. De verklaring moet worden gezocht in een metaplasie; deze komt vooral tot stand onder invloed van een chronische prikkeling, doch doet zich ook voor in de normale neus en bijholten. Het carcinoom ontwikkelt zich uit het slijmvlies; de oorsprong van het sarcoom is zeer moeilijk te bepalen. Het uitgangspunt van het sarcoom kan zijn slijmvlies, been, periost, kraakbeen of perichondrium, vermoedelijk is dit vooral het neusskelet.

De overgrote meerderheid van tumoren vinden hun oor-

sprong in de kaakholte. Heel vaak is het echter onmogelijk om de oorsprong met zekerheid vast te stellen; de patienten komen meestal laat in behandeling, het gezwel heeft zich dan reeds dikwijls enorm uitgebreid.

De prognose bij maligne neustumoren is slecht, anatomische redenen beletten dikwijls een radicale exstirpatie. Bij vele gevallen is de tumor tot in de zeefbeencellen doorgedrongen, vaak is de schedelbasis aangevreten en is het gezwelweefsel tot op of door de dura gegroeid. Bij een radicale ingreep treedt dan vrijwel zeker meningitis op; ook van bestraling kan dan niet veel heil worden verwacht. De prognose is vooral slecht bij patienten beneden de veertig jaar, op zeer hoge leeftijd is het verloop vaak minder kwaadaardig. De vooruitzichten zijn nu echter zonder twijfel beter dan enkele tientallen jaren geleden. Dit moet worden toegeschreven aan het vroeger stellen van een diagnose, de verbeterde operatiemethoden en de goede uitwerking van de moderne bestralingstherapie.

Een overzicht wordt gegeven van de therapie, aangewend van de oudste tijden tot op de huidige dag. De verschillende operatiemethoden worden kort beschreven, de hierdoor verkregen resultaten worden met elkander vergeleken. De beste resultaten worden verkregen met de door HOLMGREN-ÖHNGREN zoo vurig aangeraden methode, namelijk electrocoagulatie, aangevuld met radium- of Röntgen-bestraling, of deze beide gecombineerd. Aan het einde van het hoofdstuk volgt een tabellarische vergelijking van verschillende behandelingsmethoden.

In het tweede hoofdstuk worden in het kort 35 ziektegeschiedenissen vermeld van de patienten, welke gedurende de laatste 12 jaar in de Neus-, Keel- en Oorheilkundige Kliniek te Groningen werden gezien. Hierbij waren 25 gevallen van carcinoom en 10 gevallen van sarcoom. De leeftijd van de patienten varieerde van 6 tot 85 jaar, er waren 17 mannen tegenover 18 vrouwen. Het gezwel ging 22 maal uit van de kaakholte, 6 maal van de neusholte, 6 maal van de voorhoofdsholte, 1 maal van de sphenoidholte en 1 maal van het septum van de neus. Proefuitsnijding met histologisch onderzoek kon bij 22 van de 35 gevallen worden gedaan.

Bij 2 gevallen werd proefpunctie met een dikke naald gedaan, microscopisch onderzoek van de aldus verkregen partikels gaf hier de juiste aanwijzing. Bij de overige gevallen werd histologisch onderzoek postoperatief verricht.

Groot gewicht wordt gehecht aan het Röntgenonderzoek. Met behulp hiervan kon de localisatie en dikwijls ook de uitbreiding van de tumor worden aangetoond. Door het nauwkeurig bestudeeren van de photo's kon vaak worden nagegaan of chirurgisch ingrijpen nog gerechtvaardigd was en welke operatiemethode in een bepaald geval het beste kon worden toegepast.

In hoofdstuk 3 worden enkele bijzonderheden over deze tumoren aan de hand van deze gevallen besproken. Naar aanleiding van de ervaring bij eigen gevallen worden de volgende punten behandeld:

- a. De beteekenis van een voorafgaand trauma.
- b. De langdurige prikkeling.
- c. De kwestie van de overerfelijkheid.

Twee gevallen worden vermeld, waar een maligne tumor zich ontwikkelde na een trauma. Het scheen alsof hier een zeker verband tusschen de traumata en de maligne nieuwvorming kon worden gelegd, bij beide patienten kwamen de lasten onmiddellijk na het ongeval. De beteekenis toegekend aan chronische prikkeling wordt behandeld. Vooral in de neus waar langdurige ontstekingsprocessen zoo veelvuldig voorkomen, dient deze in overweging te worden genomen. De kwestie van overerving wordt besproken naar aanleiding van 2 bloedverwanten, beide met carcinoom van de bovenkaak.

Meestal zijn maligne tumoren tot één neushelft beperkt. bij 4 gevallen echter kwamen zij hier beiderzijds voor. Bij één geval trad 1 jaar na verwijdering van een carcinoom van de rechterkaakholte een carcinoom van de linkerkaakholte op. Er was geen recidief in de R. kaakholte opgetreden, er was geen samenhang met de andere zijde, het neusseptum was intact. Een analoog geval door ÖHNGREN beschreven, wordt vermeld. Bij twee patienten waren beide voorhoofdsholten aangedaan door destructie van het septum interfrontale; bij één patient waren beide voorhoofdsholten, ethmoid en R. kaakholte aangetast.

De symptomen zooals die zich gewoonlijk voordoen, n.l. neusverstopping, neusuitvloed, neusbloedingen, pijn, hoofdpijn, zwelling van het gelaat, uitpuilende oogen, worden besproken. Ernstige spontane neusbloedingen komen bij uitzondering voor. Een geval van myxosarcoom waarbij heftige bloedingen optraden wordt vermeld. GLAS verklaart, dat erge spontane neusbloedingen vooral bij angio-, endothelio- en rondcelsarcomen optreden. In enkele gevallen werd ook kiespijn en trigeminusneuralgie als eerste verschijnsel vastgesteld. Meerdere malen werd ook geklaagd over tranen van de oogen. Deze „extra-nasale” symptomen komen vaak voor, soms ontbreken locale afwijkingen geheel. In de literatuur worden verschillende gevallen vermeld, waar door Röntgenonderzoek de aanwezigheid van een gezwel werd aangetoond, dat door druk op, of vergroeiing met zenuwvertakkingen kiespijn of neuralgieën had veroorzaakt. Men doet dus goed, de mogelijkheid van een maligne tumor bij dergelijke klachten nimmer uit het oog te verliezen.

Een zeer belangrijke groep van tumoren, de z.g. „neurologische groep”, wordt vermeld. Het is reeds lang bekend, dat neuskeelholte tumoren door doorgroeiing van de schedelbasis een hersenaandoening kunnen nabootsen. Dit is af en toe ook het geval bij tumoren van neus- en bijholten. Bij deze neurologische groep treden oogspierverlammingen en verschijnselen van verhoogde intracranieele druk op den voorgrond. Dit kan aanleiding geven tot een verkeerde diagnose. Ook hier moet aan de mogelijkheid van een van de neus uitgaand maligne gezwel worden gedacht. Drie in dit opzicht sprekende gevallen worden vermeld en besproken.

Metastasen traden op bij 26 % van de patiënten, een cijfer dat overeenstemt met dat van WASSINK, die meer dan 100 gevallen in het Antonie van Leeuwenhoekhuis te Amsterdam heeft waargenomen en met dat van ÖHNGREN die 149 patienten, behandeld op de Sabbatsberg Kliniek en Radium Hemmet, Stockholm, heeft kunnen nagaan. Volgens sommige schrijvers treden metastasen niet vaak op. Mogelijk worden deze niet steeds gevonden. Dit wordt verklaard door de anatomie van de lymfeklieren en lymphewegen. De regionale klieren van de neus en bijholten bevinden

zich niet in het submaxillair gebied, dat gewoonlijk wordt onderzocht, maar in het retropharyngeaal gebied.

Hierop volgt de bespreking van de verschillende onderzoekingsmethoden. Het zeer belangrijke histologische en Röntgenonderzoek wordt uitvoerig behandeld; operatief ingrijpen op klinische bevindingen alleen zonder aanvulling van het onderzoek, is niet gerechtvaardigd.

De diagnostische moeilijkheden worden uitvoerig besproken. In de overgrote meerderheid der gevallen is een tumormassa in de neus zichtbaar. De klinische diagnose kan dus door histologisch onderzoek van een proefexcisie worden bevestigd. Soms is er echter geen gezwel in de neus aanwezig, dan is er gewoonlijk een zwelling van de kaak of binnenooghoek. De differentieele diagnose met een chronische osteomyelitis van de bovenkaak een tandcyste, een doorgebroken empyeem of een pyo- of mucocele van de voorhoofdsholte kan zeer moeilijk zijn. Door punctie van de kaakholte met een dikke naald en onderzoek van de opgezogen partikels, of door proefopening van de kaak kan soms zekerheid worden verkregen.

Röntgenonderzoek geeft ook niet altijd de juiste aanwijzing. Bovendien kunnen moeilijkheden veroorzaakt worden, doordat de anatomische variaties, welke op photo's van normale bijholten zijn te zien, zeer groot zijn. Door ontsteking en zwelling van het slijmvlies, poliepen, cysten of mucocelen, goedaardige gezwellen, syphilitische aandoeningen, wordt eveneens een beschaduwing van de betreffende bijholte veroorzaakt. Ook hierbij kan beenusuur optreden. Het is slechts zelden, dat een Röntgenphoto pathognomisch is voor een maligne tumor. Er worden twee photo's afgebeeld van bijzondere gevallen, waarbij door een tumor een sterke uitzetting resp. van de voorhoofds- en kaakholte was ontstaan. Indien alleen beschaduwing van de geheele holte zonder beenverwoesting is te zien, dan heeft men waarschijnlijk met een ontstekingsproces te doen. Vindt men een destructie van de holtewanden en beschaduwing van de orbita, dan heeft men *bijna altijd* met een maligne tumor te doen. Doch *niet altijd*. De Röntgenologische beelden zijn soms zeer misleidend. Afbeelding 3 is hiervan een sprekend voorbeeld. Men zou hierop haast met zekerheid de diagnose op maligne

tumor stellen. Bij nader onderzoek bleek dit een zeer zeldzaam geval van *lymphogranuloom* van de kaakholte te zijn. Enkele andere in de literatuur beschreven gevallen worden in aansluiting hieraan vermeld. Uitvoeriger wordt besproken het onderzoek en de opvatting van GRAFF, dat lymphogranulomatosis een chronische infectieziekte is, waarvan de porte d'entrée in de neus of keel, respiratiewegen of tractus intestinalis is gelegen.

Er wordt melding gemaakt van een groot aantal ziekten die hier uit een oogpunt van differentieele diagnostiek van beteekenis zijn. Twee gevallen van *mycosis fungoides* en een geval van *leucosarcomatosis* hebben hier tot diagnostische moeilijkheden aanleiding gegeven.

Het moeilijke vraagstuk van de klinische waardeering van het histologisch onderzoek wordt besproken. De volgende vragen worden behandeld: kan men steeds op grond van het histologisch onderzoek de diagnose maligne tumor stellen, kan de aard van het gezwel worden bepaald en kan dit histologisch onderzoek een indruk geven van de meer of mindere graad van kwaadaardigheid bij een bepaald geval? De ervaring opgedaan bij het geval van myxosarcoom wordt vermeld. Uitvoeriger wordt een geval besproken, waar op grond van het histologisch onderzoek eerst de diagnose carcinoom, daarna van sarcoom en ten slotte van carcinosarcoom was gesteld. Bij nader onderzoek blijkt het zeer moeilijk om uit te maken of hier een echt carcinosarcoom in het spel is geweest, of dat door secundaire degeneratieve veranderingen het gezwel op vele plaatsen een sarcomateus uiterlijk heeft aangenomen. Het vraagstuk van het carcinosarcoom wordt in aansluiting hieraan in het kort besproken.

Bijzondere aandacht wordt gewijd aan de gezwellen die van het been en het kraakbeen uitgaan. Een geval van plaatselijke *ostitis fibrosa*, dat aan een reuscellensarcoom deed denken, een geval van de ziekte van PAGET (osteitis deformans), waarbij ook eerst aan reuscellensarcoom werd gedacht, een geval van *osteosarcoom*, en een geval van *osteochondro-myxo-sarcoom* worden uitvoerig besproken. Vooral de eerste gevallen worden uitvoerig behandeld. Er wordt op gewezen, dat een zekere beslissing op grond van het histologisch onderzoek alleen niet mogelijk is. Er worden

drie afbeeldingen naast elkaar geplaatst: 1. van het geval van omschreven ostitis fibrosa, 2. van het geval van de ziekte van PAGET, 3. van een epulis. Deze drie photo's vertoonen een treffende gelijkenis.

Zeer in het kort wordt de therapie vermeld, zooals bij onze gevallen werd toegepast. Bij 5 van de 35 gevallen werd geen therapie aangewend, 14 werden uitsluitend met Röntgen behandeld, de overigen met operatieve behandeling, met of zonder nabestraling. Tenslotte worden de resultaten besproken. Van de 30 patiënten, die behandeld werden, zijn 22 gesuccombeerd. 11 overleden binnen één jaar, 7 binnen 2 jaar, één leefde 4 jaar 10 maanden, één 2 jaar 6 maanden, één 2 jaar eenige dagen en één 2 jaar. Deze patiënte is overleden tengevolge van apoplexie; kort voor haar dood was zij recidiefvrij. Één patiënt is niet teruggezien, 7 patiënten verkeerden in goede toestand, waarvan 5 als volkomen genezen beschouwd mogen worden, daar het jongste geval $3\frac{1}{2}$ en het oudste geval 11 jaar geleden is behandeld. Één patiënt maakt het goed na $1\frac{1}{2}$ jaar en een andere na 3 maanden.

Tenslotte geeft een tabellarisch overzicht de resultaten weer van verschillende Buiten- en Binnenlandsche klinieken.

SUMMARY.

On reviewing the literature it appears that malignant tumours of the nose and nasal accessory sinuses were well known to the ancients; indeed ancient observers regarded the nose as the site of predilection for malignant new growths. A perusal of modern literature, however, does not bear out this conception; on the contrary, these tumours are relatively uncommon. Systematic microscopical examination of tissue suspected of malignancy has in many cases proved this tissue to be of syphilitic, tuberculous or other inflammatory origin.

Up to the beginning of the 20th. century it was held that malignant tumours derived from connective tissue were more frequently met with than malignant tumours of epithelial origin. This erroneous view probably arose from difficulties sometimes encountered on microscopical exami-

nation, since histologically granulomata and degenerative inflammatory changes may often closely simulate tumours of connective tissue origin. According to recent statistics, there is no doubt that carcinomata predominate.

The histological appearance of the mucous membrane of the nose and nasal accessory cavities is considered briefly, and the various types of malignant tumours met with in these regions discussed. Any of the varieties of sarcoma and carcinoma may occur. Squamous-cell carcinomata are the most common. This occurrence is remarkable, as the epithelium covering the mucous membrane of the nose and accessory sinuses consists chiefly of columnar ciliated epithelium. The phenomenon is ascribed to metaplasia, which as shown by OPPIKOFER, is brought about by chronic nasal affections, e. g. ozaena, but which may also occur in the normal nose and nasal fossae. Carcinomata arise from the nasal mucous membrane; the origin of nasal sarcomata is more difficult to establish. Sarcomata may arise from bone, periosteum, cartilage or perichondrium, or from the mucous membrane. According to DENKER the majority arise from the framework of the nose.

The majority of malignant tumours originate in the antrum of Highmore. Owing to the fact that patients usually seek medical advice when the disease is far advanced, it is in many cases difficult, if not impossible, to decide in which region the tumour has had its origin.

The prognosis of malignant tumours of the nose and nasal fossae is bad. Anatomical considerations often prevent radical extirpation, as in many instances the tumour has invaded the ethmoidal cells, or has even penetrated the lamina cribrosa. Radical removal is then almost inevitably followed by meningitis; irradiation therapy offers no better prospect. In patients under 40 years of age the prognosis is especially bad, in advanced age on the other hand the course of the disease is often less rapid. Advanced age alone is no contraindication to operative interference. The prognosis, though bad, is undoubtedly better at present than a few decades ago. This is due to the earlier recognition of the disease, the improved operative technique and to the beneficial effects of modern irradiation therapy.

The treatment of malignant disease of the nose and nasal accessory cavities is reviewed as practised from ancient times up to the present day. The various operative methods that have been employed are briefly described, and the results obtained compared with each other. It appears that by far the best results are obtained by electro-surgery (electro-coagulation), followed by irradiation, the method first described by HOLMGREN, and so warmly recommended by OHNGREN. A tabulated comparison showing the results obtained by various authors, using different methods, is appended at the end of the first chapter (pages 34 & 35).

The second chapter contains the case histories of 35 patients suffering from malignant disease of the nose and nasal accessory sinuses, who were admitted to the Throat, Nose & Ear Department of the University Hospital at Groningen during the last 13 years, out of a total of 40000 patients who attended the Clinic during this period.

There were 25 cases of carcinoma and 10 cases of sarcoma. The antrum of Highmore was the seat of origin of the tumour in 22 cases, the nasal cavity proper in 6 cases, the frontal sinus in 5 cases, the sphenoidal sinus in 1 case and the nasal septum in 1 case. Biopsy excision was performed in 23 of the 35 cases. In 2 cases cytological examination of material aspirated after exploratory puncture verified the clinical diagnosis of malignant tumour. In the remaining cases histological examination was done postoperatively. In 1 case only no microscopical examination was carried out; here there was no tumour visible in the nose and the patient refused operation as well as exploratory puncture of the antrum. Clinical examination left no doubt that one was dealing with a carcinoma of the antrum. Six months previously the patient had undergone amputation of the breast for mammary cancer.

Great importance is attached to radiography. X-ray examination established the exact locality, and in many cases showed destruction and decalcification of bony walls with invasion of neighbouring parts. Careful study of the x-ray plates in many instances not only determines the presence of a tumour and its distribution, but also its operability and method of choice in its removal.

Chapter III is devoted to the discussion of points of interest arising from the case histories. The ages of the patients range from 6 to 85 years; there were 17 males and 18 females. The proximate cause of malignant tumours of the nose is unknown. The bearing that traumata, chronic nasal suppuration and irritation have on the development of malignant disease, and the role played by heredity, are discussed. It seems that there is a definite connection between trauma and the development of malignant disease. In 2 cases traumata immediately preceded nasal complaints; these traumata may have played a considerable part in the subsequent development of sarcomata in these patients. Two patients were related (aunt and niece); both had carcinoma of the right antrum.

Malignant nasal tumours are usually unilateral. Four patients had bilateral tumours. In one case a carcinoma developed in the left antrum 1 year after the removal of a carcinoma of the right antrum. Local recurrence after the first operation did not occur and the nasal septum was intact; there was no visible connection between the second new growth and the side first affected. An analogous case is described by ÖHNGREN, who regards this as a true bilateral case. Two patients had bilateral involvement of the frontal sinuses (carcinomata) with destruction of the intervening septum; one patient suffered from a carcinoma involving the right antrum, the ethmoid and both frontal sinuses.

The symptomatology is discussed. Unilateral nasal obstruction, discharge, epistaxis, pain, headache, swelling of the jaw and face, exophthalmos, may all occur. We observed a case where severe spontaneous epistaxis repeatedly took place. This patient had a myxosarcoma of the antrum; recurring haemorrhage led to exsanguination. GLAS declares that severe spontaneous epistaxis usually occurs in angio-, endothelio- and round-cell sarcomata. In a few cases toothache and trigeminal neuralgia were the first complaints, epiphora was troublesome in some. These „extra-nasal” symptoms frequently occur; sometimes all localising symptoms are absent. Mention is made in the literature of cases where x-ray examination first established the correct diagnosis

when pressure of a growth on a nerve trunk or nerve filaments had led to an erroneous diagnosis of trigeminal neuralgia or carious teeth. The possibility of a malignant growth in cases of neuralgia, or where toothache is complained of (especially when accompanied by a swollen cheek) should always be borne in mind.

An important group of cases, the neurological group, is mentioned. It is common knowledge that nasopharyngeal tumours may cause no trouble in the nasopharynx; only after invasion of the nerves at the base of the skull, or after penetration of the latter, symptoms may arise which often simulate, and frequently lead to a diagnosis of cerebral tumour or some other disease of the C. N. S. Occasionally this is the case in malignant tumours of the nose and nasal sinuses. In these cases paralysis of eye muscles and visual disturbances come to the fore, often with no localising nasal symptoms. A clinician does well therefore to keep this possibility in mind. Three very interesting cases (one where a man was stricken with sudden blindness while driving his motor car, one a child of 6 years who developed paralysis of all the muscles of one eye, and one a woman who complained of severe headache, followed by exophthalmos and blindness) all typical of the neurological group, are mentioned.

Metastases occurred in 27 % of our cases, a figure coinciding with that of WASSINK, who had observed more than 100 cases in the Antonie van Leeuwenhoekhuis at Amsterdam, and with that of ÖHNGREN, in his publication of 149 patients suffering from malignant tumours of the maxillo-ethmoidal region, treated at the Sabbatsberg Hospital and Radium Hemmet, Stockholm. Some authors state that metastases do not often occur. It is possible that metastases are frequently overlooked, because the regional glands of the nose and nasal accessory sinuses are situated not in the submaxillary region which is usually examined, but in the retropharyngeal space. From here the efferent channels pass to the upper deep cervical lymph glands.

The diagnosis of malignant tumours is considered; biopsy excision and microscopical examination and roentgenographic examination are extremely important diagnostic aids and

are discussed in detail. Operative interference on clinical examination alone, without further investigation, is rarely justifiable.

Diagnostic difficulties are discussed in detail. In the majority of cases a tumour mass is visible in the nose. Clinical diagnosis can then be clinched by microscopical examination of a biopsy excision. Sometimes no tumour is visible. In these cases there is often a swelling of the cheek, jaw or internal canthus. Differential diagnosis from chronic osteomyelitis of the upper jaw, a dental or dentigerous cyst, an empyema of the antrum, or a pyo- or mucocele of the frontal sinus, may be very difficult. Exploratory puncture of the antrum or exploration through the canine fossa sometimes clears up the diagnosis. Roentgenographic examination does not always establish the diagnosis; anatomical variations of normal accessory sinuses as seen under x-rays may also lead to confusion. Inflammation and hypertrophy of the mucous membrane, polypi, cysts or mucoceles, innocent growths, syphilitic affections of the sinuses, may all give rise to opacity of the affected sinus. Even bone absorption may be present. A Roentgen photo is seldom pathognomonic of a malignant tumour. Two photos are shown (Figs. 1. & 2.) where a malignant growth had caused a marked expansion of the frontal sinus and antrum, respectively. Should an opacity of the sinus occur, without bone destruction, one is probably dealing with an inflammatory process. If one finds bone destruction plus an opacity of the orbit, one is *nearly always* dealing with a malignant tumour. But not *always*. Fig. 3 exemplifies this. One would almost certainly diagnose a malignant tumour from this photo. Yet it proved to be a very rare case of *lymphogranulomatosis* (Hodgkin's Disease) of the maxillary antrum! A few cases mentioned in the literature are here referred to; a more detailed account is given of the researches of GRÄFF, who holds the theory that Hodgkin's disease is a chronic infectious disease, the causative organism of which gains entry in the nose or throat, respiratory or intestinal tracts.

A number of diseases which have to be considered in the differential diagnosis of malignant tumour of the nose and nasal accessory sinuses are mentioned. Two cases of *mycosis*

fungoides and one case of *leucosarcomatosis* which led to diagnostic difficulties are discussed briefly.

The difficult question of the clinical value of microscopical testimony is discussed fully. The following questions are dealt with: 1. Can the diagnosis of malignant tumour always be made on microscopical evidence, 2. Can the nature of the growth always be definitely established, 3. Can the histological examination determine the grade of malignancy and the course the disease is likely to take? The microscopical difficulties encountered in a case of myxosarcoma are referred to. A more detailed discussion is given of a case in which on the histological data the diagnosis of carcinoma was first made, after that of sarcoma, and finally of carcinosarcoma. In this case (microscopical photos of which are shown in Figs. 4. & 5.) it was difficult to determine if one was dealing with a carcinosarcoma or whether secondary degenerative changes had caused the tumour to take on a sarcomatous character. Cases of carcinosarcomata mentioned in the literature are referred to and briefly discussed.

Tumours arising from bone and cartilage sometimes cause difficulties in the diagnosis; these are discussed in detail. A case of localised *osteitis fibrosa* and a case of *Paget's disease*, which both gave rise to nasal tumours, resembling giant cell sarcomata, are discussed in detail, as are also a case of *osteosarcoma* and a case of *osteo-chondromyxo-sarcoma*. Three microscopical photos are shown in juxtaposition; Fig. 6 is from a case of *Paget's disease*, Fig. 7 is a photo of an epulis, and Fig. 8 is from a case of localised *osteitis fibrosa*. These three photos bear a striking resemblance.

The treatment of our cases is referred to briefly. Further details are given under the case histories in chapter two. Five cases out of the 35 had no treatment, 14 received irradiation therapy exclusively. The remainder were subjected to operation, with or without postoperative irradiation.

Finally a précis of the results is given. Out of the 30 patients who received treatment, 22 have died. 11 patients died within 1 year, 7 within 2 years. One patient survived 4 years and 10 months, one 3 years and 6 months, another just over 2 years, and a fourth 2 years. This patient died as a result

of cerebral haemorrhage; shortly before death she was free of recurrence and in good general health. One patient has not been traced. 7 patients are alive and well (free of recurrence) of whom 5 may be considered permanently cured, the periods of freedom from recurrence ranging from $3\frac{1}{2}$ to 11 years. One patient is alive and well after $1\frac{1}{2}$ years, as is a patient treated in Oct. 1936 (3 months ago).

The results obtained at several other clinics are shown clearly in a tabulation appended at the conclusion of chapter III.

LITERATUURLIJST.

- ABDERHALDEN, cit. DENKER, Handbuch der Hals-Nasen-u. Ohrenheilk., **5**, 238 (1929).
- ALLEN, The Nasal Sinuses: Roentgenographic and Clinical Observations, Amer. Journ. of Roentgen., **26**, 214 (1931).
- ARSLAN, Arch. Ital. di Otol., **3**, 32 (1895), cit. ST. CLAIR THOMSON, Diseases of the Nose & Throat, 3rd. Edn., 229 (1926).
- ASHERSON, Some experiments with radium in the treatment of malignant diseases of the nose and upper jaw, Journ. of Laryngol. & Otol., **44**, 739 (1929).
- BALL, Texas State Med. Journ., **26**, 791 (1931).
- BARNES, The Combined Operative and Radium Treatment of Malignant Disease of the Nasal Accessory Sinuses, Bost. Med. & Surg. Journ., **23**, 648 (1920).
- BARNES, Malignant Tumours of the Nasal Sinuses, Arch. of Oto-Laryngol., **6**, Nr. 2, 123 (1927).
- BEHR, Ulceraties aan den neus en het gelaat door Mycosis Fungoides, Ned. Tijdschr. v. Geneesk., **2**, 2197 (1934).
- BEHR, Gevallen van Leucosarcomatosis (Sternberg), Ned. Tijdschr. v. Geneesk., **2**, 2394 (1934).
- BENJAMINS, Over een geval van Espundia van Paraguay, Ned. Tijdschr. v. Geneesk., **2**, 911 (1917).
- BERGER, LOUIS, LUC en RICHARD, Bull. Soc. franc. Etude Conc., **13**, cit. DENKER, Handbuch der Hals-Nasen-u. Ohrenheilk., **5**, 216 (1929).
- BERVEN, Technique and results of treatment of tumours of oral and nasal cavities, Amer. Journ. of Roentgen., **28**, 332 (1932).
- BLAISDELL en HARPER, Bost. Med. & Surg. Journ., (1921).
- BLOODGOOD, Radiology, **9**, 597 (1922).
- BLOODGOOD, Treatment of tumours of the upper jaw with the cautery, Bost. Med. & Surg. Journ., **180**, Nr. 7, 186 (1919).
- BORST, Allg. Path. der Malignen Geschwülste, Zweifel-Payr, Klin. der bösart. Geschwülste, **1**, 51, 150 (1924).
- BROCA, Traité d. Tumeurs, **1**, 151 (1866), cit. EWING, Neoplastic Diseases, 2nd. Edn., 105 (1922).
- BRODERS, Squamous-cell Epithelioma of the Lip, Journ. Amer. Med. Assoc., **74**, 656 (1920).
- BURGER, Pyo-pneumatocele Carcinomatosa, Ned. Tijdschr. v. Geneesk., **4**, 5485 (1931).
- BURGER, Leerboek, Oor- Neus- en Keelziekten, 3e Druk, 312 (1934).
- BUTLIN, The Operative Surgery of Malignant Disease, Churchill, London (1900).
- CITELLI, cit. MARSCHIK, Beitr. z. Anat. Physiol. Path. u. Ther. des Ohres, der Nase u. des Halses, **7**, 350 (1914).
- CITELLI, Peritheliom der Nase und Sarcom der Tonsille, schnell geheilt mit Autovaccination, Bull. de Clin., **39**, No. 1, 7 (1922), cit. DENKER, Handbuch der Hals-Nasen-u. Ohrenheilk., **5**, 240 (1929).

- CITELLI en CALAMIDA, Beitrag zur Lehre von den Epitheliomen der Nasenschleimhaut, *Archiv. f. Laryngol.*, **13**, 273 (1902).
- CLARK, Electrical dessication as an adjunct to surgery, with special reference to the treatment of cancer, *Surg. Gynaecol. & Obstr.*, **15**, 220 (1912).
- CLARK, Electro-dessication and electro-coagulation in neoplastic and allied disease of the oral cavity, *Amer. Journ. of Surg.*, **6**, 257 (1929).
- COUTARD, Zusammenfassung der Grundlagen der Röntgentherapeutischen Technik der tiefgelegenen Krebse, *Strahlenther.*, **37**, 50 (1930).
- DAVIS, Carcinoma of the upper jaw and ethmoid, *Brit. Med. Journ.*, Jan. 13, 53 (1934).
- DENKER, Denker u. Kahler, *Handbuch der Hals-Nasen-u. Ohrenheilk.*, **5**, 202 (1929).
- DONOGÁNY en LENART, *Rev. Hebd. de Laryngol.*, **38**, 358 (1904), cit. ST. CLAIR THOMSON, *Diseases of the Nose and Throat*, 3rd. Edn., 226 (1926).
- DONOGANY en LENART, cit. KATZ, *Handbuch der spez. Chir. des Ohres u. der oberen Luftwege*, Katz, Preysing u. Blumenfeld, **3**, 376 (1913).
- DOWNIE, *Glas. Med. Journ.*, 103 (1901).
- DUPUY en DUTEMPS, *Presse Med.*, **39**, 1366 (1931), cit. WOODHOUSE PRICE, *Journ. of Laryngol. & Otol.*, **50**, 153 (1935).
- DZIEMBOWSKI, *Bull. et Mém. de la Soc. des Chir. de Paris*, **22**, No. 13, 616 (1930), cit. KUMMER, *Ned. Tijdschr. v. Geneesk.* **1**, 404 (1931).
- EWING, *Neoplastic Diseases*, 2nd. Edn., (1922).
- FERRERI, Prognose und Therapie der malignen Tumoren der Nase und der Nasenrachenraumes, *M Schr. f. Ohrenheilk. u. Laryngorhinol.*, H. **6**, 873 (1914).
- FISCHER, Über ein primäres Adamantinom der Tibia, *Frank. Zeitschr. f. Path.*, **12**, 434 (1913).
- GENSOUL, cit. HOLMGREN, *Acta Oto-Laryngol.*, **7**, 511 (1925).
- GIRALDÈS, cit. ÖHNGREN, *Acta Oto-Laryngol.*, Suppl., **19**, 20 (1933).
- GLAS, Zur Pathologie und Diagnostik der malignen Tumoren der Nase und der Nasenrachenraumes, *Wien. Med. Wschr.*, **50**, 2246 (1923).
- GRÄFF, *Beitr. z. path. Anat. u. allg. Path.*, **95**, 497 (1935).
- GRÄFF, *Atlas der Erkrankungen der oberen Luftwege*, Kabitzsch (1934).
- GRAHAM-BROWN, Skiagrams in Diseases of the Maxillary Sinus; their surgical and pathological significance, *Journ. of Laryngol. & Otol.*, **46**, 670, 736 (1931).
- GRAHAM-HODGSON, The Radiography of the Accessory Nasal Sinuses, *Brit. Journ. of Radiol.*, **4**, 421 (1931).
- GRANT, cit. MARSCHIK, *Beitr. z. Anat. Physiol. Path. u. Ther. des Ohres, der Nase u. des Halses*, **7**, 335 (1914).

- GREENE, Carcinoma of the Antrum, Amer. Journ. of Roentgen., **9**, 591 (1922).
- GRIER, The Interpretation of Sinus Roentgenograms, Amer. Journ. of Roentgen., **24**, 21 (1930).
- GROSJEAN, Le sarcome des fosses nasales; étude critique; description clinique et traitement, Rev. Hebd. de Laryngol., **2**, 48 (1903).
- HAJEK, Die Erfolge der Komb. operat. Behand. u. Strahlentherapie, Wien. Klin. Wschr., **42**, 1653 (1929).
- HARMER, The treatment of malignant tumours of the upper air passages by diathermy, Acta Oto-Laryngol., **7**, 466 (1925).
- HARMER en GLAS, Die malignen Tumoren der inneren Nase, Deutsch. Zeitschr. f. Chir., **89**, 433 (1907).
- HARMER en RUSSELL, Radium treatment of malignant disease of the upper air passages, Acta Radiol., **10**, 362 (1929).
- HEATH, Recurrent Sarcoma of the Ethmoid, involving the Orbits, Trans. Path. Soc. London, 20 (1870), cit. KÜMMEL, Heymann's Handbuch der Laryngol. u. Rhinol., **3**, 878 (1900).
- HERXHEIMER, Das Carcinoma sarcomatodes, Beitr. path. Anat., **44**, 150 (1908).
- DEN HOED, Die Rolle der Strahlenbehandlung bei den bösartigen Geschwülsten in Gebiet der Nasen-Hals- u. Ohrenheilkunde, Zeitschr. f. Hals-Nasen- u. Ohrenheilk., **40**, H. 1—3, 156 (1936).
- HOLFELDER, Handbuch der Röntgentherapie, P. Krause, Leipzig, (1928).
- HOLMGREN, Die Diathermiebehandlung der bösartigen Tumoren der Nasennebenhöhlen, des Naso- und Mesopharynx, Internat. Congr. Oto-Rhino-Laryngol., Kopenhagen, Acta Oto-Laryngol., Suppl. **7**, 301 (1928).
- HOLMGREN, Erfahrungen über chir. Behandlung v. malignen Oberkiefertumoren, Acta Oto-Laryngol., **7**, 511 (1925).
- HOLMGREN en BERVEN, Erfahrungen über die Klinik gewisser bösartiger Geschwülste der oberen Luft- und Speisewege. Mit besonderer Berücksichtigung der Prognose und Therapie, Scand. Oto-Rhino-Laryngol. Congr., (1926).
- JACKSON, CHEVALIER Trans. Amer. Laryngol. Assoc., (1907).
- JOHNSON, Radiological Treatment of Carcinoma of the Antrum, Surg. Gynaecol. & Obstr., **38**, 819 (1924).
- JOHNSON, cit. MARSCHIK, Beitr. z. Anat. Physiol. Path. u. Ther. des Ohres, der Nase u. des Halses, **7**, 335 (1914).
- KATZ, Die malignen Tumoren der Nase, Handbuch der spez. Chir. des Ohres u. der oberen Luftwege, Katz, Preysing u. Blumenfeld, **3**, 251 (1914).
- KATZ, cit. MARSCHIK, Beitr. z. Anat. Physiol. Path. u. Ther. des Ohres, der Nase u. des Halses, **7**, 345 (1914).
- DE KEATING-HART, cit. ÖHNGREN, Acta Oto-Laryngol., Suppl. **19**, 32 (1933).
- KEMPF, Zur traumatischen Aetiologie maligner Tumoren, Diss. Göttingen (1900).

- KILLIAN, Die Erkrankungen der Nebenhöhlen der Nase, Heymann's Handbuch der Laryngol. u. Rhinol., **3**, 1083 (1900).
- KILLIAN, Die Nebenhöhlen der Nase auf 15 Tafeln dargestellt, (1903).
- KILLIAN en KRAUSE, Arch. f. Laryngol., **13**, H. 1, 28, 59 (1902).
- KLEIN, Path. hist. Studie über eine seltene Kombination von Sarkom und Carcinom der Nasenhöhle, Diss. Würzburg (1898).
- KNICK, Zur Röntgendiagnostik der Keilbeinhöhlenerkrankungen, Zeitschr. f. Hals-Nasen-u. Ohrenheilk., **6**, 96 (1923).
- KNOBLAUCH, Über das Carcinom der Nase u. der Nasennebenhöhlen, Diss. Halle (1922).
- KNOX, The relationship of massage to metastasis in Malignant tumours, Annals of Surg., **75**, 129 (1922).
- KÖNIG, cit. DENKER, Handbuch der Hals-Nasen-u. Ohrenheilk., **5**, 262 (1929).
- KORTEWEG, cit. ROEGHOLT, Over de prognose en de therapie van de carcinomen der bovenkaaksholte, Ned. Tijdschr. v. Geneesk., **1**, 2909 (1929).
- KORTEWEG, Verof. d. Com. f. Krebsf., Jena (1902), cit. EWING, Neoplastic Diseases, 2nd. Edn., 105 (1922).
- KÜMMEL, Die bösartigen Geschwülste der Nase, Heymann's Handbuch der Laryngol. u. Rhinol., **3**, 874 (1900).
- LEMAITRE, ARDOIN en LEMAITRE, Introduction à l'étude des tumeurs dites „cylindromes", Acta Oto-Laryngol., **24**, Fasc. 1, 120 (1936).
- LÖWENTHAL, Über die traumatische Entstehung der Geschwülste, Langenbeck's Arch. f. Chir., **49**, 1 (1894).
- MANKIN, Über die Histogenese des Adamantinoms, Arch. f. Klin. Chir., **165**, 336 (1931).
- MARSCHIK, Die Pathologie und Diagnostik der malignen Geschwülste der Nase und des Nasenrachenraumes, Beitr. z. Anat. Physiol. Path. u. Ther. des Ohres, der Nase u. des Halses, **7**, 327 (1914).
- MEYER, MAX Zur Klinik und path. Anat. der primären Adenokarzinome des Siebbeins, Zeitschr. f. Ohrenheilk., **81**, H. 3, 179 (1921).
- MEYER, ROBERT Beiträg zur Verständigung über die Namengebung in der Geschwülstlehre, Zentralbl. f. allg. Path., **30**, 291 (1919).
- MICHAUX, cit. BOENNINGHAUS, Handbuch der spez. Chir. des Ohres u. der oberen Luftwege, Katz, Preysing u. Blumenfeld, **3**, 231 (1913).
- MILLIGAN, Diathermy, Acta Oto-Laryngol., **7**, 604 (1925).
- MOLLISON, Squamous-celled carcinoma of the maxillary antrum and ethmoid. Operation. Deep X-ray therapy. No recurrence 5 years later, Proc. Roy. Soc. Med., **25**, 226 (1931).
- MOORE, Sarcoma of the Ethmoid, Journ. of Laryngol. & Otol., **39**, 117 (1924).
- MOURE, Traitement des tumeurs malignes primitives de l'ethmoide, Rev. Hebdom. de Laryngol., Oct. 4 (1902), cit. ST. CLAIR THOMSON, Diseases of the Nose & Throat, 827 (1926).

- NÉLATON, Les Tumeurs à myeloplaxes, Thèse, Paris (1860), cit. KÜMMEL, Die bösartigen Geschwülste der Nase, Heymann's Handbuch der Laryngol. u. Rhinol., **3**, 880 (1900).
- NEUDORFER, Oester. Zeitschr. f. Heilk., (1858), cit. KÜMMEL, Heymann's Handbuch der Laryngol. u. Rhinol., **3**, 880 (1900).
- NEW, The Treatment of Malignant Tumours of the Pharynx and Nasopharynx, Surg. Gynaecol. & Obst., **40**, 177 (1925).
- NEW, Malignant Tumours of the Antrum of Highmore, Arch. of Oto-Laryngol., **4**, Nr. 3, 201 (1926).
- NEW, Surg. Clin. of N.Amer., **9**, 80 (1929).
- NEW en HAVENS, Surg. Clin. of N.Amer., **12**, 941 (1932).
- NIENHUIS, Granuloma fungoides, Diss. Groningen (1926).
- NOOSTEN en Vos, Over parabuccale menggezwellen, in het bijzonder over cylindromen der bovenkaaksholte, Geneesk. Tijdschr. v. Ned. Ind., Afl. 23, **73**, 1453 (1933).
- ÖHNGREN, Malignant tumours of the Maxillo-Ethmoidal Region, Acta Oto-Laryngol., Suppl. **19**, (1933).
- ONODI, Atlas der Nebenhöhlen der Nase, Wien (1905).
- ONODI, Topogr. Anat. der Nasenhöhle und ihrer Nebenhöhlen, Handbuch der spez. Chir. des Ohres u. der oberen Luftwege, Katz, Preysing u. Blumenfeld, **1**, 51 (1912).
- OPPIKOEFER, Mikroskopische Untersuchungen der Schleimhaut, Genese der Plattenepithelkarzinome der Nebenhöhlen, Arch. f. Laryngol., **21**, 422 (1909).
- OROSCO, Presa Med. Argent., **18**, 1414 (1932), cit. PRICE, Journ. of Laryngol. & Otol., **50**, 153 (1935).
- PATTERSON, Papillary columnar-celled carcinoma of the right antrum and ethmoid, Proc. Roy. Soc. Med., **15**, Nr. 8 (1922).
- PATTERSON, The treatment of some cancerous growths by diathermy, Acta Oto-Laryngol., **7**, 455 (1925).
- PATTERSON, Diathermy for malignant disease of Mouth, Pharynx and Nose, Brit. Med. Journ., Jul. 14, 56 (1923).
- PEYRILHE, Diss. Acad. de Cancro., Paris (1776), cit. EWING, Neoplastic Diseases, 2nd. Edn., 22 (1922).
- PFAHLER, Über die Sättigungsmethode in der Röntgentherapie tiefliegender maligner Geschwülste, Strahlenther., **25**, 597 (1927).
- PFAHLER, The value of the Röntgen Rays in the Diagnosis of Diseases of the Accessory Sinuses, The Laryngoscope, **26**, 1018 (1916).
- PHILIP, Journ. Amer. Med. Assoc., Mar. (1902).
- PICHLER, Zur Behandlung bösartiger Oberkiefergeschwülste, Arch. f. Klin. Chir., **167**, 769 (1931).
- POLLAK, Über die endothelialen Geschwülste der Nase und ihrer Nebenhöhlen, Arch. f. Laryngol., **25**, 383 (1911).
- PORTMANN en DESPONS, Considérations sur les Tumeurs Malignes du Massif Facial Supérieur, Rev. de Laryngol. Otol. Rhinol., **1**, 1 (1936).
- PREYSING, Handbuch der spez. Chir. des Ohres u. der oberen Luftwege, Katz, Preysing u. Blumenfeld, **3**, 232 (1913).

- PRICE, Malignant Tumours of the Nasal Mucous Membrane, *Journ. of Laryngol. & Otol.*, **50**, 153 (1935).
- QUICK, Malignant growths of the Nasal Sinuses and Nasopharynx, *Radiology*, **14**, 191 (1930).
- REMAK, cit. EWING, *Neoplastic Diseases*, 2nd Edn., 22 (1922).
- ROEGHOLT, Over de prognose en de therapie van de carcinomen der bovenkaaksholte, *Ned. Tijdschr. v. Geneesk.*, **1**, 2909 (1929).
- ROUGE, cit. ST. CLAIR THOMSON, *Diseases of the Nose & Throat*, 3rd Edn., 826 (1926).
- DE SANTI, Melanosarcoma of the Nasal Septum, *Brit. Med. Journ.*, Jan. 17 (1925).
- SAXÉN, *Path. anat. u. Klin. Studien über die primären von der Nasenkavität u. der angrenzenden Nebenhöhlen ausgehenden Papillome u. Karzinome*, *Acta Oto-Laryngol.*, **7**, fasc. 1 (1925).
- SCHIEFER, *Arch. f. Laryngol.*, (1897).
- SCHMIDTMANN, *Die Geschwülste der Nasenhöhle und Nebenhöhlen*, *Handbuch der spez. path. Anat. u. Hist.*, Henke u. Lubarsch, **3^I**, 216 (1928).
- SCHWARZ, *Frank. Zeitschr. f. Path.*, **49**, 247 (1936).
- SEBILEAU, cit. MARSCHIK, *Beitr. z. Anat. Physiol. Path. u. Ther. des Ohres, der Nase u. des Halses*, **7**, 332 (1914).
- SEIFERT, Denker u. Kahler, *Handb. d. Hals-Nasen-Ohrenheilk.*, **4**, 406 (1928).
- SEITZ en WINTZ, *Unsere Methode der Röntgen-Tiefentherapie und ihre Erfolge*, Urban u. Schwarzenberg, Berlin (1920).
- SENDZIAK, *Die malignen Tumoren der Nebenhöhlen und des Rachens*, *Arch. Internat. Laryngol.*, **35**, Nr. 2 (1913).
- SÉNO, Een groot kwaadaardig gezwel door melkinjecties tot verdwijning gebracht, *Geneesk. Tijdschr. v. Ned. Ind.*, **67**, 399 (1927).
- SERGENT, *Myxosarcom des fosses nasales*. Th. de Paris (1881), cit. KÜMMEL, *Heymann's Handbuch der Laryngol. u. Rhinol.*, **3**, 878 (1900).
- SONNENKALB, *Die Röntgendiagnostik des Nasen und Ohrenarztes*, 130 (1914).
- ST. CLAIR THOMSON, *Diseases of the Nose & Throat*, 3rd Edn., 232 (1926).
- TJOKRONEGORO, *Carcinoom der neusholte met multiple huidmetastases bij een Chinees*, *Ned. Tijdschr. v. Geneesk.*, **3**, 4792 (1930).
- TURNER, LOGAN *Diseases of the Nose, Throat & Ear*, 3rd Edn., 50 (1932).
- VIENNOIS, cit. DENKER, *Handb. d. Hals-Nasen-Ohrenheilk.*, **5**, 221 (1929).
- VIRCHOW, *Die Krankhaften Geschwülste*, (1863).
- WASSINK, *De behandeling van de kwaadaardige Gezwellen van de Bovenkaak en van het Zeefbeen*, *Ned. Tijdschr. v. Geneesk.*, **1**, 1201 (1936).
- WINCKLER, *Fortschritte auf dem Gebiete der Röntgenstrahlen*, (1901).

- WISHART, cit. MARSCHIK, Beitr. z. Anat. Physiol. Path. u. Ther. des Ohres, der Nase u. des Halses, **7**, 335 (1914).
- WOODMAN, Malignant Disease of the Upper Jaw, Brit. Journ. of Surg., (1923).
- YOUNG, cit. PRICE, Journ. of Laryngol. & Otol., **50**, 180 (1935).
- YOUNG en CHARTERIS, Tumour (Adamantinoma?) of the Antrum, Journ. of Laryngol. & Otol., **46**, 268 (1931).
- ZUPPINGER, cit. JONSSON, Acta Radiol., **15**, Fasc. 1, 1 (1934).
- ZUPPINGER, Wandlungen in Diagnostik u. Therapie der malignen Larynx- und Pharynxtumoren, Zeitschr. f. Hals-Nasen-u. Ohrenheilk., **28**, 514 (1931).
-