

Rotációs aterectomia alkalmazása krónikus teljes koronária-okklúzió katéteres revaszkularizációjában

Karácsonyi Judit, Nagy Ferenc, Sasi Viktor, Katona András, Ungi Imre

Szegedi Tudományegyetem, Általános Orvostudományi Kar, II. sz. Belgyógyászati Klinika és Kardiológiai Központ, Invazív Kardiológiai Részleg, Szeged

Levelezési cím:

Dr. Karácsonyi Judit, e-mail: judit.karacsonyi8@gmail.com

A krónikus teljes koronária-okklúziók perkután koronária-intervenciója az intervenció kardiológia dinamikusan fejlődő ága. Új technikák és eszközök megjelenése a sikerráta jelentős növelése mellett a komplikációk számát elfogadható mértékűvé csökkentették e komplex intervenciókban. Az okkludált ér vezetődróttal történő megnyitása a beavatkozás kudarcának leggyakoribb oka, azonban a ballonnal áthatolhatatlan, illetve nem tágítható meszes léziók jelentik az operátor számára a leginkább frusztráló helyzetet. Ezen léziók kezelésére alkalmazható, legelterjedtebben használt rotációs technikát mutatjuk be cikkünkben két esetben keresztül. Az első esetünkben korábban sikertelen, ballonnal áthatolhatatlan elzáródást revaszkularizáltunk rotációval sikeresen anterográd úton, míg második esetünkben ostialis teljes krónikus okklúziót nyitottunk meg retrográd úton anterográd rotációval kiegészítve. Mindkét esetben sikeres, szövődésmenyes rekanalizáció történt, igazolva azt, hogy a rotációnak krónikus teljes koronária-okklúzióban is fontos szerepe van a meszes léziók hatékony és biztonságos kezelésében.

Kulcsszavak: rotáció, krónikus teljes koronária-okklúzió (CTO)

Use of rotational atherectomy in chronic total occlusion percutaneous revascularization

Percutaneous revascularization of chronic total occlusions is a fast evolving field of interventional cardiology. Novel techniques and new tools have led to higher procedural success rates accompanied by acceptable risk in these complex interventions. Although failure to cross the lesion with a guide-wire remains the main cause of procedural failure, one of the most frustrating situations after successful intraluminal wiring is presented by balloon uncrossable and/or undilatable lesions mainly due to calcification. In our publication we discuss the most commonly used application to treat such lesions, rotational atherectomy highlighted by two cases. In the first case rotational atherectomy was used successfully for the antegrade recanalization of a balloon uncrossable chronic total occlusion. While in the second case a retrograde wired ostial chronic total occlusion was successfully passed antegrade by using a rotational atherectomy device. Both cases resulted in successful recanalization without any procedural complications, demonstrating the usefulness of rotational atherectomy as an important tool in percutaneous intervention of calcified chronic total occlusions with high success and low complication rates.

Keywords: rotational atherectomy, chronic total occlusion (CTO)

Bevezetés

A krónikus teljes koronária-okklúziók (CTO) jelenleg erre felkészült intervenció centrumokban az újabb technikáknak és algoritmusoknak köszönhetően eredményesen és relatíve biztonságosan revaszkularizálhatóak a megfele-

lően kiválasztott betegpopulációban (1). A rekanalizáció sikertelenségének leggyakoribb oka, hogy a vezetődrót nem tud keresztülhatolni a lézió. Szintén gyakori probléma a sikeres átjutást követően, hogy a speciális rekanalizáló drót ugyan keresztüljut az adott lézió, de ballon-

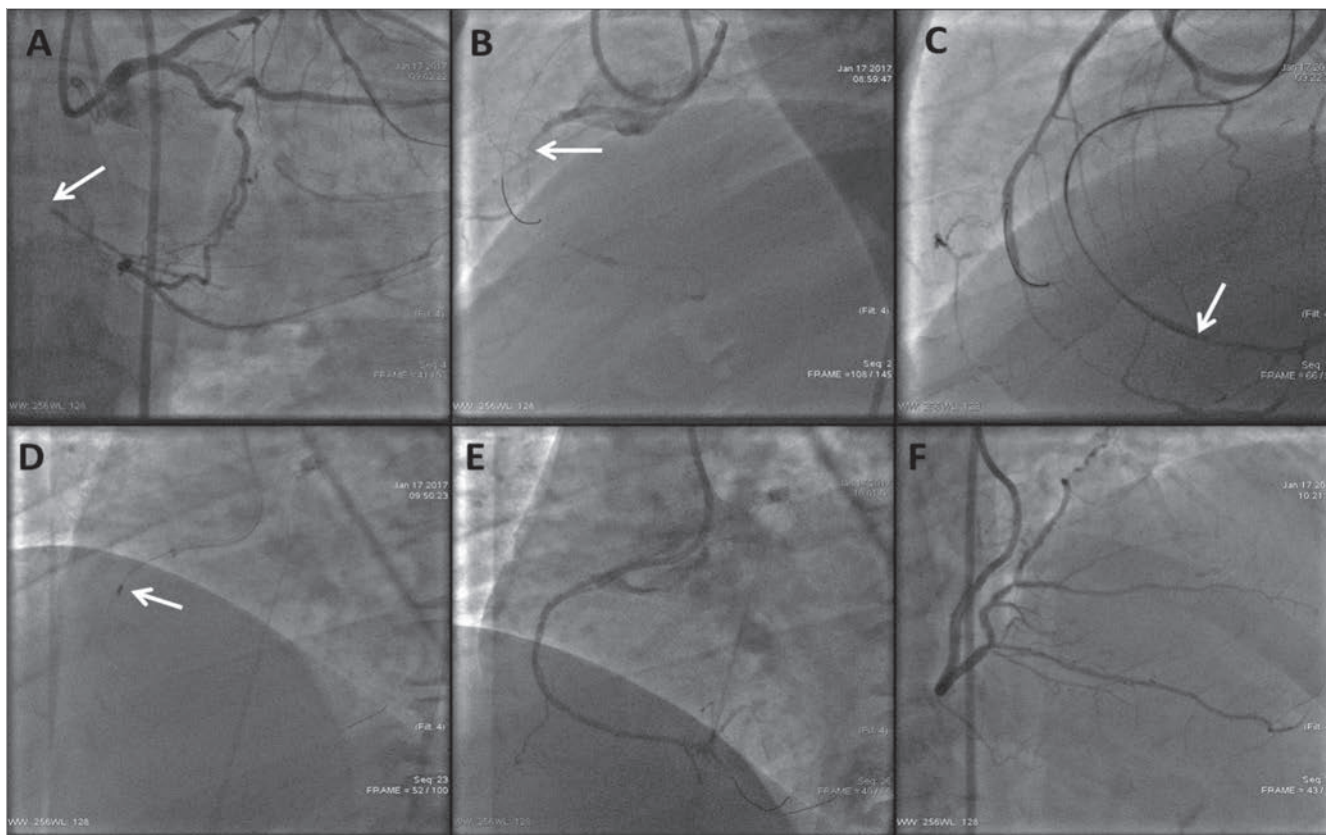
nal, illetve mikrokatóterrel az már nem követhető („balloon uncrossable lesion”) vagy ballonnal sikertelen a szűkület előtágítása („balloon undilatable lesion”) (2). Ezekre az esetekre olyan kezelési algoritmusok, illetve technikák állnak rendelkezésre, amelyek vagy a vezető katéter szupportjának növelésével (katéter extenziós technikák, horgonyzó ballon) vagy a plakk modifikációjával segítenek növelni a penetrációs erőt. A plakk morfológiáját módosító leggyakrabban használt technikák: a plakk irányított disszekciója alacsony átmérőjű ballonokkal („grenadoplasty”), különböző mikrokatóterek használata, illetve a rotabláció, lézeres angioplastika és újabban az orbitális atereectomia (3). Jelen cikkünkben e technikák közül a rotációs atereectomiát ismertetjük két esetben keresztül krónikus teljes koronária-okklúzió rekanalizációja során.

Esetismertetés

1. eset

Az 56 éves férfi beteg kórelőzményében hipertenzió, hyperlipidaemia, 1998-ban konzervatív úton kezelt hátsófalú miokardiális infarktus szerepelt. 2015-ben progresszív, (CCS2-3) effort anginás panaszok miatt kezdődött invazív kivizsgálása. Ekkor koronarográfia során

szignifikáns kétér-betegség igazolódott: jó retrográd keringés mellett krónikusan okkludált jobb koronária (CD) és szignifikáns ramus descendens anterior (RDA)-diagonális ág bifurkációs szűkület. Szívsebészeti konzultációt követően a kollaterális keringést szolgáltató RDA szignifikáns szűkületének tágítása történt két gyógyszerkibocsátó stent beültetésével, jó eredménnyel. Perzisztáló panaszok miatt, második ülésben a jobb koszorúér krónikus elzáródásának megnyitási kísérlete következett sikertelen eredménnyel. Ezt követően vettük fel a beteget a Szegedi Tudományegyetem Invazív Kardiológiai Részlegére ismételt rekanalizációs kísérlet céljából. Jobb femoralis artériás punkciót követően Launcher 7F bal Amplatz 1.0 (Medtronic, USA) katéterrel kanuláltuk a jobb koronária-szájadékot. Corsair (Asahi Intecc, Japán) mikrokatóter szupportjával Gaia 2 (Asahi Intecc, Japán) dróttal anterográd irányban a disztális valódi lumenbe jutottunk. A szűkületen sem a mikrokatóterrel, sem alacsony profilú monorail ballonnal nem tudtuk átjutni a lézió proximalitásában végzett előtágítások ellenére. Ezért a Gaia 2 drót által kialakított csatornán keresztül RotaWire Floppy (Boston Scientific, USA) vezetődrótot jutattunk az ér disztális szakaszába és 1,5 mm-es RotaLink Exchangeable Burr



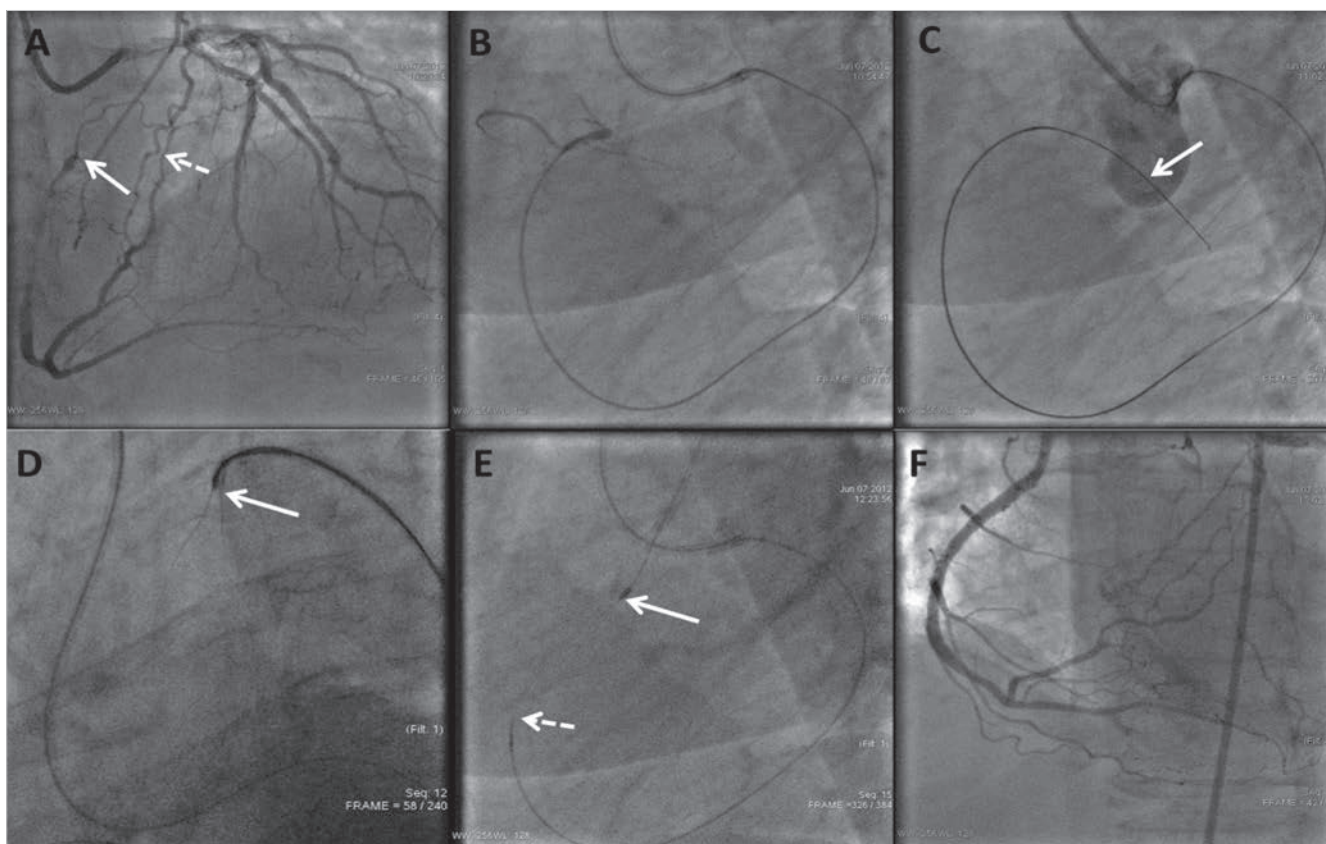
1. ÁBRA. A jobb koszorúér krónikus elzáródásának anterográd megnyitása rotablációval. **A:** Retrográd töltés, amely magasan visszatelődő elzárt jobb koronáriát ábrázol. A nyíl a disztális sapka magasságát jelöli. **B:** Ugyanezen nézet anterográd töltéssel. A nyíl a proximális sapkát mutatja. **C:** Gaia 2 drót (fehér nyíl) a disztális lumenben. **D:** RotaWire Floppy drót csere után sikeres rotabláció 1,5 mm-es RotaLink Exchangeable Burr katéterrel (fehér nyíl). **E:** Anterográd keringés megindulása rotabláció és további sikeres ballondilatáció után. **F:** Záró angiográfia stentimplantáció után

katéterrel (Boston Scientific, USA) a szűkületen átjutva sikeres rotablációt végeztünk. Ezután a ballonkatéterek könnyen átjutottak a lézió, majd előtágítások után a hosszan diffúzan beteg szegmenst összesen 78 mm gyógyszerkibocsátó stenttel fedtük (1. ábra).

2. eset

Az 75 éves nőbeteg kórelőzményéből hipertenzió, 2-es típusú diabétesz, 1. stádiumú veseelégtelenség és kétoldali tüdőembolizáció emelendő ki. Nyugalmi fulladás, minimális terhelésre jelentkező angina (CCS3-4) miatt végzett koronarográfia a CD eredésének krónikus teljes okklúzióját igazolta meszes környezetben, elsősorban a ramus circumflexus (Cx) által adott epikardiális kollaterálison keresztül, az ostiumig érő retrográd telődés mellett. Szívultrahang-vizsgálata mérsékelten csökkent balkamra-funkciót mutatott körülírt falmozgászavar nélkül. A fenti kivizsgálást követően vettük fel a beteget rekanalizációs kísérlet céljából intézményünkbe. Jobb femoralis artériás punkciót követően 7F EBU 4 Launcher (Medtronic, USA) katéterrel kanuláltuk a bal koronária-szájadékot. Tekintettel az ostialis okklúzióra retrográd technika mellett döntöttünk. Fielder FC

(Asahi Intecc, Japán) vezetődrótot juttattunk Corsair (Asahi Intecc, Japán) mikrokatóter szupportjával a Cx epikardiális kollaterálison keresztül az okklúzió magasságáig. Az elzáródáson ConfianzaPro 12 (Asahi Intecc, Japán) vezetődróttal jutottunk át retrográd irányban a disztális sapka punkciója után, amelyet követően mind a drótot, mind a mikrokatótert az aortába vezetjük. A ConfianzaPro 12 drótot polimerrel burkolt WhisperLS (Abbott, USA) vezetődróra cseréltünk, majd ezt AndreSnare (Andramed, Németország) lasszó segítségével 7F JR4 Launcher (Medtronic, USA) katéterbe húztuk. Végül, mivel a beavatkozás idején még specializált externalizációs drót nem állt rendelkezésre (RG3, Asahi Intecc, Japán), mikrokatóteren keresztül a drótot RotaWire ES 350 mm-re (Boston Scientific, USA) cseréltük és externalizáltuk. A drót floppy részét steril ollóval elvagtuk majd 1,5 mm-es RotaLink Exchangeable Burr katéterrel (Boston Scientific, USA) a meszes ostiumban sikeres rotablációt végeztünk. Ballonos előtágítást követően egy kissé disztálisabban ábrázolódnó szignifikáns szűkületet is áthidalva az ostiumig a léziót 2 darab összesen 58 mm hosszú gyógyszerkibocsátó stenttel fedtük (2. ábra).



2. ÁBRA. A jobb koszorúér ostialis krónikus elzáródásának retrográd megnyitása rotablációval. **A:** Retrográd töltés, amely magasan visszatelődő aorto-ostialis pozícióban (fehér nyíl) elzárt jobb koronáriát ábrázol. A fehér szaggatott nyíl a CX epikardiális kollaterálist jelöli. **B:** Retrográd töltés mikrokatóteren keresztül sikeres retrográd kollaterális átjutást követően. **C:** Aortába jutás ConfianzaPro (fehér nyíl) vezetődrót. **D:** WhisperLS vezetődrót-csere majd elfogása AndreSnare lasszóval (fehér nyíl). **E:** Mikrokatóteren keresztül RotaWire ES 330 mm csere, majd sikeres anterográd rotabláció 1,5 mm-es RotaLink Exchangeable Burr-katóterrel (fehér nyíl) a mikrokatóter visszahúzása után (fehér szaggatott nyíl). **F:** Záró angiográfia stentimplantáció után

Megbeszélés

A bemutatott két esetben, egy anterográd, illetve egy retrográd CTO perkután koronária-intervenciója (PCI) kapcsán szemléltettük a rotabláció jelentőségét. Az extrém meszes lézió ballonnal mindkét esetben áthatolhatatlannak bizonyult. A rotációs atereotomia e speciális alkalmazásáról jelenleg kevés irodalmi adat áll rendelkezésünkre. A ballonnal áthatolhatatlan léziók a CTO kb. 6-9%-át képezik az egy centrumos, illetve több centrumos vizsgálatok eredményei alapján (2–4). Irodalmi adatok szerint a léziók rezisztenciájának hátterében a léziók komplex morfológiai sajátosságai, a kifejezett meszesedés állhatnak (5). A megoldást többek között a különböző plakkmodifikációs technikák jelenthetik, amelyek egyik tradicionális képviselője a rotablátor.

Pagnotta és munkatársai vizsgálatában 5%-ban használta a rotablációt CTO PCI-ben (4). *Azallini és munkatársai* nemrég publikált vizsgálatában 3,5%-ban alkalmazott rotablációt, az előfordulási arány csökkenése a két vizsgálat között valószínűleg az egyéb technikák és eszközök fejlődésével magyarázható (6). Szegeden a rotablációt 2,9%-ban alkalmaztuk CTO PCI-ben, relatíve alacsony arány egyik oka ezen eszköz Magyarországi finanszírozásának hiánya.

Technikai háttér: a gyémánttal bevont oliva (burr) 1,25 mm és 2,5 mm közötti méreteken elérhető, speciális vezetődróton alkalmazandó. Használata során 135 000–180 000/perc fordulatszámokon mikropartikelumokat ablál a meszes plakk felszínéről, amelyeket a fagocita rendszer távolít el és így a léziót ballonnal átjárhatóvá, tágíthatóvá teszi. Rotabláció során „rotablációs koktél” használata javasolt (verapamil, nitrát, heparin fiziológias sóoldatban) (7). CTO-ban végzett rotabláció speciális technikai megfontolásai közül kiemelendő a kisméretű 1,25-1,5 mm-es burr választása, az elakadás valószínűségének csökkentésére, hiszen ezen esetekben a plakkmodifikáción és nem a lumen ablációján van a hangsúly. Problémát jelenthet a speciális vezetődróra történő csere is mikrokatéterrel át nem járható léziók esetén. Ilyen esetekben a lézióba „wedge” pozícióba helyezett mikrokatéteren keresztül a már korábban kialakított csatornán keresztül jó sikerarányal tudunk átjutni a speciális vezetődróttal is. Ennek sikertelensége, illetve a pozícióvesztés elkerülésére már eleve alkalmazhatjuk a „RASER” technikát is. Ez a kifejezés a lézer-aterectomia és a rotabláció kombinációját jelenti. E technika alkalmazása során először hagyományos CTO-drótra vezetett lézerkatéter (Spectranetics, USA) segíti a mikrokatéter és a rotablációs vezetődrót átjutását az okklúzió, amelyen ezt követően a rotabláció elvégezhető (8). Retrográd CTO megnyitási technika alkalmazása esetén, anterográd drót passzálás kivitelezhetőségének hiányában externalizációt nagyobb nehézségek árán, de magával a RotaWire-rel is végezhetünk lehetőséget teremtve a RotaWire elejének levágását követően az anterográd rotablációra.

A rotabláció számos előnye mellett meg kell említenünk, hogy költségei magasak, a technika elsajátításához speciális tréning és tapasztalat szükséges, illetve, hogy az eszköz csak saját dedikált vezetődrótján alkalmazható. Tapasztalt kézben is előfordulhatnak ritkán potenciálisan súlyos komplikációk: a burr elakadása, AV-blokk, bradycardia, perforáció, disszekció és mikroembolizáció következtében átmenetileg vagy tartósan lassult koronária-áramlás (7). Korábban az ideiglenes pacemaker alkalmazása jobb koronária rotablációja során az európai irányelvek szerint ajánlott volt, azonban jelenleg tapasztalt centrumokban az operatórok ezt ritkán alkalmazzák, mivel a tranzien AV-blokk az esetek jelentős részében spontán vagy gyógyszeresen jól kezelhető. Mindezek mellett irodalmi adatok alapján a rotablációval kombinált CTO-revaszkularizáció szövődésményrátája nem magasabb a hagyományos CTO technikákhoz képest (6).

Következtetések

Összegzésként a teljes krónikus koronária-elzáródások perkután kezelése során újabb és újabb eszközök, technikai megoldások kerülnek előtérbe, azonban fenti két esetünk azt példázza, hogy olyan régi eljárásoknak, mint a rotabláció jelenleg is fontos szerepe lehet a meszes CTO-léziók hatékony és biztonságos kezelésében.

Irodalom

1. Christopoulos G, Menon RV, Karpaliotis D, et al. The efficacy and safety of the “hybrid” approach to coronary chronic total occlusions: insights from a contemporary multicenter US registry and comparison with prior studies. *J Invasive Cardiol* 2014; 26(9): 427–432.
2. Patel SM, Pokala NR, Menon RV, et al. Prevalence and treatment of „balloon-uncrossable” coronary chronic total occlusions. *J Invasive Cardiol* 2015; 27(2): 78–84.
3. Karácsonyi J, Karpaliotis D, Alaswad K, et al. Prevalence, indications and management of balloon uncrossable chronic total occlusions: Insights from a contemporary multicenter US registry. *Catheter Cardiovasc Interv* 2017; 90(1): 12–20.
4. Pagnotta P, Briguori C, Mango R, et al. Rotational atherectomy in resistant chronic total occlusions. *Catheter Cardiovasc Interv* 2010; 76(3): 366–371. doi: 10.1002/ccd.22504
5. Topaz O. CTO revascularization: Obstacles and options in balloon nonpenetrable lesions. *Catheter Cardiovasc Interv* 2017; 90(1): 21–22. doi: 10.1002/ccd.27167
6. Azzalini L, Dautov R, Ojeda S, et al. Long-term outcomes of rotational atherectomy for the percutaneous treatment of chronic total occlusions. *Catheter Cardiovasc Interv* 2017; 89(5): 820–828. doi: 10.1002/ccd.26829
7. Barbato E, Carrie D, Dardas P, et al. European expert consensus on rotational atherectomy. *EuroIntervention* 2015; 11(1): 30–36. doi: 10.4244/EIJV1111A6
8. McKenzie DB, Talwar S, Jokhi PP, et al. How should I treat severe coronary artery calcification when it is not possible to dilate a balloon or deliver a RotaWire? *EuroIntervention* 2011; 6(6): 779–783. doi: 10.4244/EIJV616A132