

Időskori szeméremcsonttörések, okkult hátsó gyűrű sérülések vizsgálata

DR. GÁRGYÁN ISTVÁN¹, DR. CSONKA ÁKOS¹, DR. KÓSZÓ BALÁZS¹,

DR. VÁGI ZSOLT¹, DR. BERÉNYI ZSOLT², DR. VARGA ENDRE¹

Érkezett: 2014. november 27.

ÖSSZEFOGLALÁS

A várható élettartam növekedése miatt, a traumatológusok egyre gyakrabban szembesülnek az osteoporoticus törésekkel. Ezek a törések kis energia hatására, vagy akár spontán is létrejöhetnek. Medencegyűrű sérüléskor általában nagy energiájú traumára gondolunk, ami lehet közúti baleset, magasból leesés stb. következménye. Az időskori medencegyűrű törések azonban jellemzően kis energiájú sérülések. Spontán vagy minimális traumára, osteoporosis mellett is létrejöhetnek. A primer vizsgálat során készült röntgenfelvételen általában az elülső gyűrűtörés kerül kimutatásra. Az időskori elülső gyűrűtöréseket gyakran „jóindulatú” törésként említik, amelyek kezelése konzervatív: ágynyugalom, fájdalomcsillapítás, LMWH, aktív-passzív gyógytorna, korai mobilizálás. A legújabb szakirodalom az elülső gyűrűtörés mellett kialakult hátsó gyűrűsérülés előfordulását vizsgálja. Ennek a kérdésnek az ismételt aktualitását az osteoporoticus törések jobb megértése és a radiológiai képalkotó eljárások szenzitivitásának növekedése adja. A medence hátsó gyűrű sérülése nehezen felismerhető, diagnosztizálása, stabilitásának meghatározása, a műtéti indikáció felállítása mind a mai napig szakmai viták tárgyát képezi. A radiológiai kép és a klinikai vizsgálat együttesen határozza meg a kezelési stratégiát, amely a konzervatív kezeléstől a minimál invazív technikákon át, esetleg a bonyolult sebészi rekonstrukciók között változhat.

Kulcsszavak: *Időskor; Medencetörés; Osteoporosis; Sacrum törés; Szeméremcsonttörés; Töréskezelés;*

I. Gárgyán, Á. Csonka, B. Kószó, Zs. Vági, Zs. Berényi, E. Varga: Investigation of occult, dorsal pelvic ring fractures associated with pubic bone fractures in the elderly

Due to the increasing life expectancy, orthopaedic surgeons are more and more often confronted with osteoporotic fractures. These kinds of fractures are the result of a low-energy trauma or they may even occur spontaneously. Pelvic ring injuries usually draw our attention to high-energy trauma, such as traffic accidents or falling from height. However, in case of pelvic ring fractures of the elderly, the injury is usually the result of low-energy trauma. Fractures can also occur spontaneously or can be a result of minimal trauma accompanying osteoporosis. Imaging studies performed during the primary examination usually reveal fractures of the anterior ring. These anterior ring fractures are commonly referred to as „benign”, the treatment being conservative, including bed rest, analgesia, administration of LMWH, active-passive physical therapy and early mobilization. The latest literature investigates the occurrence of posterior ring injuries accompanying anterior ring fractures. The renewed interest in this particular field is the result of the better understanding of osteoporotic fractures and the rising sensitivity of imaging studies. Posterior ring injuries remain hard to recognize. Diagnostic criteria, evaluation of the stability, and the indication of surgical intervention is still a sensitive issue in the field of fracture care. Radiological evaluation and physical findings determine the type of care, ranging from conservative therapy to minimal invasive techniques or complicated surgical reconstructive methods.

Key words: *Aged; Fracture fixation – Methods; Fractures, bone – Radiography; Osteoporosis – Complications; Pelvic bones – Injuries; Pubic bone – Injuries; Sacrum – Injuries;*

BEVEZETÉS

A fejlett országokban a növekvő átlagéletkor, az idős személyek számának emelkedése, valamint az időskori traumás események megszokozódása rendkívül nagy terhet ró az egészségügyi ellátó rendszerre (2). Az idősök egy része igen aktív életet él, azonban többségük egy vagy több betegségtől szenved. Ezen betegségek egy része, vagy a betegség miatt szedett gyógyszerek elesésre hajlamosítanak, így fokozva a törési kockázatot. Ezek a betegek kevésbé aktívak, segítségre van szükségük, esetleg ágyhoz kötöttek. A funkcionális igényeik ennek megfelelően alacsonyak, de a mindennapi élethez szükséges mobilitásra, a személyes higiénia fenntartására nekik is szükségük van. A magas életkor, a csökkent fizikai aktivitás és a D-vitamin hiány összefügg az osteoporosis kialakulásával (5). Ennek következtében a proximalis femur, a proximalis humerus, a radius distalis vég, a csigolyatest törések és az egyéb alacsony energiájú sérülések száma ugrásszerűen megnövekszik (3, 4, 6). Hasonlóképpen az elülső medencegyűrű törések incidenciája is emelkedik (12). Az időskori medencegyűrű törések jellemzően kis energiájú sérülések, spontán vagy minimális traumára jönnek létre. A spontán, kimutatható trauma nélkül létrejövő töréseket nevezük inkomplett töréseknek. A primer vizsgálat során készült röntgenfelvételeken általában az elülső gyűrűtörés kerül kimutatásra, mivel a sérülés mechanizmusa alapján csípőtáji törésre gondolunk (7), azonban az elülső gyűrűsérüléshez számos esetben a medenceöv hátsó ívén is társulhat törés. A törés mellett sérülhetnek a sacrospinus és sacrotuberosus szalagok is. Fontos leszögezni, hogy a szalagsérülések főleg a fiatalabb korosztályra jellemzőek, idős korban inkább a törés a jellemző. (14). A medence hátsó gyűrűsérülése nehezen felismerhető a hagyományos röntgenfelvételeken, még akkor is, ha kiegészítő inlet, outlet felvételeket is készítünk. A pontos diagnózis felállításához vékony szeletes CT vagy MRI vizsgálat szükséges (8, 11). A törés stabilitásának meghatározása és a műtéti indikáció felállítása a radiológiai kép és a klinikai vizsgálat alapján történik. Klinikánkon a törések osztályozását a nemrég megjelent Rommens beosztás (10) alapján végezzük,

amely nagy segítséget nyújthat a kezelési terv felállításában.

ANYAG ÉS MÓDSZER

Klinikánkon prospektív vizsgálatot folytattunk az időskori szeméremcsont törések okkult medencegyűrű sérülésének felismerése, stabilitásuk megítélése, és hosszú távú kezelése tekintetében. Jelen közleményünkben a 2013. június 1. és 2014. február 28. közötti időszakban klinikánkra felvett kis energiájú időskori szeméremcsont törött eseteit elemezzük. A primeren készült csípő és AP medence röntgenfelvételeken észlelt os pubis törés esetén a vizsgálatokat minden esetben kiegészítettük a sérülés napján, vagy az azt követő napon inlet és outlet medence felvételekkel és vékony szeletes CT vizsgálattal.

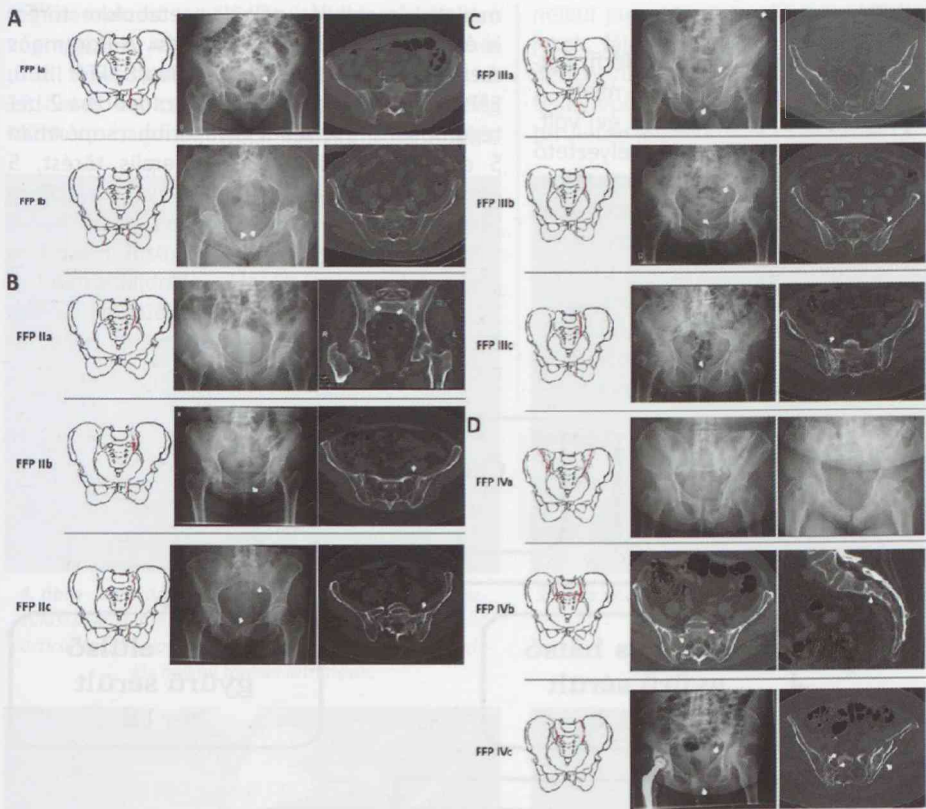
A vizsgálatba való bevonási kritériumok

- 65 év feletti életkor
- felvételt os pubis törés diagnózisa
- izolált kis energiájú medencetrauma vagy osteoporoticus törések
- kooperáló beteg

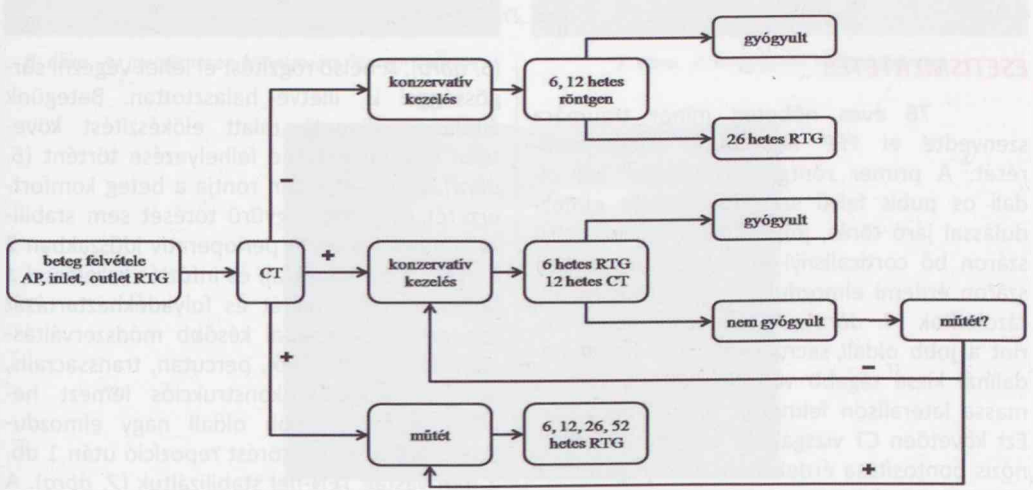
Kizárási kritériumok

- 65 év alatti életkor
- polytraumatizált beteg
- szепtikus állapotú beteg
- olyan súlyos társbetegségek, amelyek más osztályra való elhelyezést igényelnek
- nem kooperáló beteg

A töréseket Rommens szerint osztályoztuk (1. ábra) és az általunk kidolgozott algoritmus szerint kezeltük (2. ábra) és utánkövettük. Az FFP I (Fragility Fractures of the Pelvis) csoportba a medence izolált elülső gyűrű sérülései tartoznak. Az FFP II csoportba a nem diszlokált hátsó gyűrű sérülések, az FFP III csoportba a diszlokált unilaterális hátsó gyűrű sérülések, míg az FFP IV csoportba a diszlokált bilaterális hátsó gyűrű sérülések tartoznak. A hagyományos röntgenfelvételekkel kimutatott törések esetén a 12. héten is röntgennel kontrolláltuk a betegeket, míg a csak CT-vel kimutatott törések esetén a kontroll is CT vizsgálattal történt. Hosszabb távú utánkövetésre még nem volt módunk, ezen eredményekről a későbbiekben szeretnénk beszámolni.



1. ábra A medencegyűrű törések Rommens által leírt besztása; FFP: Fragility Fractures of the Pelvis

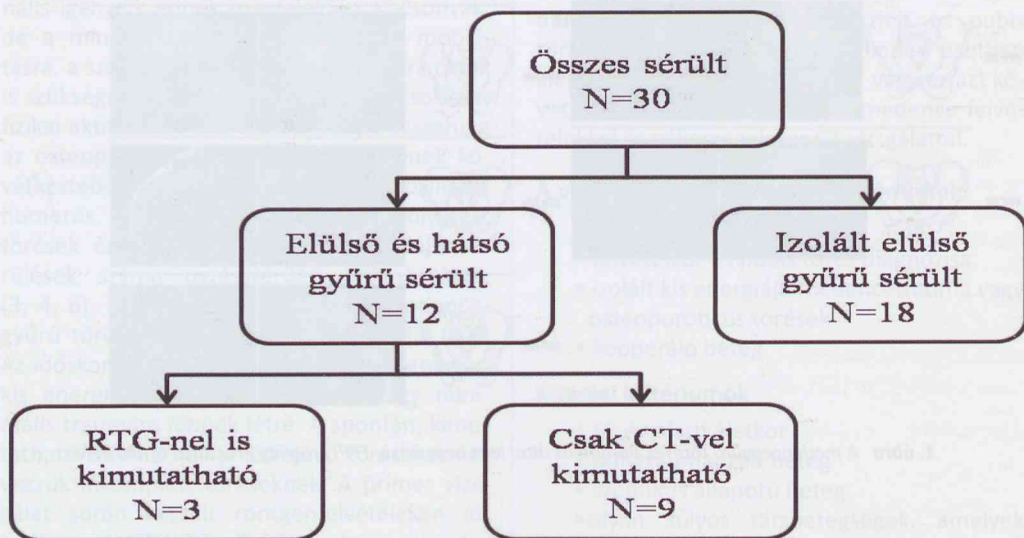


2. ábra Algoritmus az osteoporoticus medencetörések ellátásához

EREDMÉNYEK

A vizsgált időszakban 29 nőt és 1 férfit vettünk fel osztályunkra os pubis törés miatt. A betegek átlagéletkora 81 év (65–91 év) volt. Egy esetben sem láttunk életet veszélyeztető haemodinamikai instabilitást. Minden esetben keresztcsonttáji és inguinális régióra lokalizálódó fájdalmak vezették a tüneteket. A 30 beteg közül vékony szeletes medence CT vizsgálattal 12 esetben (40%) találtunk hátsó gyűrűsérülést, míg a hagyományos röntgenfelvételeken csak 3 esetben (10%) tudtuk a törést kimutatni (3. ábra). Két esetben a medence törés

mellett elmozdulás nélküli acetabulum törést is észleltünk a CT vizsgálat során. A Rommens szerinti besorolás alapján FFP Ia 18, FFP IIb 8, FFP IIIb 1, FFP IIIc 1, és FFP IVc csoportba 2 betegünk került. A két leggyakoribb csoportban 5 esetben sacrum massa lateralis törést, 5 esetben sacro-iliacalis törést vagy vacuum phenoment észleltünk. A vizsgált időszakban a felismert hátsó gyűrűtörések közül 1 esetben végeztünk műtétet jelentős instabilitás miatt. A 12. héten végzett kontrollvizsgálatokon minden esetben a panaszok megszűnését és teljes radiológiai gyógyulást észleltünk.



3. ábra Eredményeink

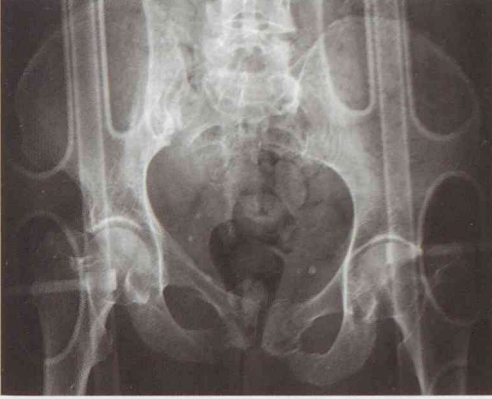ESETISMERTETÉS

76 éves nőbeteg minor traumára szenvedte el FFP IIIc típusú medencetörését. A primer röntgenfelvételeken bal oldali os pubis felső száron minimális elmozdulással járó törés, jobb oldali os pubis felső száron bő corticalisnyi diszlokációval, az alsó száron érdemi elmozdulás nélküli törések ábrázolódtak (4. ábra). A radiológiai lelet szerint a jobb oldali sacroiliacalis rés az ellenoldalinál kissé tágabb volt, mellette a sacrum massa lateralis felmerült törés lehetősége. Ezt követően CT vizsgálatot végeztünk a diagnózis pontosítása érdekében, amely igazolta a sacrum jobb oldali massa lateralisnak törését, illetve az L5-ös csigolya jobb oldali processus transversus jelentős elmozdulással járó törését

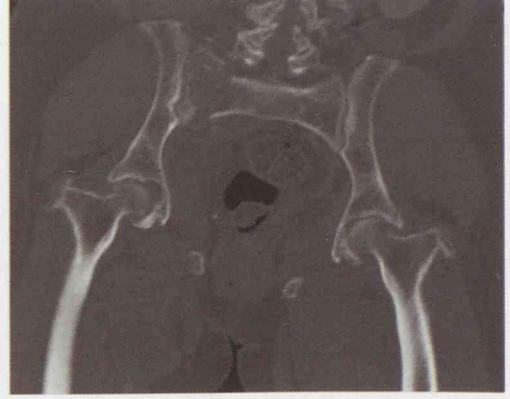(5. ábra). A belső rögzítést el lehet végezni sürgősséggel is, illetve halasztottan. Betegünk általános állapota miatt előkészítést követően fixateur externe felhelyezése történt (6. ábra), amely azonban rontja a beteg komfortérzetét és a hátsó gyűrű törését sem stabilizálja megfelelően. A perioperatív időszakban 2 E vvt massa adásával, és infúziós kezeléssel a beteg haemostatusát és folyadékháztartását rendeztük. Öt nappal később módszerváltásként hátsó feltárásból, percutan, transsacralis, áthidaló jellegű rekonstrukciós lemezt helyeztünk fel. A jobb oldali nagy elmozdulással járó os pubis törést repozíció után 1 db. 2 mm vastag TEN-nel stabilizáltuk (7. ábra). A posztoperatív szak zavartalanul telt. Gyógytornász irányításával aktív-passzív tornát végzett,

segédeszközzel mobilizáltuk, jobb oldali alsó végtagjának részterhelése mellett. A 6. hét után teljes testsúlyterheléssel közlekedett. A 12 hetes kontrollvizsgálat során mankót még időnként használt, de többnyire segédeszköz

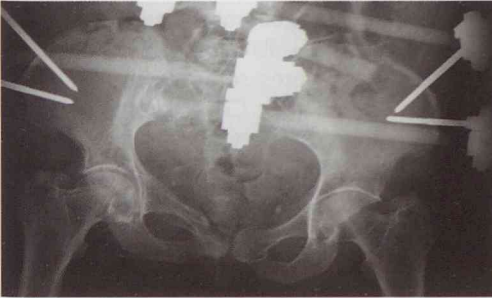
nélkül járt. Mindkét oldali csípőmozgások teljesek, fájdalomtalanok voltak. Klinikailag a medencegyűrű stabil, radiológiailag az átépülés teljes volt. A fizikális vizsgálat során a sacrum területén jelzett kisfokú fájdalmat (8. ábra).



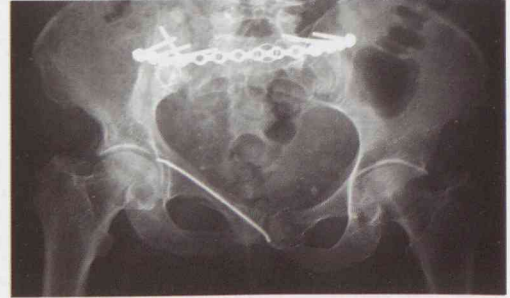4. ábra Bal oldali os pubis felső szár minimális elmozdulással járó törése, a jobb oldali os pubis felső szár bő corticalisnyi diszlokációval, az alsó szár érdemi elmozdulás nélküli törései láthatóak.



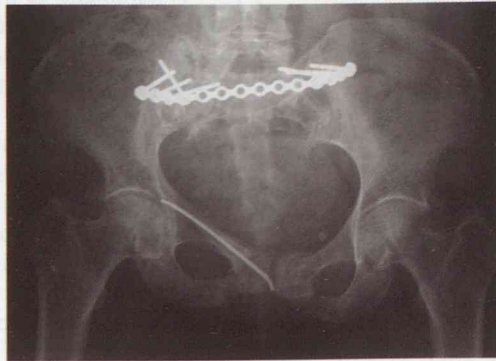
5. ábra A sacrum jobb oldali massa lateralisának törése igazolódott CT vizsgálattal



6. ábra Az ideiglenesen felhelyezett fixateur externe



7. ábra Posztoperatív röntgenfelvétel



8. ábra 12 hetes kontroll röntgenfelvétel a törések gyógyulását követően

Az osteoporoticus töréseket gyakran nehéz diagnosztizálni és kezelni. Az időskori csípő és medencetáji törések száma évről évre növekszik. Ezen életkorban észlelt szeméremcsont-töréseket minimális erőbehatások, kis energiájú sérülések okozzák. Ezek a törések, ellentétben a nagy energiájú medenceövet ért sérülésekkel, új spektrumot képviselnek mind a diagnosztikát, mint az ellátást illetően. Az időskori osteoporoticus medencetöréseket a csontos struktúrák sérülése jellemzi, mivel a kis erőbehatásra a vastag dorsalis sacrotuberalis, sacroiliacalis és sacrospinalis szalagok nem sérülnek, ellentétben a fiatalkori, nagy energiájú sérülésekkel. A korábban használt Tile (9) és Young–Burgess (1) klasszifikációk ezért nem alkalmasak az osteoporoticus időskori medence törések beosztására. Tanulmányunkban ezért a nemrégén publikált Rommens beosztást alkalmaztuk, amely kifejezetten a kis energiájú, osteoporoticus, időskori medence sérülések klasszifikációjára, terápiás javaslatok felállítására alkalmas. Az első csoportba (FFP I) az izolált elülső gyűrűsérülések tartoznak. A második csoportba (FFP II) tartoznak az izolált sacrumtörések, illetve ezek kombinációja elülső gyűrűsérüléssel, amelyek kisméretű hátsó instabilitással társulnak. A harmadik csoportot (FFP III) az elülső gyűrűsérüléssel társuló minimális diszlokációval járó unilaterális hátsó instabilitással járó sérülések alkotják. A negyedik csoportba (FFP IV) a kétoldali hátsó instabilitással járó sérülések tartoznak. Az I. típusú elváltozások nem igényelnek sebészi kezelést. A II. típusú elváltozások esetén percutan csavaros rögzítés végezhető. A III. csoportba tartozó elváltozások feltárást és belső rögzítést igényelnek. A IV-es típusú sérülések esetén az osteosynthesis mellett iliolumbalis stabilizálás kombinációja is szóba jön. A hátsó medencegyűrű töréseinek felismerése nem könnyű, mivel a betegek rendszerint elesés kapcsán csípőtáji sérülés gyanújával kerülnek a baleseti ambulanciára, ahol a csípőről készült röntgenfelvételek mutatják az os pubis törését. A törést nem kísérik haemodinamikai instabilitás tünetei, bár a szakirodalomban olvashatunk masszív vérzéssel járó os pubis törések esetéről is (13).

Az időskori szeméremcsonttöréseket korábban rutinszerűen konzervatívan ágynyugalommal, irányított gyógytornával és fájdalomcsillapítókkal kezeltük, azonban a felismert szeméremcsonttörések gyakran társulnak nehezebben felismerhető hátsó gyűrűsérülésekkel, amelyek állandósuló keresztcsonttáji fájdalommal, nem javuló járásnehezítettséggel társulhatnak. A pontos diagnózishoz AP, inlet és outlet medence felvételek szükségesek, azonban ezek negatív esetben nem zárják ki a hátsó gyűrű sérülését. CT és/vagy MRI vizsgálat készítése segíthet a diagnózis felállításában és pontosításában. Anyagunkban a pozitív eseteknek csak a 25%-a (3/12) volt igazolható a röntgenfelvételeken, míg a törések 75%-a (9/12) csak CT-vel volt kimutatható. Ezen eredményeink alapján egyértelmű, hogy amennyiben nem gondolunk az időskori osteoporoticus hátsó gyűrűsérülés lehetőségére, az os pubis törések 40%-ában (12/30) nem kerül diagnosztizálásra a komplexebb sérülés. A nemzetközi irodalom ajánlása alapján a felismert törések hosszabb utánkövetést igényelnek az esetleges másodlagos elmozdulások, állízületek kialakulásának megelőzése miatt. Az utánkövetés során problémát okoz, hogy a primeren csak CT-vel kimutatható törések esetén a törésátépülés is csak CT-vel kontrollálható. Ez jelentős anyagi megterhelést okoz az ellátó intézménynek. Ezért elsődleges a fizikális vizsgálat, és fájdalom esetén CT kontroll készítése szükséges a törésgyógyulás megítélésére. A beteg panaszmentessége esetén ennek elvégzését nem tartjuk indokoltnak, mivel sacrum állízület ritkán alakul ki.

A Rommens és munkatársai által megalkotott osztályozási rendszer jól alkalmazható az osteoporoticus törések esetén a kezelési terv felállításában. A műtéti ellátás során a törés típusának megfelelő módszert kell alkalmaznunk, hogy minél stabilabb rögzítést érjünk el, lehetővé téve az idős sérült számára a lehető leggyorsabb mobilizációt. Előtérbe kell helyeznünk a minél kisebb megterhelést okozó minimál invazív eljárásokat. Ugyanakkor nagy problémát jelent az implantátumok elégtelen rögzülése az osteoporoticus csontokban. Fentiek miatt a jövőben valószínűleg új műtéti eljárások kerülhetnek előtérbe, amelyek jobban megfelelnek az elvárásoknak. Eredményeink

alapján megállapíthatjuk, hogy elülső medencegyűrű törés esetén nem elégséges a háromirányú medence röntgenfelvétel (AP, inlet, outlet) készítése, hanem vékony szeletes CT vizsgálat és lehetőség szerint 3D rekonstrukció

készítése is szükséges. Krónikus, trauma nélküli alsó hátfájdalom miatti járásképtelenségénél is jusson eszünkbe CT vizsgálat végzése az inkomplett törések kizárása céljából.

IRODALOM

- Burgess A. R., Eastridge B. J., Young J. W., Ellison T. S., Poka A., Bathon G.H., Brumback R.J.: Pelvic ring disruptions: effective classification system and treatment protocols. *J. Trauma*, 1990. 30. (7): 848-856.
- Chandra A., Gruber J., McKnight R.: Patient cost-sharing and hospitalization offsets in the elderly. *Am. Econ. Rev.* 2010. 100. (1): 193-213.
- Cheng S. Y., Levy A. R., Lefavre K. A., Guy P., Kuramoto L., Sobolev B.: Geographic trends in incidence of hip fractures: a comprehensive literature review. *Osteoporos Int.* 2011. 22. (10): 2575-2586.
- Dhanwal D. K., Dennison E. M., Harvey N. C., Cooper C.: Epidemiology of hip fracture: Worldwide geographic variation. *Indian J. Orthop.* 2011. 45. (1): 15-22.
- Hernlund E., Svedbom A., Ivergård M., Compston J., Cooper C., Stenmark J., McCloskey E. V., Jönsson B., Kanis J. A.: Osteoporosis in the European Union: a compendium of country-specific reports. *Arch. Osteoporos.* 2013. 8. (1-2): 136.
- Ioannidis G., Flahive J., Pickard L., Papaioannou A., Chapurlat R. D., Saag K. G., Silverman S., Anderson F. A., Gehlbach S. H., Hooven F. H., Boonen S., Compston J. E., Cooper C., Díez-Perez A., Greenspan S. L., Lacroix A. Z., Lindsay R., Netelenbos J. C., Pfeilschifter J., Rossini M., Roux C., Sambrook P. N., Siris E. S., Watts N. B., Adachi J. D.; GLOW Investigators: Non-hip, non-spine fractures drive healthcare utilization following a fracture: the Global Longitudinal Study of Osteoporosis in Women (GLOW). *Osteoporos Int.* 2012. 24. (1): 59-67.
- Krappinger D., Struve P., Schmid R., Kroesslerhuber J., Blauth M.: Fractures of the pubic rami: a retrospective review of 534 cases. *Arch. Orthop. Trauma Surg.* 2009. 129. (12): 1685-1690.
- Lau T. W., Leung F.: Occult posterior pelvic ring fractures in elderly patients with osteoporotic pubic rami fractures. *J. Orthop. Surg. (Hong Kong)*. 2010. 18. (2): 153-157.
- Pennal G. F., Tile M., Waddell J.P., Garside H.: Pelvic disruption: assessment and classification. *Clin. Orthop. Relat. Res.* 1980. (151):12-21.
- Rommens P. M., Hofmann A.: Comprehensive classification of fragility fractures of the pelvic ring: Recommendations for surgical treatment. *Injury* 2013. 44. (12): 1733-1744.
- Scheyerer M. J., Osterhoff G., Wehrle S., Wanner G. A., Simmen H. P., Werner C.M.: Detection of posterior pelvic injuries in fractures of the pubic rami. *Injury* 2012. 44. (12): 1326-1329.
- Soles G. L., Ferguson T. A.: Fragility fractures of the pelvis. *Curr. Rev. Musculoskelet. Med.* 2012. 5. (3): 222-228.
- Ten Brock R. P. G., Bezemer J., Timmer F. A., Mollen R. M. H. G., Boekhoudt F. D.: Massive haemorrhage following minimally displaced pubic ramus fractures. *Eur. J. Trauma Emerg. Surg.* 2014. 40. (3): 323-330.
- Varga E., Dudas B., Tile M.: Putative proprioceptive function of the pelvic ligaments: biomechanical and histological studies. *Injury*. 2008. 39. (8): 858-864.

Dr. Gárgyán István

SZTE Szent-Györgyi Albert Klinikai Központ Traumatológiai Klinika

6725 Szeged, Semmelweis u. 6.