

9p triszómia és a klinikai sokszínűség: egy váratlan megjelenésű eset ismertetése

Lengyel Anna dr.¹ ■ Kosik Anna dr.² ■ Pinti Éva dr.¹ ■ Lódi Csaba dr.²
Tory Kálmán dr.³ ■ Fekete György dr.¹ ■ Haltrich Irén dr.¹

Semmelweis Egyetem, Általános Orvostudományi Kar, ¹II. Gyermekgyógyászati Klinika, Genetikai Részleg,
²I. Gyermekgyógyászati Klinika, Intenzív Terápiás Osztály,
³I. Gyermekgyógyászati Klinika, MTA–SE Lendület Nephrogenetikai Kutatócsoport, Budapest

A 9-es kromoszóma rövid karjának (9p) teljes vagy részleges triszómiáját a gyakoribb, élettel összeegyeztethető kromoszóma-rendellenességek között tartjuk számon. A szindróma valamennyi szervrendszert érintheti, az arc és a koponya fejlődési rendellenességeinek előfordulási gyakorisága a legmagasabb. Jellemző még a típusos arckarakter és az ujjakat, körmöket érintő elváltozások. Betegünk, egy 1 hónapos fiúcsesemő kamrai sövényhiány (VSD), veleszületett csípőficam, sárgaság, elégtelen súlygyarapodás és diszmorfiás arcvonások miatt került felvételre. Megfigyelése alatt dekompenzációs tüneteket észleltünk. A kardiológiai konzílium jelentős VSD-t, aortaív-hypoplasiát, pulmonalis hypertóniát, dekompenzált keringési elégtelenséget és mérsékelt balkamra-diszfunkciót véleményezett. Rutin citogenetikai vizsgálat során egy szám feletti marker kromoszómát azonosítottunk. Fluoreszcens *in situ* hibridizációs (FISH-) vizsgálattal kimutattuk, hogy a marker a 9-es kromoszóma rövid karjával azonos. A gyermek karyotypusa: 47,XY,+der(9)dup(9)(p10p24)dn. Fokozódó állapotromlása és a magas műtéti kockázat miatt a beavatkozásra nem került sor; a kisgyermek rövid palliatív ellátást követően elhunyt. A gyermek klinikai képe, állapotának szokatlan súlyossága kiváló példája annak, hogy a genetikai anyag többletét okozó kromoszomális eltérések rendkívüli heterogén fenotípusokat okozhatnak. Ez a heterogenitás nem csupán a diagnosztikát nehezíti meg, hanem a terápia mértékének és jellegének, oki vagy palliatív voltának megítélését is, mely ezért minden esetben egyéni mérlegelést igényel. *Orv Hetil.* 2018; 159(47): 1994–2000.

Kulcsszavak: citogenetika, 9-es kromoszómatripszómia, szívfejlődési rendellenesség

Trisomy 9p and clinical heterogeneity: case report of an unusual presentation

Whole or partial trisomy of the short arm of chromosome 9 (9p) is considered to be one of the more frequent chromosome abnormalities compatible with life. The duplication may affect various organs, however the most common symptoms are certain specific facial dysmorphisms and abnormalities of the fingers, toes and nails. A one month old boy presented with failure to thrive, jaundice, ventricular septal defect (VSD) and dysmorphic face. He displayed symptoms of heart failure. The cardiologic examination revealed a significant VSD, hypoplasia of the aortic arch, pulmonary hypertension, decompensated circulatory failure and moderate left ventricle dysfunction. Routine cytogenetic analysis revealed a supernumerary marker chromosome. Fluorescence *in situ* hybridization (FISH) identified this as the short arm of chromosome 9. The child's karyotype was determined as 47,XY,+der(9)dup(9)(p10p24)dn. Due to his worsening condition and the high risk of the operation, it was decided to forego the procedure. After a short palliative care the child passed away. The child's clinical presentation and the uncharacteristic severity of his condition show that chromosome abnormalities involving duplicated genetic material are extremely heterogeneous. Thus treatment of each child should be individualized and may also involve difficult ethical considerations.

Keywords: cytogenetics, chromosome 9 trisomy, heart defects, congenital

Lengyel A, Kosik A, Pinti É, Lódi Cs, Tory K, Fekete Gy, Haltrich I. [Trisomy 9p and clinical heterogeneity: case report of an unusual presentation]. *Orv Hetil.* 2018; 159(47): 1994–2000.

(Beérkezett: 2018. június 19.; elfogadva: 2018. június 28.)

Rövidítések

aCGH = (array-comparative genomic hybridization) array-komparatív genomiális hibridizáció; ADHD = (attention deficit hyperactivity disorder) figyelemhiányos hiperaktivitászavar; ASD = (autism spectrum disorders) autizmus-spektrumzavar; CHARGE = (coloboma, heart defects, atresia choanae, retarded growth and development, genital abnormalities, ear abnormalities) coloboma, szívdefektusok, choanalis atresia, növekedési retardáció, genitális rendellenességek, fülrendellenességek; CNV = (copy number variation) kópiaszám-változás; EEG = elektroencefalográfia; FISH = fluoreszcens *in situ* hibridizáció; GH = (growth hormone) növekedési hormon; IGF1 = (insulin-like growth factor 1) inzulinszerű növekedési hormon-1; IGFBP1 = IGF-binding protein-like 1; SMARCA2 = SWI/SNF related, matrix associated, actin dependent regulator of chromatin, subfamily A, member 2; TORCH-szerológia = *Toxoplasma*, rubeolavírus, cytomegalovírus, a herpeszvírus 1-es és 2-es típusa; VSD = (ventricular septal defect) kamrai sövényhiány

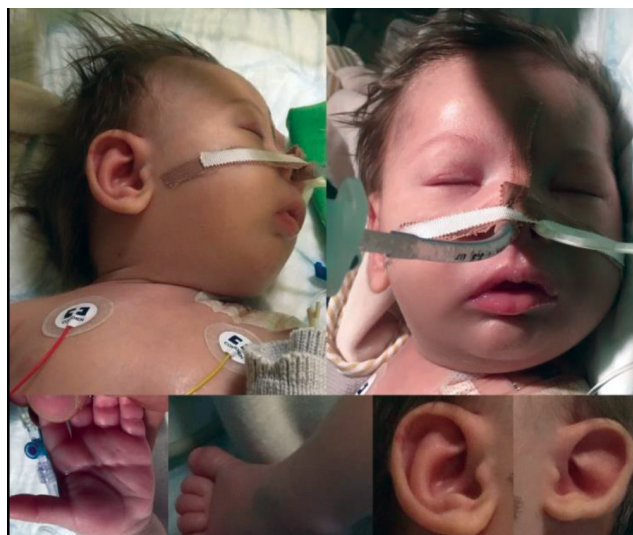A kópiaszám-változásokkal (CNV) foglalkozó adatbázisok alapján a genetikai anyag többlete jobban tolerálható, és enyhébb klinikai tünetekkel jár, mint a megfelelő régiók hiánya [1]. A jól ismert kromoszómadeletiók által okozott Prader-Willi/Angelmann-, a 'cri du chat' vagy a Di George-szindrómákban kóroki szereppel bíró kromoszómarégiók duplikációi például enyhébb tünetegyütteseket eredményeznek, mint deletiós társaik. A kromoszóma-rendellenességek világa azonban ennél sokkal árnyaltabb; a jelen cikkben egy kivételes esetre szeretnénk felhívni a figyelmet.

A 9p duplikációs szindróma gyakorisága 1 : 1 000 000, ezzel a Down-, az Edwards- és a Patau-szindróma után a 4. leggyakoribb triszómia [2]. A szindrómára viszonylag könnyen felismerhető arcdiszmorfia jellemző: *microcephalia/brachycephalia*, ferde szemrések, távol ülő szemek, tömeges, feltűnő orr, lefelé görbülő szájjugok. Nagyon jellegzetesek az ujjakat és a körmöket érintő elváltozások. Növekedési és fejlődési elmaradás a kórkép velejárója, az értelmi elmaradás változó súlyosságú lehet [3, 4]. A belső szervek típusosan nem érintettek azon esetekben, amelyekben a megkettőződés csak a kromoszóma rövid karját érinti. A hosszú (9q) kar érintettségével a tünetek általában súlyosabbak, és gyakrabban társulnak belszervi fejlődési rendellenességekkel [4–6].

Esetismertetés

Az egy hónapos fűcsecsemő összetett fejlődési rendellenesség, táplálási nehezítettség, elégtelen gyarapodás és sárgaság miatt érkezett kivizsgálásra a Semmelweis Egyetem I. Gyermekgyógyászati Klinikájára.

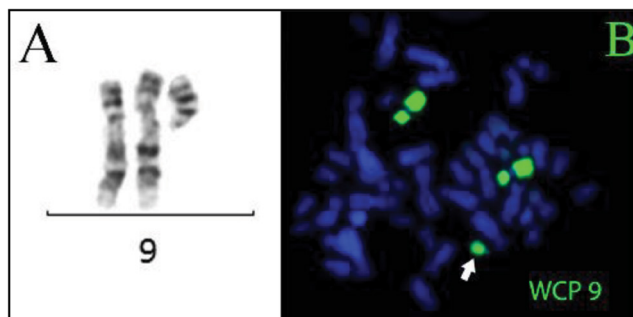
Zavartalan terhességből, lábtartás miatt császármetszéssel született a 40. terhességi héten 3050 g testtömeggel és Apgar 9/10-es statusban. Zavartalan korai adaptációt követően kétnapos életkorban otthonába bocsátották. Főbb fenotípusos eltérései kamrai sövényhiány



1. ábra | A gyermek minor anomáliái
Brachycephalia, microcephalia, besüppedt orrgyök, lefelé konyuló ajkak, négyujjas barázda, II–IV. lábujjak *syndactyliája*, nagy fülek, aszimmetrikus fülkagylórajzolat

(VSD), bal oldali csípődysplasia és minor anomáliák (*micrognathia, microcephalia, brachycephalia*, nagy és mélyen elhelyezkedő fülek, a bal oldalon elsimult rajzolatú fülkagyló, besüppedt orrgyök, négyujjas barázda és a II–IV. lábujjak részleges *syndactyliája*) (1. ábra) voltak.

Felvételkor respiratorikus acidózist és dekompenzációs tüneteket észleltünk, és a vizsgálatok során VSD mellett *aortaisthmus*-szűkületet találtunk. Ápolása alatt cardialis állapota egyre romlott, ezért intenzív osztályunkra helyeztük a gyermeket. Fokozódó légzésvizettség miatt noninvazív légzéstámogatást kezdtünk, mely mellett állapota átmenetileg stabilizálódott. A kardiológiai konzílium jelentős VSD, aortaív-hypoplasia és pulmonalis hypertonia mellett dekompenzált keringési elégtelenséget és mérsékelt balkamra-diszfunkciót véleményezett,



2. ábra | A citogenetikai vizsgálatok eredményei
A: Részleges kariogram. A 9-es homológ kromoszómák mellett 9-es rövid kar eredetű, szám feletti kromoszóma látható. B: A zöld fluorokrómmal jelölt 9-es kromoszóma teljes festőpróbával (WCP 9) elvégzett fluoreszcens *in situ* hibridizációs mintázata. A kép alsó részében nyíllal jelöltük a 9p triszómiát

valamint szívsebészeti beavatkozást javasolt, a műtéti dobutaminterápiával.

Ápolása alatt egy-egy alkalommal alacsony vércukorszintet mértünk. A növekedési hormon (GH), az inzulinszerű növekedési hormon-1 (IGF1) és az inzulinszintek a normáltartományban voltak. Hypothyreosis és hypocortisolismus miatt szubsztitúciós terápiát kezdünk, ezt követően a hypoglycaemia nem ismétlődött. Két alkalommal észleltünk görcsállapotra utaló jeleket, melyek fenobarbitáalterápiára megszűntek. Az EEG-vizsgálat nem igazolt görcstevékenységet a terápia mellett.

Kardiológiai kivizsgálásával párhuzamosan az alapbetegség mellett jelen lévő minor anomáliák miatt további vizsgálatokat kezdtünk. Koponya-ultrahangvizsgálattal mindkét oldali thalamostriatalis régióban 5 × 5 mm-es ciszta látszott; a hasi ultrahangvizsgálat kóros eltérést nem mutatott. A TORCH-szerológia negatív eredményt adott.

Citogenetikai vizsgálatára a Semmelweis Egyetem II. Gyermekklinikáján került sor. Hagyományos G-sávós kariotipizálással egy szám feletti kromoszómát azonosítottunk, mely nagy akrocentrikus kromoszómának imponált. Szívfejlődési rendellenessége miatt Di George-régióra és CHARGE-szindrómára specifikus próbákkal fluoreszcens *in situ* hibridizációt (FISH) végeztünk, melyek normális mintázatot eredményeztek. További FISH-próbák alkalmazásával a marker kromoszómát a 9-es kromoszóma rövid karjának duplikációjaként azonosítottuk.

A gyermek karyotypusa: 47,XY,+der(9)dup(9)(p10p24)dn (2. ábra).

Az édesanya karyotypusa normális volt, az édesapáé 46,XY,9qh+. A „9qh+” egy ismert, viszonylag gyakori heteromorfizmus, klinikai jelentősége a szakirodalom jelenlegi állása szerint nem ismert; jelenlétét a gyermekben is kimutattuk.

A szívsebészeti beavatkozásra magas kockázat és fokozódó állapotromlás miatt nem került sor, a gyermek rövid palliatív ellátást követően elhunyt.

Megbeszélés

Főbb klinikai vonatkozások [4–21]

Az első 9p triszómiás eseteket *Rethoré és mtsai* írták le 1970-ben; azóta sok irodalmi adat gyűlt össze, ezáltal a 9p duplikáció mélyen feltárt klinikai szindrómává vált. A 9p duplikáció lehet teljes vagy részleges attól függően, hogy az egész 9-es rövid kart vagy annak csupán egy részét érinti. Az általunk azonosított „*de novo*”, nem szülőktől örökölt, egyedüli kromoszóma-rendellenességként előforduló 9p triszómia az érintettek csekély részében fordul elő. Az esetek többségében az eltérés egy szülői kiegyensúlyozott transzlokáció következménye [10], ilyenkor az utódban a 9p triszómia kórképéhez egy másik kromoszómát érintő deletio is társulhat. Ezekből

az esetlegesen társuló, változatos kromoszóma-rendellenességektől függetlenül a 9p triszómiát hordozó betegek tünettana – különösen az arcdiszmorfia – meglepően egységes.

Az érintettek koponyája az átlagosnál kisebb méretű és aránytalanul széles (*micro-, brachycephalia*), a homlok előugró, az elülső hajhatár általában mélyebb. A szemek távol helyezkednek el (*hypertelorismus*), a szemrések pedig ferdek (az antimongoloid gyakoribb, mint a mongoloid). Az orr feltűnően vastag, a fülek elállóak, és lehetnek malformáltak. A *philtrum* gyakran rövid, a százugok lefelé görbülnek.

Többszörre a csontrendszer eltérései a legfeltűnőbbek, a kezek és a lábak kicsik, az ujjak pedig rövidek. A kezen az V. ujj befelé görbülhet (*clinodactylia*), a kisujj középső ujjperce, illetve az öregujj, a hüvelykujj és a mutatóujj végperce sokszor szembeötlően rövid. Kamaszkorra akár súlyos fokú gerincprobléma (*kyphosis, scoliosis* vagy *kyphoscoliosis*) alakulhat ki. A fogzás késhet, a fogsor gyakran rendezetlen.

Az egyik leggyakrabban előforduló probléma a gyerekek etetése. Gyakori a szopási és a nyelési nehézség, esetenként szondatáplálás is szükségessé válhat. Szintén gyakori a gastrooesophagealis reflux betegség, melynek követése és gyógyszeres (ritkán műtéti) kezelése fontos.

A gyermekkorra növekedési elmaradás jellemző. Ez általában a csontérés késésével függ össze, így felnőttkorra egyes betegek elérhetik az átlagos testmagasságot. A szakirodalomban ismert egy beteg, akinek IGF1-deficienciája volt, ezt a szerzők a 9p13.1-es régióban található *IGFBPL1*-gén (IGF-binding protein-like 1) fokozott expressziójával magyarázták [13]. Más esetekben IGF1-deficientia nélküli gyermekeknél vizsgálták a rekombináns humán növekedési hormonnal végzett terápia hatását, jó kimenetellel. A szindrómákhoz kapcsolódó növekedési elmaradások hormonterápiával történő kezelése egyelőre ellentmondásos, a 9p duplikációs szindrómában biztató eredményekről számolnak be [20].

A gyermekek motoros fejlődése késik. A felnőttkorra kialakuló motoros képességek tág határok között mozognak, de a legtöbben tudnak önállóan járni, sokan lovagolni, táncolni, sportolni is megtanulnak. A 9p duplikációra jellemző az értelmi elmaradás/tanulási nehézség, melynek mértéke változó lehet (általában középsúlyos vagy súlyos).

A szívfejlődési rendellenességek előfordulási gyakorisága 5–25%; a leggyakrabban VSD-ről számolnak be a szakirodalomban, mely az esetek többségében műtéttel sikeresen korrigálható. Súlyosabb, összetett rendellenességre (amilyen a saját betegünk esetében kialakult) kevés példa van.

A páciensünket érintő és a szindrómában előforduló leggyakoribb tüneteket az 1. táblázatban foglaltuk össze.

1. táblázat | A 9p duplikációra jellemző leggyakoribb tünetek

Jellegzetes tünetek	Saját betegünk
Általános	
Alacsony születési súly	–
Értelmi elmaradás	*
Növekedési elmaradás	+
Koponya	
Microcephalia	+
Brachycephalia	+
Micrognathia	+
Arc	
Nagy, elálló fülek	+
Mélyen fekvő fülek	+
Malformált fülkagylók	+
Antimongoloid szemrés	–
Távol ülő szemek	–
Nagy, vaskos orr	+
Lefelé konyuló ajkak	+
Kéz/láb	
Rövid ujjak	–
Körömhypo-, -dysplasia	–
Ritkább tünetek	
Genitális anomália	–
Szívfejlődési rendellenesség	+
Szájpadhasadék	–

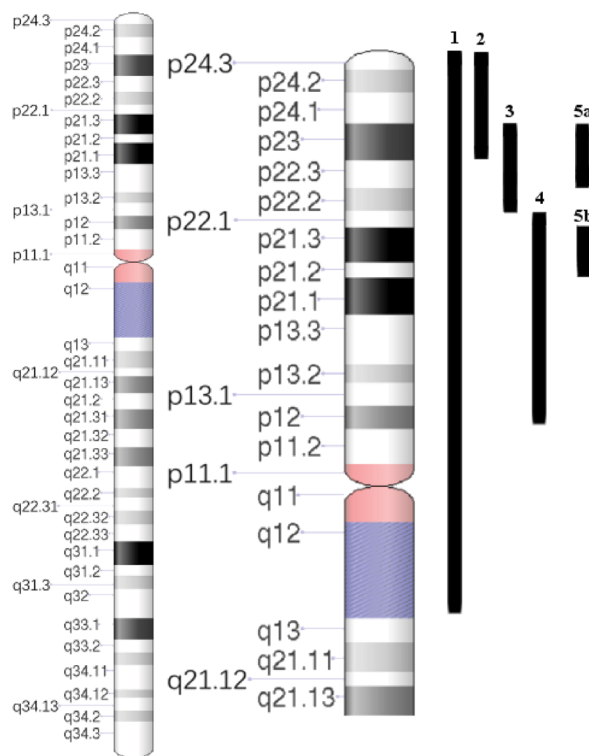
Az utolsó oszlopban feltüntettük, hogy az adott tünet a saját betegünkön megfigyelhető volt-e.

*A fiatal életkor miatt nem állapítható meg.

Genotípus-fenotípus összefüggések

A korai tanulmányok az arcdiszmorfiát (illetve a ritkán társuló skeletalis vagy belszervi eltéréseket) a teljes 9p kar megkettőződésével hozták összefüggésbe; a súlyosabb, szívmalformációkkal járó eseteket pedig a 9q hosszú kar proximalis részét is tartalmazó duplikációkkal [8, 9]. *Haddad és mtsai* [16], *Fujimoto és mtsai* [9], illetve *Guanciali Franchi és mtsai* [22] kezdték finomítani a genotípus-fenotípus korrelációkat. Az addig közölt tiszta, *de novo* 9p duplikációs betegeket, illetve töréspontjaikat összehasonlítva a 9p22-es régiót javasolták a szindróma kritikus régiójának. *McGuire és mtsai* tanulmányukban a 9p22.2–p23-as szakaszt találták a legnagyobb jelentőségűnek a fenotípus kialakításában.

Három tanulmány olyan enyhe fenotípussal társuló parciális duplikációról számol be, amelyeknél a majdnem megegyező töréspontok a p12–13-as és a p21.3–22.1-es régiókba lokalizálhatók. *Bonaglia és mtsai* egy enyhén diszmorfiás, vontatott beszédfejlődésű, de normális intellektusú (IQ: 99) kislány esetét publikálták [8]. Egy másik leány magán viselte a 9p duplikációs szindróma külső jegyeit, de fejlődési elmaradása szintén csak a beszéd területén nyilvánult meg [10]. Teljesen egészséges és tünetmentes hordozóra egyetlen példát találtunk a szakirodalomban [23]. Ezek alapján feltételezhető, hogy a proximalisabb, p21–p22.1-ig terjedő régiók megkettőződése kevésbé súlyos eltéréseket okozhat.



1: 9pter–9q: súlyosabb fenotípus – [Fujimoto 1998]

2: 9p23–p24.3: autizmus-spektrumzavar locus – [Abu-Amro 2011]

3: 9p22.2–p23: javasolt kritikus régió – [McGuire 2000]

4: 9p12–p22.1: tünetmentes/ enyhe arcdiszmorfia beszédfejlődési zavarral – [Bonaglia 2002, Stumm 2002, Zou 2009]

5a: 9p22.3–p23: értelmi elmaradás javasolt kritikus régiója – [Zou 2009]

5b: 9p21.2–p21.3: beszédfejlődési zavarok javasolt kritikus régiója – [Zou 2009]

3. ábra | A 9-es kromoszóma kritikus régiói

Az ideogram mellett látható számított oszlopok a genotípus-fenotípus korrelációs tanulmányok által implikált régiókat jelölik

Mindezen tanulmányokat összevetve *Zou és mtsai* javaslata szerint a 9p21.2–p21.3-as kromoszómaszakasz duplikációja a beszédfejlődési zavar kialakulásában lehet érintett, míg a súlyosabb értelmi elmaradás hátterében a distalisabb 9p22.3–p23-as lehet a kritikus régió [10]. A javasolt kritikus régiókat a 3. ábrán foglaltuk össze.

A 9p kar és a 9q proximalis szegmensének duplikációját a Dandy–Walker-malformációval is összefüggésbe hozták, az itt lokalizált dóziszérzékeny gének szerepe felvetődhet a malformáció etiológiájában [4, 6]. A 9p duplikációs szindróma csontrendszeri tünetei jelentős átfedést mutatnak egy másik ritka, fejlődési elmaradással járó kórképpel, a Coffin–Siris-szindrómával (értelmi elmaradás, durva arcvonások, rövid/hiányzó ujjak, növekedési elmaradás). A kórkép öröklődése még nem tisztázott. Felmerült, hogy a 9p karon található *SMARCA2* (SWI/SNF related, matrix associated, actin dependent regulator of chromatin, subfamily A, member 2) gén dózistöbblete is okozhatja a fenotípust [18]. További átfedést sejtet, hogy Coffin–Siris-szindrómában is leírtak már Dandy–Walker-malformációt [24].

A 9-es kromoszóma rövid karján található ismert funkciójú gének közül sokat összefüggésbe hoztak már különböző fenotípusokkal, ezeket a teljesség igénye nélkül a 2. táblázatban foglaltuk össze. Általában pontmutáció és/vagy deletio révén okoznak betegséget. Duplikáció esetén a gének több kópiában vannak jelen, ami

akár fokozott expresszió, akár dóziszfüggő hatás révén működési zavarhoz vezethet. Általánosságban is felvethető, hogy az érintett gének egyéni variábilis expressziója áll a kromoszómaduplikációk nagymértékű fenotípusbeli változatosságának hátterében [25].

Az autizmus-spektrumzavar (ASD) genetikai hátterét világszerte intenzíven kutatják [26]. Az ASD kialakulásának kockázatát a kromoszóma-rendellenességek fokozzák, különböző tanulmányok szerint az érintettek 4,3–7,4%-ában, de akár 5–10%-ában is előfordulnak kromoszómaeltérések [27].

Számos kromoszómarégiót érintő kópiaszám-változás felmerült már etiológiai tényezőként, többek között a 9p karon is [1, 27]. Az autizmussal összefüggő kromoszóma-rendellenességek adatbázisában [http://projects.tcag.ca/autism] 21 ASD-s beteget találtunk, akiknél 9p-t érintő CNV-t írtak le, ebből 11 volt önálló anomália (hat deletio, négy inverzió és egy duplikáció). *Abu-Amero és mtsai* [12] közöltek elsőként autizmussal társuló 9p duplikációs esetet. Az autista leánynak 9p triszómiának megfelelő arcdiszmorfiája, súlyos értelmi elmaradása és epilepsziája volt, a 9p13.1–p24.3-as régiót érintő mozaikos duplikáció a sejtek 69%-át érintette. A szerzők a korábbi genotípus-fenotípus korrelációs tanulmányokat is figyelembe véve a 9p23–24.3-as szegmenst javasolták potenciális ASD-locusnak (3. ábra). Itt 18 ismert funkciójú gént térképeztek fel, melyekből ötöt (*DOCK8*,

2. táblázat | A 9-es kromoszóma rövid karján található, neuropszichiátriai zavarokkal asszociált gének

Gén	Név	Szerep, asszociált fenotípus
<i>FREM1</i>	FRAS-1 related extracellular matrix 1	→ Autizmus-spektrumzavar → A koponya, az arc és a vese fejlődése
<i>PSIP1</i>	PC4 and SFRS1 interacting protein 1	
<i>SIGMAR1</i>	Sigma non-opioid intracellular receptor 1	→ Autizmus-spektrumzavar
<i>PAX5</i>	Paired box 5	→ A központi idegrendszer kialakítása, tanulás és emlékezés
<i>CNTNAP3</i>	Contactin associated protein-like 3	
<i>FOXD4</i>	Forkhead box D4	→ Autizmus-spektrumzavar → Nyelv- és beszédfejlődés → Kényszerbetegség → Szuicíd hajlam
<i>DOCK8</i>	Dedicator of cytokinesis 8	→ Autizmus-spektrumzavar
<i>KANK1</i>	KN motif and ankyrin repeat domains 1	→ Az idegrendszer fejlődése, idegi funkciók → Értelmi elmaradás
<i>DMRT1</i>	Doublesex and mab-3 related transcription factor 1	→ Értelmi elmaradás → Unipoláris depresszió → 46,XY-szexreverzió
<i>GLDC</i>	Glycine decarboxylase	→ Skizofrénia → Epilepszia → Familiaris glioblastoma → Non-ketotikus hiperglicémia
<i>C9ORF72</i>	Chromosome 9 open reading frame 72	→ Pszichotikus zavarok → Frontotemporalis demencia
<i>C9ORF123</i>	Chromosome 9 open reading frame 123	→ ADHD
<i>PTPRD</i>	Protein-tyrosine phosphatase, receptor-type delta	→ ADHD

ADHD = figyelemhiányos hiperaktivitászavar

KANK1, DMRT1, DMRT3, DMRT2 – 2. táblázat) már több tanulmányban összefüggésbe hozták az ASD-vel [12, 27, 28].

A 9p duplikációk esetében más neuropszichiátriai zavarokat (pszichotikus zavarok, ADHD, epilepszia) is leírtak [17]. Ezeket, valamint a velük összefüggésbe hozható géneket az 2. táblázatban foglaltuk össze.

Következtetések

A 9p duplikációs szindróma jellegzetes arcdiszmorfiával, illetve a kéz és a láb ujjait érintő elváltozásokkal társul. A klinikai kép az esetek jelentős részében felismerhető, a citogenetikai diagnosztika időnként nehézségekbe ütközhet. Hagyományos G-sávok kariotipizálással a szám feletti marker kromoszómákat gyakran nehéz azonosítani, a jelen esetben például a 9-es kromoszóma rövid karja akrocentrikus (például a 15-ös) kromoszómára hasonlított. Ilyenkor FISH-vizsgálat elvégzésével tisztázhatjuk az extra genetikai anyag eredetét. Az ideális módszer az arraykomparatív genomális hibridizáció (aCGH) elvégzése lenne, mely az egész kromoszómaállományt egyszerre vizsgálja, és kiegyensúlyozatlan elváltozások (tehát elsősorban kópiaszám-változások) kimutatására alkalmas. Ezzel a metodikával egyre több patogén CNV-t írhatnak le világszerte a fejlődési rendellenességek és/vagy értelmi elmaradás, illetve a congenitalis vitiumok hátterében [1, 29, 30].

A fentiekben bemutatott szindróma az autoszomális kromoszóma-rendellenességek között viszonylag jó prognózisú kórképnek számít, mivel többnyire nem jár súlyos belszervi elváltozásokkal. Saját betegünk összetett szívfejlődési rendellenessége súlyosabb volt, mint azt a 9p triszómiában várnánk, és végül a kisfiú halálához vezetett.

E ritka kromoszómahibák tehát rendkívül heterogén tüneteket okozhatnak, így számítanunk kell ritkább, meglepő fenotípusokra, súlyosabb, akár életveszélyes prezentációkra is. A kivizsgálás során ezért minden esetben indokolt a belső szervek fejlődési rendellenességeit is vizsgálni.

Anyagi támogatás: A közlemény megírása, illetve a kapcsolódó kutatómunka anyagi támogatásban nem részesült.

Szerzői munkamegosztás: L. A.: A közleményhez szükséges adatok feldolgozása, a nemzetközi szakirodalom áttekintése, következtetések levonása, a közlemény ábráinak és táblázatainak összeállítása és a közlemény szövegének megírása. K. A.: A közleményhez szükséges klinikai adatok összegyűjtése, az esetismertetés megírása. P. É., L. Cs., T. K., F. Gy., H. I.: A közlemény tartalmi és formai követelményeinek ellenőrzése. H. I., F. Gy.:

A közlemény megírásához kapcsolódó háttérismertetek átadása, a kézirat kiegészítése, lektorálása. A kézirat végleges változatát a szerzőtársak elolvasták és jóváhagyták.

Érdekeltségek: A szerzőknek nincsenek érdekeltségeik.

Köszönetnyilvánítás

Köszönettel tartozunk a beteg gyermek szüleinek az együttműködésükért és a képek megjelenéséhez történő hozzájárulásukért. Köszönjük Gönczi Józsefné, Kis Eszter és Tóth Zsuzsa, a II. Gyermekklinika Cito-genetikai laboratóriumában dolgozó munkatársaink segítségét a diagnosztikus munkában.

Irodalom

- [1] Firth HV, Richards SM, Bevan AP, et al. DECIPHER: database of chromosomal imbalance and phenotype in humans using ensembl resources. *Am J Hum Gen.* 2009; 84: 524–533.
- [2] <https://www.orpha.net/consor/cgi-bin/index.php?lng=EN>
- [3] Guilherme RS, Meloni VA, Perez AB, et al. Duplication 9p and their implication to phenotype. *BMC Med Genet.* 2014; 15: 142.
- [4] Temtamy SA, Kamel AK, Ismail S, et al. Phenotypic and cytogenetic spectrum of 9p trisomy. *Genet Couns.* 2007; 18: 29–48.
- [5] Oh M, Cho IJ, Shin S, et al. Isolated 9p duplication with der(Y)t(Y;9)(q12;p13.2) in a male patient with cardiac defect and mental retardation confirmed by chromosomal microarray. *Ann Lab Med.* 2016; 36: 191–193.
- [6] Tonni G, Lituania M, Chitayat D, et al. Complete trisomy 9 with unusual phenotypic associations: Dandy–Walker malformation, cleft lip and cleft palate, cardiovascular abnormalities. *Taiwan J Obstet Gynecol.* 2014; 53: 592–597.
- [7] Centerwall WR, Beatty-DeSana JW. The trisomy 9p syndrome. *Pediatrics* 1975; 56: 748–755.
- [8] Bonaglia MC, Giorda R, Carrozzo R, et al. 20-Mb duplication of chromosome 9p in a girl with minimal physical findings and normal IQ: narrowing of the 9p duplication critical region to 6 Mb. *Am J Med Genet.* 2002; 112: 154–159.
- [9] Fujimoto A, Lin MS, Schwartz S. Direct duplication of 9p22→p24 in a child with duplication 9p syndrome. *Am J Med Genet.* 1998; 77: 268–271.
- [10] Zou YS, Huang XL, Ito M, et al. Further delineation of the critical region for the 9p-duplication syndrome. *Am J Med Genet A.* 2009; 149A: 272–276.
- [11] Centerwall WR, Mayeski CA, Cha CC. Trisomy 9q-. A variant of the 9p trisomy syndrome. *Humangenetik* 1975; 29: 91–98.
- [12] Abu-Amero KK, Hellani AM, Salih MA, et al. A *de novo* marker chromosome derived from 9p in a patient with 9p partial duplication syndrome and autism features: genotype-phenotype correlation. *BMC Med Genet.* 2010; 11: 135.
- [13] Amasdl S, Natiq A, Elalaoui SC, et al. Insulin-like growth factor type 1 deficiency in a Moroccan patient with *de novo* inverted duplication 9p24p12 and developmental delay: a case report. *J Med Case Rep.* 2016; 10: 122.
- [14] Canton AP, Nishi MY, Furuya TK, et al. Good response to long-term therapy with growth hormone in a patient with 9p trisomy syndrome: A case report and review of the literature. *Am J Med Genet A* 2016; 170A: 1046–1049.
- [15] Centerwall WR, Miller KS, Reeves LM. Familial ‘partial 9p’ trisomy: six cases and four carriers in three generations. *J Med Genet.* 1976; 13: 57–61.
- [16] Haddad BR, Lin AE, Wyandt H, et al. Molecular cytogenetic characterisation of the first familial case of partial 9p duplication (p22p24). *J Med Genet.* 1996; 33: 1045–1047.

- [17] Martínez-Jacobo L, Ortíz-López R, Rizo-Méndez A, et al. Clinical and molecular delineation of duplication 9p24.3q21.11 in a patient with psychotic behavior. *Gene* 2015; 560: 124–127.
- [18] Miyake N, Abdel-Salam G, Yamagata T, et al. Clinical features of *SMARCA2* duplication overlap with Coffin–Siris syndrome. *Am J Med Genet A* 2016; 170: 2662–2670.
- [19] Orye E, Verhaaren H, Van Egmond H, et al. A new case of the trisomy 9p syndrome. Report of a patient with unusual chromosome findings (46,XX/47,XX,+i(9p)) and a peculiar congenital heart defect. *Clin Genet.* 1975; 7: 134–143.
- [20] Stagi S, Lapi E, Seminara S, et al. Long-term auxological and endocrinological evaluation of patients with 9p trisomy: a focus on the growth hormone-insulin-like growth factor-I axis. *BMC Endocr Disord.* 2014; 14: 3.
- [21] <https://rarediseases.org/rare-diseases/chromosome-9-trisomy-9p-multiple-variants/>
- [22] Guanciali Franchi P, Calabrese G, Morizio E, et al. FISH analysis in detecting 9p duplication (p22p24). *Am J Med Genet.* 2000; 90: 35–37.
- [23] Stumm M, Müsebeck J, Tönnies H, et al. Partial trisomy 9p12p21.3 with a normal phenotype. *J Med Genet.* 2002; 39: 141–144.
- [24] Imai T, Hattori H, Miyazaki M, et al. Dandy–Walker variant in Coffin–Siris syndrome. *Am J Med Genet.* 2001; 100: 152–155.
- [25] Bouhjar IB, Hannachi H, Zerelli SM, et al. Array-CGH study of partial trisomy 9p without mental retardation. *Am J Med Genet A* 2011; 155A: 1735–1739.
- [26] Kékesi A, Varga NÁ, Molnár MJ. Genetic background of autism spectrum disorders. [Az autizmus spektrum betegség genetikája.] *Gyermekgyógyászat* 2014; 65: 311–316. [Hungarian]
- [27] Szatmari P, Paterson AD, Zwaigenbaum L, et al. Mapping autism risk loci using genetic linkage and chromosomal rearrangements. *Nat Genet.* 2007; 39: 319–328.
- [28] Glessner JT, Li J, Wang D, et al. Copy number variation meta-analysis reveals a novel duplication at 9p24 associated with multiple neurodevelopmental disorders. *Genome Med.* 2017; 9: 106.
- [29] Nagy D, Széll M. Genetic heterogeneity and complexity of congenital heart defects. [Congenitalis vitiumok genetikai heterogenitása és komplexitása.] *Orv Hetil.* 2018; 159: 661–670. [Hungarian]
- [30] Szakszon K, Ujfalusi A, Balogh E, et al. Deletion 15q26 syndrome. [15q26-microdeletio-szindróma.] *Orv Hetil.* 2014; 155: 362–364. [Hungarian]

(Haltrich Irén dr.,
Budapest, Pf. 2., 1428
e-mail: haltrich.iren@med.semmelweis-univ.hu)

Felhívás előfizetésre

Legyen Olvasónk a következő évben is!
Fizessen elő az *Orvosi Hetilap* 2019-es évfolyamára!
Egy füzet ára: 1150 Ft.
Éves előfizetési díj: 49 900 Ft, nyugdíjasoknak: 39 990 Ft.
Az online változat éves előfizetési díja: 29 990 Ft.

A cikk a Creative Commons Attribution-NonCommercial 4.0 International License (<https://creativecommons.org/licenses/by-nc/4.0>) feltételei szerint publikált Open Access közlemény, melynek szellemében a cikk nem kereskedelmi célból bármilyen médiumban szabadon felhasználható, megosztható és újraközölhető, feltéve, hogy az eredeti szerző és a közlés helye, illetve a CC License linkje és az esetlegesen végrehajtott módosítások feltüntetésre kerülnek.