

PRIKAZ KLINIČNEGA PRIMERA BOLNICE Z RAKOM MATERNIČNEGA VRATU: NOVI PRISTOPI V ZDRAVLJENJU GINEKOLOŠKIH RAKOV Z BRAHITERAPIJO

Helena Barbara Zobec Logar

Onkološki inštitut Ljubljana, Sektor radioterapije

Povzetek

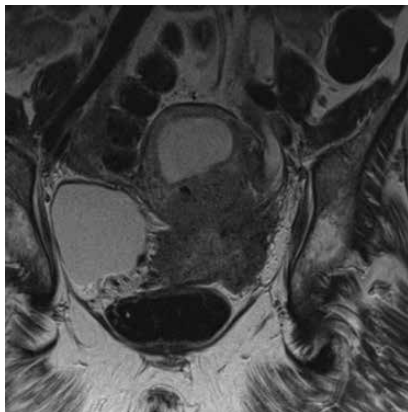
3D adaptivna brahiterapija predstavlja zlati standard sodobnega zdravljenja raka materničnega vratu. Napredovali raki materničnega vratu z zajetostjo parametrijev, paravaginalnega tkiva in drugih okolnih struktur, poleg intrakavitarne potrebujejo še dodatek intersticijske komponente obsevanja. Novi pristopi v brahiterapiji pomenijo izdelavo individualno prilagojenih aplikatorjev za določeno bolnico in za določen tumor. Na ta način se izboljša pokritost tarčnega volumna s predpisano dozo. Dobro lokalno zdravljenje pomeni dobro lokalno kontrolo. Kljub dobremu lokalnemu zdravljenju z obsevanjem pa pri približno petini radikalno zdravljenih bolnic pride do sistemskega razsoja bolezni. Izziv za bodočnost ostaja, kako zmanjšati možnost sistemskega razsoja bolezni.

Uvod

Temeljno zdravljenje večine ginekoloških rakov, v prvi vrsti raka materničnega vratu in nožnice, sloni na kombinaciji zunanega obsevanja in brahiterapije. Temelji 3D adaptivne brahiterapije segajo v leto 2005. Takrat sta bila s področja brahiterapije objavljena dva članka, ki sta postavila mejnik med 2D in 3D brahiterapijo. Predpis doze na točko A je zamenjal volumski pristop in predpis doze na tarčni volumen, ki so ga poimenovali visokorizični tarčni volumen (angl. high risk tumor volume HR-CTV). Magnetna resonanca (MR), ki služi kot podlaga za vrisovanje tarčnega volumna in rizičnih organov, zahteva uporabo MR-kompatibilnih aplikatorjev. Razvili so se novi aplikatorji, ki omogočajo kombinirano uporabo intrakavitarne in intersticijske komponente obsevanja, s tem pa tudi boljšo pokritost tumorja. Še vedno pa predstavljajo bolnice z lokalno napredovalimi raki, kljub novim principom zdravljenja in sodobni tehnologiji, izziv za tistega, ki jih zdravi.

Prikaz primera

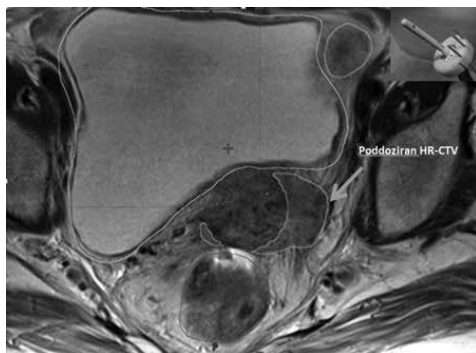
Pri 65-letni bolnici je bil ugotovljen napredovali ploščatocelični rak materničnega vratu stadija IIIb po klasifikaciji FIGO, velikosti 6x5x7 cm. Tumor je segal do spodnje tretjine nožnice, zajemal je oba parametrija, levo do medenične stene in povzročil obstruktivno uropatijo leve ledvice (slika 1). V levi sečevod je bil vstavljen splint. Zamejitvene preiskave so izključile razsoj bolezni. Na PET-CT so bile vidne reaktivne bezgavke v mediastinumu in obeh hilusih in najverjetneje vnetne spremembe v levem spodnjem pljučnem režnju. Pred obsevanjem je bila pri bolnici opravljena laparoskopska pelvična limfadenektomija (LPL). MR medenice po LPL je pokazal že opisani tumor materničnega vratu, paraaortno levo v višini tretjega ledvenega vretenca 9 mm veliko sumljivo bezgavko in pooperativne serome po odstranitvi bezgavk. Manjše bezgavke so bile vidne tudi ob iliakalnem žilju. Patohistološki izvid LPL ni pokazal zasevkov v bezgavkah (0/22 bezgavk). Radiolog je po ponovnem posvetu glede pozitivne bezgavke ledveno v luči negativne histologije in izvida PET-CT menil, da ne gre za sumljivo bezgavko. Pri bolnici je bilo indicirano zdravljenje z radikalnim obsevanjem s sočasno kemoterapijo. Skupaj je prejela štiri cikle kemoterapije s cisplatinom, zadnjega v znižanem odmerku zaradi znižane vrednosti očistka kreatinina. Ob koncu zunanega obsevanja je bila sprejeta za brahiterapijo.



Slika 1. Lokalno napredovali rak materničnega vratu z zajetostjo obeh parametrijev, levo do medenične stene.

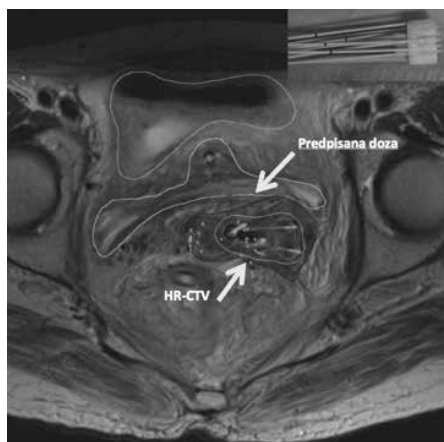
Pri posegu pa so nastopile težave. Po dilataciji cervikalnega kanala smo v maternično votlino vstavili sondo. Klasičen aplikator, obroček s kapico z odprtini za vzporedne igle, ki ga uporabljamo za kombinirano intrakavitarno

in intersticijsko aplikacijo, zaradi ozke nožnice nismo uspeli vstaviti. Intrakavitarna aplikacija (obroček brez kapice in sonda) pa za obsežen tumor z zajetjem parametrijev ni omogočala dobrega pokritja tarčnega volumna (pokritost HR-CTV 72-%). To je bil razlog, da smo se odločili za nekajdnevno dilatacijo nožnice z vaginalnimi vložki različnih velikosti. Po takšni razširitvi nožnice smo sicer uspešno vstavili obroček s kapico in vzporedne igle, vendar je še vedno ostal del tarčnega volumna zunaj predpisane doze 18,5 Gy (poddoziran HR-CTV na sliki 2).



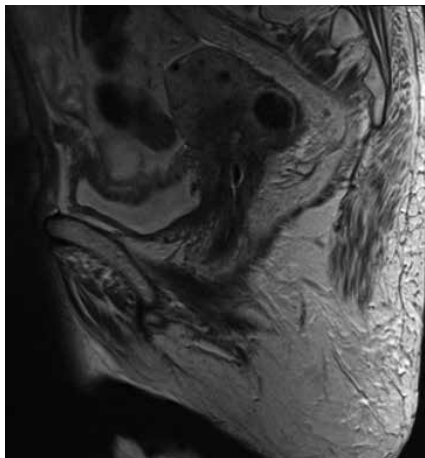
Slika 2. Klasična kombinirana intrakavitarna in intersticijska aplikacija. Aplikator je prikazan na manjši sliki. S puščico označen volumen poddoziranega HR-CTV.

Vsled tega smo se odločili za implantacijo s pomočjo nestandardnega aplikatorja, prikazanega na sliki 3. Dosegli smo odlično (99,4-%) pokritost HR-CTV.



Slika 3. Implantacija raka materničnega vratu z aplikatorjem na sliki zgoraj desno. Tarčni volumen je pokrit s predpisano dozo (označeno s puščicama).

Tri mesece po zaključku zdravljenja kontrolna MR-preiskava medenice ni pokazala ostanka tumorja (slika 4).



Slika 4. MR-preiskava po zaključku zdravljenja -na sliki miomatozna maternica brez ostanka tumorja.

Na žalost je pri bolnici približno pol leta po zaključku zdravljenja prišlo do razsoja bolezni. Predvidena je bila za sistemsko zdravljenje s kemoterapijo, ki pa ga gospa na žalost ni več dočakala.

Zaključek

3D adaptivna brahiterapija predstavlja zlati standard sodobnega zdravljenja raka materničnega vratu. S kombinacijo intrakavitarnih in intersticijskih komponente z uporabo standardnih aplikatorjev dosežemo dobro pokritost tarčnega volumna pri večini bolnic. Individualni pristop k zdravljenju prihaja v poštev predvsem pri bolj zapletenih primerih, kjer z uporabo standardnih aplikatorjev tarčnega volumna ne uspemo ustrezno pokriti. Individualni pristop pomeni izdelati ustrezen aplikator za določeno bolnico in za določen tumor. Individualno izdelani aplikatorji so različni, eno izmed zanimivih možnosti izdelave nudi 3D tisk.

Viri in literatura

1. Haie-Meder C, Potter R, Van Limbergen E, Briot E, De Brabandere M, Dimopoulos J, et al. Recommendations from Gynaecological (GYN) GEC-ESTRO Working Group (I): concepts and terms in 3D image based 3D treatment planning in cervix cancer brachytherapy with emphasis on MRI assessment of GTV and CTV. *Radiother Oncol* 2005; 74: 235-45.
2. Potter R, Haie-Meder C, Van Limbergen E, Barillot I, De Brabandere M, Dimopoulos J, et al. Recommendations from gynaecological (GYN) GEC ESTRO working group (II): concepts and terms in 3D image-based treatment planning in cervix cancer brachytherapy-3D dose volume parameters and aspects of 3D image-based anatomy, radiation physics, radiobiology. *Radiother Oncol* 2006; 78: 67-77.
3. Zobec Logar HB, Hudej R. Individualized approach to brachytherapy in cervical cancer patient: a case report study. *Radiother Oncol*, ESTRO 35 abstract book 2016. Abstract number E35-2023.