

Il sistema ultrasonico (Piezochirurgia) in chirurgia orale e maxillo-facciale

Cornelio Blus¹ and Giulio Giannelli²

¹ Professore AC – Master in Luce Laser Terapia – Università degli Studi di Cagliari – Cagliari (Italy)

² Unità Operativa Dipartimentale di Odontostomatologia P.O. Sacro Cuore di Gesù ASL LECCE –Gallipoli (Le) Italy

Introduzione

L'utilizzo degli ultrasuoni in chirurgia ossea vede le sue origini agli inizi degli anni 80' (Aro et al., 1981; Horton et al., 1981). Ma solo da circa 10 anni sono diventati di uso comune nella pratica clinica (Torrella et al., 1998; Vercellotti, 2000; Blus and Szmukler-Moncler, 2006;). Da quando nel 2000 il termine chirurgia ultrasonica (o piezoelettrica) è entrato nel dizionario clinico odontoiatrico e maxillo-facciale si è avuto un'evoluzione continua e ininterrotta delle tecniche di osteotomia e osteoplastica correlate.

L'enorme versatilità della chirurgia ultrasonica unita alla possibilità di eseguire interventi in maggiore sicurezza rispetto alle tecniche tradizionali ha permesso di estendere l'utilizzo degli strumenti piezoelettrici a numerosi campi di applicazione. In particolare ricordiamo le innovative applicazioni nella chirurgia tradizionale (Eggers et al., 2004; Robiony et al., 2004; Stubinger et al., 2005), nelle tecniche inerenti la trasposizione del nervo alveolare inferiore (Bovi, 2005; Metzger et al., 2006), nella chirurgia ortognatica della mandibola (Gruber et al., 2005) o negli interventi di osteoplastica.

In campo odontoiatrico le tecniche che hanno visto una crescita esponenziale, dell'utilizzo della chirurgia ultrasonica, sono state senza dubbio quelle inerenti strutture ossee strettamente legate ai tessuti molli come il rialzo del pavimento del seno, strutture ossee ad allevato rischio di frattura durante gli interventi con tecniche tradizionali quali split-crest e estrazioni degli ottavi inclusi e, negli ultimi anni, l'implantologia (Blus and Szmukler-Moncler, 2006; Blus et al., 2008; Blus and Szmukler-Moncler, 2010; Blus et al., 2010; Preti et al., 2007; Vercellotti, 2004). A fronte dell'enorme diffusione che le tecniche chirurgiche ultrasoniche hanno dimostrato avere nella comune pratica clinica, sono ancora pochissimi i lavori in letteratura che permettano di analizzare con chiarezza gli effetti che tali procedure possano avere a lungo

termine (Blus et al., 2008). È senz'altro vero che al momento attuale sono numerosi i gruppi che stanno lavorando in tal senso e i cui risultati saranno probabilmente a breve a disposizione del mondo scientifico (Blus and Szmukler-Moncler, 2006; 2010; Blus et al., 2010; Crosetti et al., 2009).

Oltre il mondo clinico anche il mondo della ricerca continua a sviluppare nuove conoscenze inerenti tali strumenti e tecniche, cercando di raggiungere la comprensione di aspetti ancora oggi non del tutto chiari quali per esempio gli effetti della chirurgia ultrasonica sui batteri o ancora il suo utilizzo per casi fino ad oggi di difficilissimo trattamento come i pazienti affetti da osteonecrosi da bisfosfonati (ONJ), argomento quest'ultimo che da parte nostra è oggetto di studi di prossima pubblicazione.

Senza'altro oggi le tecniche di chirurgia ultrasonica dimostrano essere superiori a quelle mediante strumenti tradizionali, rotanti o manuali, grazie alla maggiore precisione di taglio, la possibilità di creare accessi chirurgici più conservativi venendo a mancare il rischio di danneggiare i tessuti molli, un minore affaticamento dell'operatore ed un rischio minimo di sviluppare termonecrosi ossee il tutto contro l'unico difetto di una velocità di esecuzione ridotta (Barone et al., 2010; Lea et al., 2003; Romeo et al., 2009).

Pertanto oggi possiamo affermare che la chirurgia ultrasonica ha ormai trovato un posto d'onore nelle discipline legate alla chirurgia del tessuto osseo e le sue applicazioni in chirurgia orale e maxillo-facciale sono sempre più frequenti.

Caratteristiche degli ultrasuoni: vantaggi della chirurgia ultrasonica in chirurgia orale

Il vantaggio primario degli strumenti ad ultrasuoni in chirurgia ossea è l'ottenimento, in corrispondenza dei confini della zona sottoposta al taglio chirurgico, di un'area di osso altamente vitale e reattivo. Tale risultato, impossibile da ottenere con gli strumenti rotanti

o manuali, che con la loro azione di taglio portano sempre allo sviluppo aree di osso non vitale, rende la chirurgia ultrasonica fondamentale al fine di ottenere una guarigione dei tessuti ottimale e, nel caso in cui si effettuino interventi di innesto osseo autologo, si avrà un osso ricco di osteociti che porterà ad una migliore integrazione a livello del sito ricevente (Berengo et al., 2006; Chiriac et al., 2005; Preti et al., 2007).

Durante gli interventi di rialzo del seno come anche di trasposizione del nervo alveolare inferiore, la caratteristica degli ultrasuoni è quella che permette di eseguire in elevata sicurezza tali interventi, legata

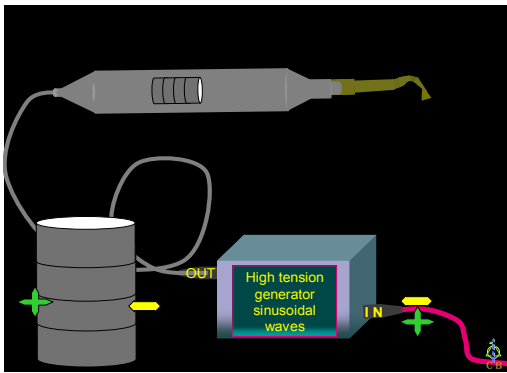


Fig. 1: L'apparecchio è costituito da un generatore di onde ad alta tensione che crea onde sinusoidali ad alta frequenza. Un asse metallico su cui sono poggiate le ceramiche, è prolungato verso l'esterno del manico e alla sua sommità possono essere fissati i puntali chirurgici. Questi inserti vibrando ad una frequenza da 24 a 36 KHz permettono

all'incapacità di questi di tagliare i tessuti molli. Tale caratteristica è correlata al fatto che i tessuti molli, nel caso entrino in contatto con la punta vibrante dello strumento, vibrano con essa annullando di fatto il potere di taglio prodotto invece sui tessuti duri. Sfruttando questo comportamento la chirurgia ultrasonica diventa di fatto la tecnica di elezione in tutti i casi di chirurgia ossea in cui si avrà uno stretto contatto con delle strutture molli. In particolare nel rialzo del pavimento del seno avremo, rispettando i protocolli, un bassissimo rischio di perforare la membrana di Schneider anche in caso di interventi particolarmente estesi e rischiosi (Blus et al., 2008; Vercellotti and Pollack, 2006). Questi autori hanno dimostrato come cambiando la tecnica chirurgica, si riduce drasticamente il rischio di complicanze legate alla rottura della membrana Schneideriana, che passa da una media del 27% al 4,3%.

Nei casi di espansione controllata orizzontale delle creste (split-crest) gli ultrasuoni mostrano un'elevata

predicibilità degli interventi con un abbattimento dei rischi di frattura in cui si insorge utilizzando le tecniche tradizionali. Gli interventi di split-crest vengono eseguiti per aumentare lo spazio a livello osseo in presenza di atrofie particolarmente severe, per fare ciò si produce un taglio lungo la cresta ossea residua e, sfruttando l'elasticità dell'osso, si esegue un'allargamento dello stesso. Utilizzando le tecniche tradizionali esiste sempre il rischio di eseguire tagli troppo profondi o imprecisi che portano inevitabilmente alla frattura della struttura, l'alta predicibilità della tecnica mediante ultrasuoni è correlata alla grande precisione di taglio ottenibile, inoltre, come nel caso dei rialzi di seno, si abbatte del tutto il rischio di danneggiare i tessuti molli circostanti come la lingua (Blus and Szmukler-Moncler, 2006).

Ancora gli ultrasuoni risultano essere indispensabili nei casi in cui si decida di eseguire estrazioni dentali atraumatiche per l'inserzione di un impianto post-estrattivo. In questi casi avere un sito altamente vitale e reattivo risulta fondamentale al fine di ottenere un'osteointegrazione ottimale, allo stesso modo gli ultrasuoni sono risultati ideali laddove ci si è trovati davanti a siti infetti rendendo questi siti, una volta bonificati, utilizzabili immediatamente per l'implantologia (Barone et al., 2006; Blus and Szmukler-Moncler, 2010; Davarpanah and Szmukler-Moncler, 2009).

Un ulteriore aggiornamento delle tecniche utilizzando la chirurgia ultrasonica si è poi avuto negli interventi di spostamento mascellare mediante Le Fort I. In tali casi sono state sviluppate delle punte vibranti a lama specifiche per l'osteotomia insieme ad una punta ideata appositamente per eseguire il distacco del processo alveolare in maniera completamente atraumatica (Pelo et al., 2008)

In conclusione va anche ricordata la possibilità, attraverso una corretta e attenta gestione dello strumento ad ultrasuoni ed in particolare delle potenze emesse, di poter ottenere anche una chirurgia dei tessuti molli. Tale applicazione presenta l'enorme vantaggio di poter usare uno stesso strumento sia per i tessuti duri che molli con una enorme riduzione del sanguinamento correlata all'occlusione temporanea dei capillari durante l'applicazione degli ultrasuoni (Blus and Szmukler-Moncler, 2004).

CONCLUSIONI

Alla luce di quanto esposto la chirurgia tradizionale mantiene senza dubbio il primato per quanto riguarda la velocità di esecuzione delle tecniche e l'abbattimento dei costi economici correlati, al di là

di tali aspetti la chirurgia ultrasonica è oggi giorno la metodica di chirurgia ossea con la maggiore predicibilità, i migliori risultati a breve e lungo termine e la minore presenza di rischi correlati alle manovre operative. Tale consapevolezza rende gli ultrasuoni addirittura indispensabili e insostituibili nei casi complessi di procedure quali il rialzo di seno mascellare, lo split-crest o in tutti i casi in cui si deve realizzare la trasposizione del nervo alveolare inferiore. In questi casi sostituire lo strumento ad ultrasuoni con le tecniche tradizionali porta ad un aumento della morbilità tale da rendere tali procedure assolutamente inaccettabili per i risultati che si desidera raggiungere.

Per quanto la ricerca, in materia di chirurgia ultrasonica, abbia oggi davanti a sé il compito di approfondire diversi aspetti legati ai meccanismi fisici e biologici attraverso i quali tali strumenti agiscono, questi hanno ormai ottenuto un ruolo definito e solido nei protocolli chirurgici di tutto il mondo.

BIBLIOGRAFIA

- [1] Aro H, Kallioniemi H, Aho AJ, Kellokumpu-Lehtinen P (1981). Ultrasonic device in bone cutting. A histological and scanning electron microscopical study. *Acta Orthop Scand* 52(1):5-10.
- [2] Barone A, Rispoli L, Vozza I, Quaranta A, Covani U (2006). Immediate restoration of single implants placed immediately after tooth extraction. *J Periodontol* 77(11):1914-20.
- [3] Barone A, Marconcini S, Giacomelli L, Rispoli L, Calvo JL, Covani U (2010). A randomized clinical evaluation of ultrasound bone surgery versus traditional rotary instruments in lower third molar extraction. *J Oral Maxillofac Surg* 68(2):330-6.
- [4] Berengo M, Bacci C, Sartori M, Perini A, Della Barbera M, Valente M (2006). Histomorphometric evaluation of bone grafts harvested by different methods. *Minerva Stomatol* 55(4):189-98.
- [5] Blus C, Szmukler-Moncler S (2004). Relevance of soft tissue cutting with an ultra-sonic surgical device [abstract]. Proceeding of the Second Wound Healing World Congress, 8-11 July, Paris.
- [6] Blus C, Szmukler-Moncler S (2006). Split-crest and immediate implant placement with ultra-sonic bone surgery: a 3-year life-table analysis with 230 treated sites. *Clin Oral Implants Res* 17(6):700-7.
- [7] Blus C, Szmukler-Moncler S, Salama M, Salama H, Garber D (2008). Sinus bone grafting procedures using ultrasonic bone surgery: 5-year experience. *Int J Periodontics Restorative Dent* 28(3):221-9.
- [8] Blus C, Szmukler-Moncler S (2010). Atraumatic tooth extraction and immediate implant placement with Piezosurgery: evaluation of 40 sites after at least 1 year of loading. *Int J Periodontics Restorative Dent* 30(4):355-63.
- [9] Blus C, Szmukler-Moncler S, Vozza I, Rispoli L, Polastri C (2010). Split-crest and immediate implant placement with ultrasonic bone surgery (piezosurgery): 3-year follow-up of 180 treated implant sites. *Quintessence Int* 41(6):463-9.
- [10] Bovi M (2005). Mobilization of the inferior alveolar nerve with simultaneous implant insertion: a new technique. Case report. *Int J Periodontics Restorative Dent* 25(4):375-83.
- [11] Chiriac G, Herten M, Schwarz F, Rothamel D, Becker J (2005). Autogenous bone chips: influence of a new piezoelectric device (Piezosurgery) on chip morphology, cell viability and differentiation. *J Clin Periodontol* 32(9):994-9.
- [12] Crosetti E, Battiston B, Succo G (2009). Piezosurgery in head and neck oncological and reconstructive surgery: personal experience on 127 cases. *Acta Otorhinolaryngol Ital* 29(1):1-9.
- [13] Davarpanah M, Szmukler-Moncler S (2009). Unconventional implant treatment: I. Implant placement in contact with ankylosed root fragments. A series of five case reports. *Clin Oral Implants Res* 20(8):851-6.
- [14] Eggers G, Klein J, Blank J, Hassfeld S (2004). Piezosurgery: an ultrasound device for cutting bone and its use and limitations in maxillofacial surgery. *Br J Oral Maxillofac Surg* 42(5):451-3.
- [15] Gruber RM, Kramer FJ, Merten HA, Schliephake H (2005). Ultrasonic surgery--an alternative way in orthognathic surgery of the mandible. A pilot study. *Int J Oral Maxillofac Surg* 34(6):590-3.
- [16] Horton JE, Tarpley TM, Jr., Jacoway JR (1981). Clinical applications of ultrasonic instrumentation in the surgical removal of bone. *Oral Surg Oral Med Oral Pathol* 51(3):236-42.
- [17] Lea SC, Landini G, Walmsley AD (2003). Ultrasonic scaler tip performance under various load conditions. *J Clin Periodontol* 30(10):876-81.
- [18] Metzger MC, Bormann KH, Schoen R, Gellrich NC, Schmelzeisen R (2006). Inferior alveolar nerve transposition --an in vitro comparison between piezosurgery and conventional bur use. *J Oral Implantol* 32(1):19-25.
- [19] Pelo S, Blus C, Rispoli L, Szmukler-Moncler S, Gasparini G, Moro A (2008). Straight, long, ultrasonic tips for orthognathic surgery. A technical innovation. (Abstract). *Clin Oral Implants Res* 19.
- [20] Preti G, Martinasso G, Peirone B, Navone R, Manzella C, Muzio G, et al. (2007). Cytokines and growth factors involved in the osseointegration of oral titanium implants positioned using piezoelectric bone surgery versus a drill technique: a pilot study in minipigs. *J Periodontol* 78(4):716-22.
- [21] Robiony M, Polini F, Costa F, Vercellotti T, Politi M (2004). Piezoelectric bone cutting in multipiece maxillary osteotomies. *J Oral Maxillofac Surg* 62(6):759-61.
- [22] Romeo U, Del Vecchio A, Palaia G, Tenore G, Visca P, Maggiore C (2009). Bone damage induced by different cutting instruments--an in vitro study. *Braz Dent J* 20(2):162-8.
- [23] Stubinger S, Kuttnerberger J, Filippi A, Sader R, Zeilhofer HF (2005). Intraoral piezosurgery: preliminary results of a new technique. *J Oral Maxillofac Surg* 63(9):1283-7.
- [24] Torrella F, Pitarch J, Cabanes G, Anitua E (1998). Ultrasonic osteotomy for the surgical approach of the maxillary sinus: a technical note. *Int J Oral Maxillofac Implants* 13(5):697-700.
- [25] Vercellotti T (2000). Piezoelectric surgery in implantology: a case report--a new piezoelectric ridge expansion technique. *Int J Periodontics Restorative Dent* 20(4):358-65.
- [26] Vercellotti T (2004). Technological characteristics and clinical indications of piezoelectric bone surgery. *Minerva Stomatol* 53(5):207-14.
- [27] Vercellotti T, Pollack AS (2006). A new bone surgery device: sinus grafting and periodontal surgery. *Compend Contin Educ Dent* 27(5):319-25.