

Riñones congestivos y hemorrágicos

María Luisa Cagigal, Marta Mayorga Fernández

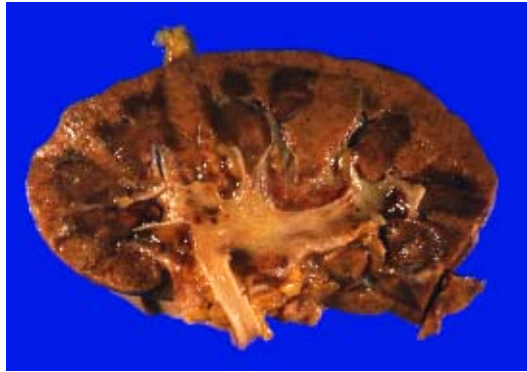


Figura 1. Riñón congestivo, con lesiones hemorrágicas en la médula, papilas y punteado petequiral en la corteza. También se observan lesiones hemorrágicas en la pelvis.

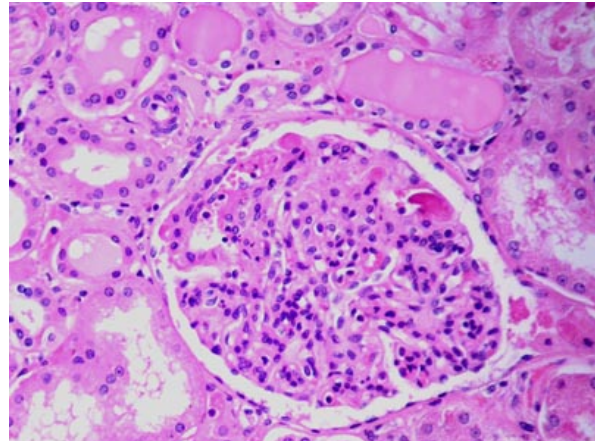


Figura 2.

Departamento de Anatomía Patológica
Hospital Universitario "Marqués de Valdecilla"
Santander (Cantabria), España.

Index Terms—Riñón, lupus eritematoso sistémico, púrpura trombótica trombocitopénica, autopsia

HISTORIA CLÍNICA

MUJER de 39 años ingresada por sospecha de púrpura trombótica trombocitopénica. Comienza con tratamiento esteroideo y sufre parada cardiorespiratoria que no remonta tras 40 minutos de reanimación.

DIAGNÓSTICO Y COMENTARIOS

- *Riñón afectado por lupus eritematoso sistémico.*

El LES produce una serie de lesiones y manifestaciones clínicas heterogéneas tales como hematuria, nefritis aguda, síndrome nefrótico, insuficiencia renal crónica e hipertensión.

El riñón está afectado en el 70% de los casos al estudio microscópico, pero aplicando otras técnicas como la inmunofluorescencia o microscopía

electrónica se ve que la afectación es en casi la totalidad de los casos.

En la enfermedad pueden producirse alteraciones tipo púrpura trombocitopénica o bien un estado de hipercoagulabilidad por un síndrome de anticuerpos antifosfolípidos como en este caso, apareciendo lesiones renales hemorrágicas extensas (en corteza, médula y pelvis).

REFERENCIAS

- [1] Robbins. Patología estructural y funcional. 6ª ed. Ed. Mc Graw-Hill. Chp. 5 y 7.
- [2] Surgical Pathology. Rosai et al. 9ª ed. Ed. Mosby. Chp. 17.
- [3] Pathology Illustrated. Ed. Mc farlane et al. 5ª ed. Ed. Churchill Livingstone.
- [4] Cerveny KC, Sawitzke AD. Relapsing catastrophic antiphospholipid antibody syndrome: a mimic for thrombotic thrombocytopenic purpura?. *Lupus* 1999; 8 (6): 477-481.

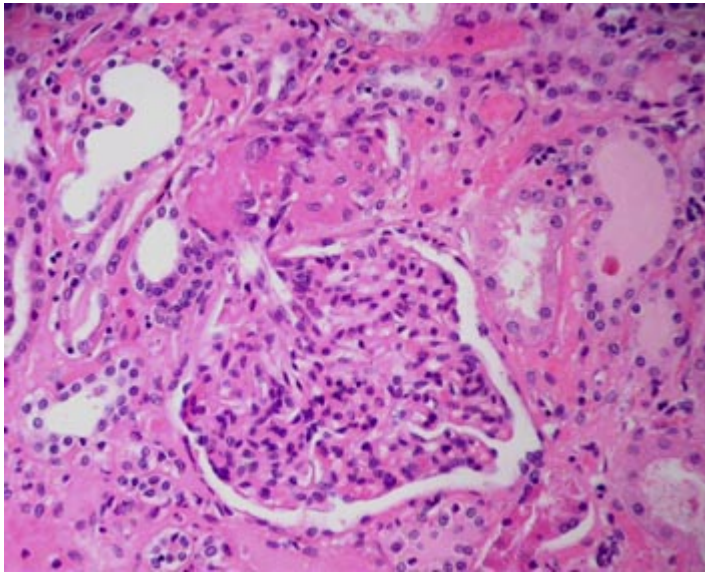


Figura 3.

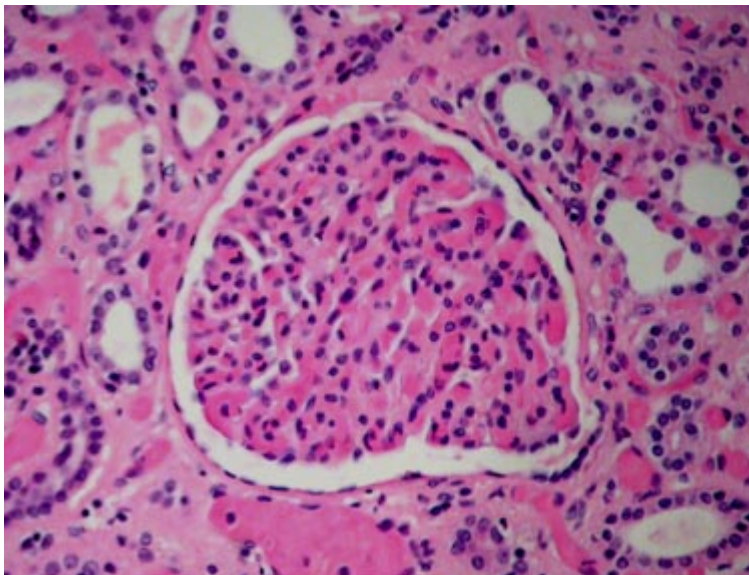


Figura 4.