

Rev.MVZ Córdoba 17(3):3209-3216, 2012.

ORIGINAL

## Implantación de hidroxiapatita-lignina en canal medular de conejos: evaluación macroscópica y difractográfica

### Implantation of hydroxyapatite-lignin in the medullary canal of rabbits: macroscopic and diffractografic evaluation

Mastoby Martínez M,<sup>1\*</sup> M.Sc, Andrea Pacheco B,<sup>2</sup> Ph.D, Mauricio Fontes F,<sup>2</sup> Ph.D.

<sup>1</sup>Universidad de Córdoba, Facultad de Medicina Veterinaria y Zootecnia, Departamento de Ciencias Pecuarias, Montería, Colombia. <sup>2</sup>Universidad Federal de Viçosa, Departamentos de Veterinaria y Suelo, Viçosa-MG, Brasil. \*Correspondencia: mastobymvz@hotmail.com

Recibido: Mayo de 2011; Aceptado: Marzo de 2012.

#### RESUMEN

**Objetivo.** Evaluar macroscópica y difractográficamente la respuesta ósea al compuesto hidroxiapatita-lignina implantado en canal medular tibial de conejos. **Materiales y métodos.** Se utilizaron 20 conejos de raza Nueva Zelanda, en cada uno, la tibia izquierda fue tratada con compuesto y la tibia derecha no fue, sirviendo como control. Se realizó una falla ósea de 4 mm de diámetro en la superficie lateral proximal tibial, hasta alcanzar el canal medular. Del compuesto, 1000 mg fueron ablandados con 10 gotas de solución salina utilizando parte de la masa para revestir la rosca del clavo intramedular de Schanz en acero F 138, de diámetro 2.5 mm para hueso cortical y la otra parte introducida en el canal medular con el auxilio de catéter calibre 16 y jeringa. El clavo revestido se introdujo al canal medular por la falla ósea. Los planos anatómicos fueron suturados. Lo mismo fue realizado en el control, sin utilización del compuesto. La evaluación macroscópica y difractográfica del contenido medular y del material que creció en las rocas de los clavos se hizo a los ocho, 30, 60, 90 y 120 días pos-cirugía. **Resultados.** Con cada fecha de evaluación la tendencia de la médula ósea en los tratados fue a regenerarse y la del compuesto a perder visibilidad, lo que se demostró con la difracción de rayos X, encontrándose tejido con cristalinidad compatible con el componente mineral del hueso. **Conclusiones.** El compuesto puede guiar la formación de hueso hasta el clavo intramedular sin afectar la regeneración de médula ósea.

**Palabras clave:** Clavos, evaluación, hidroxiapatita, médula ósea (*Fuente: CAB*).

## ABSTRACT

**Objective.** Macroscopically and diffractographically evaluate bone response to hydroxyapatite - lignin compound implanted in rabbit tibial medullary canal. **Materials and methods.** 20 New Zealand rabbits were used. Each of their left tibias was treated with the compound; the right tibias were not treated, serving as control. Bone fracture of approximately 4 mm in diameter in the lateral proximal tibia was performed, reaching the medullary canal. From the compound, 1000 mg were dissolved in 10 drops of saline solution using part of the mass to cover the twisted end of the intra-medullary pin, (Schanz steel F 138, size 2.5 mm for cortical bone) and the rest was introduced in the medullary canal of the group treated with the help of a catheter size 16 and disposable syringe. After introduction of 7 cm in length of the pin in the medullary canal, the anatomical blueprint was closed. The same was done in the control tibias, without use of the compound. Macroscopic and diffractographic evaluation of the medullary content which grew at the base of the pins was assessed at eight, 30, 60, 90 and 120 days post-surgery. **Results.** Each macroscopic evaluation date showed that the tendency of bone marrow in the treated rabbits was to regenerate and lose compound visibility, which was shown through X-ray diffraction, where crystalline tissue was found to be compatible with the mineral component of the bone. **Conclusion.** The compound can lead bone formation of intra-medullary nail without affecting the regeneration of bone marrow.

**Key Words:** Bone marrow, evaluation, hydroxyapatite, pins (Source:CAB).

## INTRODUCCIÓN

Los substitutos óseos deben ser inertes, degradables o absorbidos, además de favorecer el crecimiento óseo por conducción y si es posible por inducción. Estas características dependen de las propiedades físicas y químicas del biomaterial, que debe ser compatible con las reacciones fisiológicas del hueso (1-3). En la actualidad, uno de los biomateriales más investigados es la hidroxiapatita que puede ser obtenida de diferentes formas: a partir de corales marinos, del propio hueso o sintetizada en laboratorio (4-6).

La hidroxiapatita ha sido utilizada en la corrección de defectos óseos en el hombre y en varias especies animales, con resultados satisfactorios lo suficiente para ser indicada como alternativa para la injerta ósea en la rutina clínica (7-9).

La estructura porosa de la hidroxiapatita funciona como soporte pasivo para la neoformación vascular que llevan factores inductores de la aposición ósea (1). La superficie porosa de la hidroxiapatita parece proveer un substrato adicional a la proliferación del tejido óseo. Además; permite la unión, proliferación, migración y expresión fenotípica de células óseas, resultando en formación de nuevo hueso (8, 10-12).

La lignina es un componente de la pared celular de las plantas leñosas que les provee rigidez y actúa como agente permanente de unión entre las células. Es un polímero complejo de elevado peso molecular constituido por unidades de fenilpropano (13-15). Un compuesto de hidroxiapatita asociado a la lignina, podría unir

la excelente bio-actividad de la primera que no posee cohesión y resistencia suficiente, con las propiedades mecánicas y de adhesión celular de la última (13).

Con el desarrollo de la difracción de rayos X, se confirmó en 1926 que la fase inorgánica del hueso era una apatita (10,16,18). La difracción de rayos X es la principal técnica analítica utilizada para identificar fases mineralógicas y para estudiar estructuras cristalinas. La técnica hace uso de la periodicidad con que los átomos se distribuyen al formar la estructura cristalina de los minerales y las distancias entre los planos atómicos. Las difracciones son fácilmente obtenidas con el uso de los actuales difractómetros de rayos X. La hidroxiapatita es un fosfato de calcio que se cristaliza en el sistema hexagonal con parámetros de red  $a=b=9.417\text{Å}$   $c=6.875\text{Å}$ , lo que genera picos característicos en los diversos planos atómicos dentro de su estructura, conforme muestra la figura 2 (fuente: Laboratorio de mineralogía - Departamento de Suelos - UFV-Brasil).

Teniendo en cuenta la propiedad óseo-conductora de la hidroxiapatita y frente a los efectos adversos que tiene la resina acrílica sobre el tejido óseo a la hora de la fijación de prótesis articulares en la ortopedia veterinaria y humana, un grupo de investigadores de la UFV-Brasil en trabajo conjunto con investigadores del sector privado, se dispusieron en la tarea de conseguir un biomaterial que pudiera guiar el proceso de regeneración ósea hasta el canal medular y que favoreciera la unión biológica del clavo intramedular en este local.

Por tal razón, el objetivo del presente trabajo fue evaluar a la hidroxiapatita asociada a lignina (HAP-91 - L) en el proceso de bioconducción ósea hasta un implante metálico en canal medular tibial de conejos adultos de la raza Nueva Zelanda. El estudio se basó en la observación de los canales medulares y del material que se adhirió a las roscas de los clavos implantados como también, en la caracterización de la cristalinidad del tejido que se formó en ambos locales utilizando la técnica de difracción de rayos X.

## MATERIALES Y MÉTODOS

**Animales.** Fueron utilizados 20 conejos machos de la raza Nueva Zelanda Albina, esqueléticamente maduros a la confirmación radiográfica, con edad entre 10 y 12 meses y pesando entre 4-5 kg, oriundos del bioterio del Departamento de Veterinaria de la UFV. Tuvieron 2 meses para aclimatación al nuevo ambiente, en jaulas individuales donde recibieron una dosis única de ivermectina 0.2 mL a 1% por la vía subcutánea, alimento 2 veces al día y agua a voluntad.

**Compuesto.** La hidroxiapatita sintética HAP 91® (JHS, Belo Horizonte-Br.) fue producida por precipitación, después de adicionar gota a gota  $H_3PO_4$  sobre el  $Ca(OH)_2$  obtenido a partir de la calcinación de la calcita y su posterior hidratación por agitación constante. El precipitado fue calcinado a 900°C. El Ca de la HAP-91 fue determinado por volumetría y espectroscopia de UV-V (1). Después de este proceso, de acuerdo con el fabricante fue adicionado a la HAP-91, 1% de lignina derivada del eucalipto para formar el compuesto de HAP-91 - L. Con este material se obtuvieron bloques circulares de 4.5 mm de diámetro con peso de 200 mg con proporción de 99% de HAP-91 y 1% de lignina, que después fueron esterilizados en oxido de etileno a 10% y embalados en material plástico.

**Procedimiento quirúrgico.** En el preoperatorio los conejos recibieron 40.000 UI/kg de penicilina sódica y procainica por vía intramuscular, 30 minutos antes de la inducción anestésica. Después fueron sedados con levomepromazina en dosis de 2 mg/kg y anestesiados con tiletamina/zolazepam en dosis de 20 mg/kg, ambos por vía intramuscular. El tercio proximal del fémur hasta el tercio distal de la tibia fueron depilados y la grasa cutánea removida con éter. La anestesia disociativa se complementó con la técnica epidural lumbo-sacra utilizándose lidocaína a 2% en asocio con epinefrina a dosis de 1 mL/4kg. En seguida los animales fueron

posicionados en decúbito lateral izquierdo. Se realizó la antisepsia del campo operatorio, se aisló la parte distal del miembro con venda estéril y la zona quirúrgica se aisló con paños de campo estériles. El abordaje quirúrgico fue basado en la técnica descrita por Piermattei et al (17) para perros y gatos y adaptada para conejos de la siguiente forma: se realizó una incisión cutánea parapatelar lateral desde el tercio distal del fémur hasta la diáfisis proximal de la tibia. Seguidamente y en el mismo sentido se cortó con bisturí el tejido subcutáneo y la fascia lata, quedando visibles y siendo separadas de la tibia la musculatura cráneo-lateral. Inmediatamente se desbridó el periostio de la zona para realizar un defecto circular en la parte central de la faceta lateral proximal de la tibia, a 2 cm de la meseta, de aproximadamente 4 mm de diámetro y profundidad suficiente para alcanzar el canal medular con el auxilio de un taladro manual y broca de igual diámetro.

En un mismo animal se consideró la tibia izquierda como tratada y la tibia derecha como control.

En el grupo tratado se introdujo por el defecto cortical un clavo intramedular de Schanz en acero de calibre 1 mm con el que se practicaron movimientos de fricción repetitivos con el propósito de irritar el endostio, desprender la médula ósea y facilitar su salida, para lo que se inyectaron unos 10 cm de aire dentro del canal medular con el auxilio de jeringa desechable y catéter venular calibre 16, retirando la mayor cantidad posible.

En un recipiente, cinco comprimidos del compuesto de HAP-91 - L (1000 mg) fueron ablandados con solución fisiológica 0.9% en una relación de dos gotas por comprimido, resultando una masa que se utilizó para revestir la rosca del clavo intramedular de Schanz en acero de diámetro 2.5 mm, donde la cantidad se determinó como aquella que se necesitó para que la rosca no fuera visible, dejándola secar por 10 min al ambiente. Al resto de la masa se le adicionó solución salina 0.9% en volumen suficiente para completar los 2 mL, para ser introducida en el canal medular por medio de jeringa desechable y catéter calibre 16. La longitud del clavo fue medida por medio de radiografía previa de la tibia, desde el local determinado para el defecto hasta la epífisis distal tibial, determinándose un largo de 7 cm para todos los animales. Después de cortado el clavo se introducido por el defecto cortical y su calibre fue suficiente para ocupar aproximadamente 90% de la cavidad medular. Los tejidos separados e incisionados se suturaron con naylon.

El grupo control pasó por los mismos procedimientos que el tratado con la excepción de que no se utilizó HAP-91 - L. De esta forma el espacio entre el clavo y el endostio fue ocupado por el coágulo que se formó normalmente.

En el pos-operatorio los animales recibieron morfina 3 mg/kg/12h/2días/sc y 40.000 UI/kg/24h/2días/im de penicilina sódica y procainica como analgésico y antibiótico-terapia respectivamente y las heridas cutáneas se curaron con solución salina a 0.9% diariamente por 10 días.

**Estudio macroscópico y difractográfico.** Para los estudios macroscópicos y difractográficos de los canales medulares a los ocho, 30, 60, 90 y 120 días posteriores a las cirugías fue necesaria la eutanasia de cuatro conejos por fecha de evaluación con sobredosis de tiopental sódico por vía intravenosa, previa tranquilización con levopromacina por vía intramuscular.

Para la evaluación macroscópica del canal medular fue necesario un corte longitudinal de todas las tibias con cierra manual, donde un observador determinó el color y distribución de la médula ósea, además; en el grupo tratado se observó la distribución del compuesto, siendo los resultados presentados descriptivamente.

Las características observadas en el material adherido a la rosca del clavo de todas las tibias de ambos grupos, fueron el color (metálico, rojo, blanquecino y oscuro) y la visibilidad del fondo de las roscas y su superficie; siendo los resultados presentados descriptivamente.

La medición del material adherido a la rosca del clavo intramedular fue realizada con el auxilio de un pie de Rey digital y los resultados fueron interpretados comparando cada fecha de observación entre los grupos tratado y control, con análisis estadístico realizado por la prueba de Friedman, significancia fijada en  $p < 0.05$ . La comparación de las evaluaciones dentro de cada grupo fue analizada por la prueba de Dunn's, también con significancia estadística fijada en  $p < 0.05$ . El comportamiento de las medias para ambos grupos se representó por medio de una línea de tendencias.

Con el objetivo de determinar la naturaleza (orgánica e inorgánica) del tejido presente en la superficie rosqueada de los clavos intramedulares y en los canales medulares de las tibias de los conejos a los ocho, 30, 60, 90 y 120 días, se utilizó la prueba de difracción de rayos X (DRX). Para tal, fue necesario el secado de las tibias en estufa eléctrica a 70°C por 72

horas, para posterior retirada por raspado del material contenido en el canal medular y en la superficie rosqueada del clavo. Este material fue molido para ser reducido a partículas menores y colocado en lámina de vidrio escavada. Con el propósito de evitar pérdidas de material, se adicionó pegante comercial que permaneció por 12 horas a temperatura ambiente para su secado.

Después de este periodo, fue realizada la prueba de DRX en un difractómetro de marca Rigaku D-Max modelo Geiger Flex equipado con tubo de cobalto (radiación Co-K $\alpha$ ,  $\lambda = 1.79026 \text{ \AA}$ ), con un monocromador de cristal curvo de grafito en el eje difractado, operado con una diferencia de potencia de 40 kV y una corriente eléctrica de 30 mA. Los barridos fueron realizados en el modo paso a paso en intervalos de 15 a 50° 2 $\theta$  con 0.05° y 2 seg de conteo de tiempo en cada paso. Este procedimiento fue realizado en la muestras de los grupos control y tratado. Los resultados obtenidos de los difractogramas fueron presentados por medio de gráficos y análisis descriptivo.

## RESULTADOS

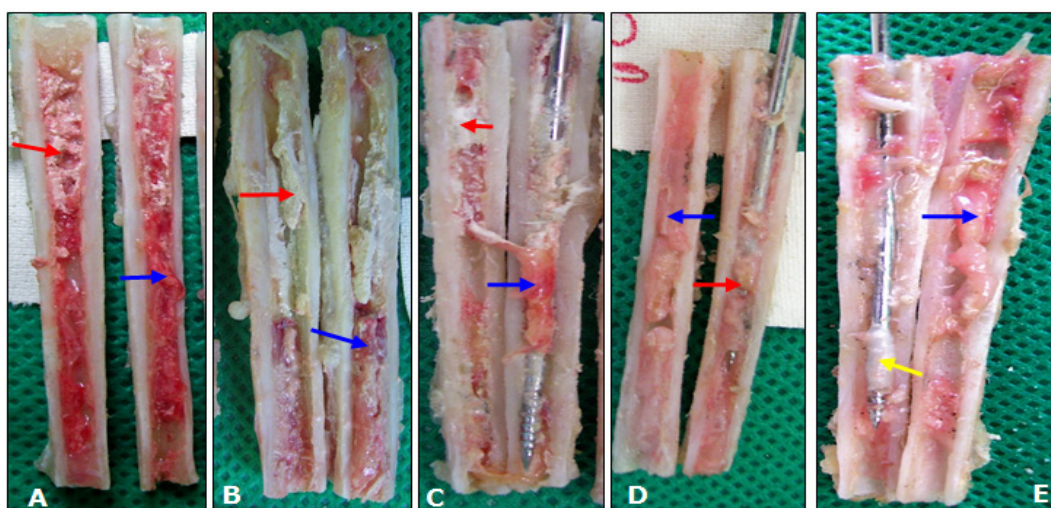
Al corte longitudinal de las tibias del grupo tratado a los ocho y 30 días posteriores a las cirugías, se observó en la evaluación macroscópica del canal medular una distribución desigual del compuesto, con mayor localización en la mitad proximal, que se corresponde con la diáfisis proximal de la tibia, siendo el espacio restante ocupado por médula ósea (Figura 1). El compuesto dio al canal medular una coloración blanca hidroxiapatita por estar en mayor proporción que la médula ósea.

A los 60, 90 y 120 días posteriores a las cirugías se observó en las tibias tratadas una distribución mayor de médula ósea y menor presencia del compuesto, dando al canal una coloración rojiza propia de médula.

Es importante destacar que en uno de los canales medulares a los 120 días de evaluación, no fue visible el compuesto (Figura 1E). Esta observación permite presumir que con el pasar del tiempo, el compuesto puede ser absorbido en el local de implantación y la médula ósea tiende a regenerarse y retomar su normal distribución dentro del canal medular.

La presencia del compuesto en mayor cantidad en la mitad proximal del canal medular, posiblemente se debió a diferentes razones: a la técnica de introducción de aire a través de la jeringa que no permitió retirar la suficiente médula ósea de la mitad distal del canal medular, dejando poco espacio para el compuesto; a la presión





**Figura 1.** Fotografías del canal medular de las tibias de conejos del grupo tratado con hidroxiapatita-lignina ilustrando la distribución y coloración dentro del canal medular – A- a los ocho días, B- a los 30 días, C- a los 60 días, D- a los 90 días y E- a los 120 días posteriores a las cirugías. Flecha roja: indica la presencia de hidroxiapatita-lignina en el canal medular. Flecha azul: indica la médula ósea. Flecha amarilla: indica presencia de tejido blanquecino semejante al tejido óseo revistiendo la rosca del clavo intramedular.

interna del canal que actuó como fuerza negativa repeliendo al compuesto durante su introducción, hecho favorecido por el ablandamiento previo del compuesto con solución salina 0.9%; a la desituación física del compuesto como consecuencia de la introducción del clavo intramedular que provocó su salida parcial; a la hemorragia intra-operatoria del canal que produjo desituación del compuesto blando o a la combinación de razones anteriores que imposibilitaron la distribución homogénea y en cantidad suficiente en toda la extensión del canal medular.

En las tibias del grupo control se observó normalidad en la distribución y coloración de la médula ósea en todos los días del estudio, demostrando una recuperación rápida de la misma.

En la evaluación macroscópica de las roscas de los clavos intramedulares de las tibias tratadas y control, a los ocho días de la evaluación, no hubo adherencia de tejido sobre su superficie, permitiendo la visibilidad de las mismas, teniendo el clavo su color característico. Se observó solo diferencia en el fondo de las roscas, donde el grupo tratado tuvo presencia del compuesto. Como la media de la circunferencia de los clavos intramedulares tratados fue igual a la de los no tratados, se sugiere que no hubo adherencia de ningún tipo de tejido en ellas (Tabla 1).

A los 30, 60, 90 y 120 días de evaluación posteriores a las cirugías en 75% de las roscas de los clavos del grupo tratado y control se observó

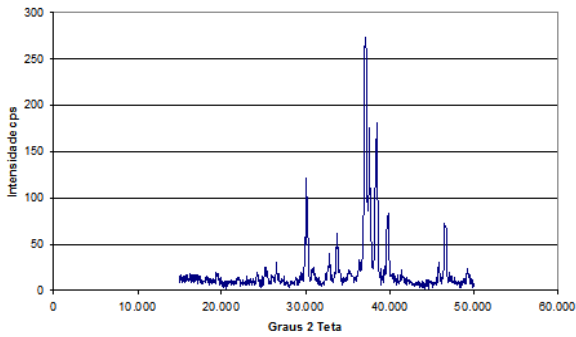
**Tabla 1.** Medias de la circunferencia del punto correspondiente a la rosca de los clavos intramedulares (mm) después de su extracción del canal medular de tibias de conejos en los días de la evaluación, donde; G.T. representa al grupo tratado con hidroxiapatita sintética-lignina y G.C. representa al grupo control.

Grupos	Días después de las cirugías					
	0	8	30	60	90	120
G.T.	1.18	1.18	1.39	1.35	1.40	1.59
G.C.	1.18	1.18	1.24	1.50	1.51	1.48

presencia de tejido con características de tejido medular de coloración rojisa amarillenta, que impedía ver el fondo de la misma y parcialmente su superficie, sugiriendo una posible adherencia de tejido. Solamente en dos roscas del grupo tratado a los 90 días y dos a los 120 días (25%,) se observaron presencia de tejido duro de coloración blanquecina y dureza al tacto compatible con hueso.

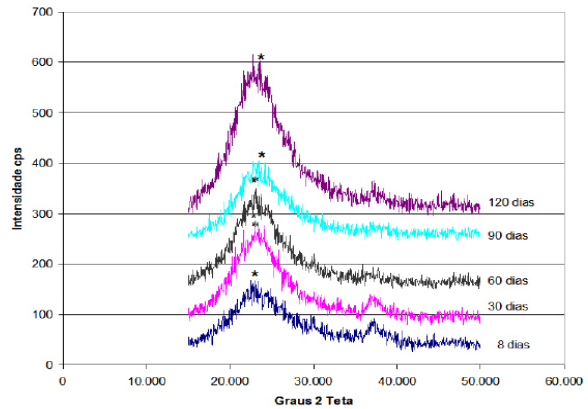
Al comparar estadísticamente las mediciones de las circunferencias de las roscas de los clavos intramedulares después de retirados del canal medular, se encontró que en los días del estudio entre los dos grupos, no hubo diferencia de acuerdo con la prueba de Friedman. El análisis estadístico entre días de un mismo grupo tanto para el grupo tratado como para el control, tampoco mostró diferencias de acuerdo con la prueba de Dunn's.

Al análisis difractográfico del compuesto de hidroxiapatita-lignina se observó que la cristalinidad de la apatita produce picos delgados con una línea de base casi recta (Figura 2).



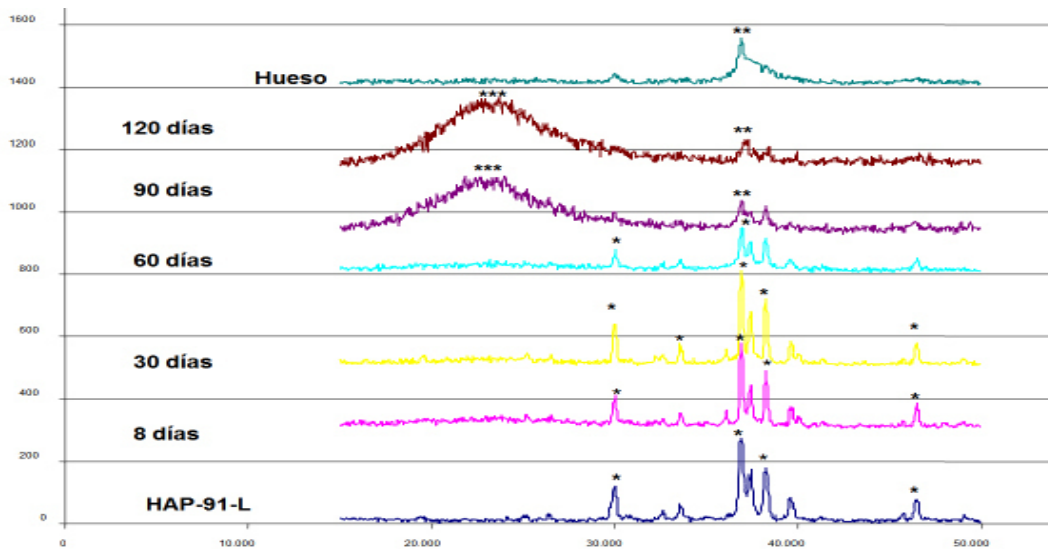
**Figura 2.** Difractograma del compuesto de hidroxiapatita - lignina. \*Picos de hidroxiapatita. (Fuente: Laboratorio de Mineralogía - Departamento de Suelos – UFV - Brasil).

En la Figura 3 se observa el grupo control en los diferentes días de la evaluación, en los que se puede notar la ausencia de material cristalino y sí apenas una hombrera típica de materiales orgánicos de baja cristalinidad.



**Figura 3.** Difractogramas del material obtenido del canal medular y de las roscas de los clavos intramedulares tibiales de los conejos del grupo control en los días después de las cirugías. \*hombreira.

La Figura 4 muestra que a los ocho y 30 días de la evaluación pos quirúrgica, la hidroxiapatita sintética - lignina mantiene su integridad cristalina por la presencia de todos sus picos característicos. A los 60 días después de su implantación, existe una pérdida gradual de algunos picos y el desaparecimiento de otros. A los 90 y 120 días se observa pérdida total de su cristalinidad.



**Figura 4.** De abajo-arriba: difractograma del compuesto de hidroxiapatita - lignina, difractograma del material obtenido del canal medular de las tibias y de las roscas de los clavos intramedulares de los conejos del grupo tratado con HAP-91®- L en los días después de las cirugías y difractograma de la cortical tibial de conejo. \*picos de hidroxiapatita, \*\*picos de hueso tibial, \*\*\*hombreira.

## DISCUSIÓN

La no presencia del compuesto de hidroxiapatita – lignina en algunos canales medulares tratados a los 120 días puede ser indicativo que este se absorbe semejante a lo reportado por Borges et al. (2) en análisis cuantitativos en perros donde observaron que la hidroxiapatita se degrada, a pesar de ser considerada clínicamente no degradable (2). Según Overgaard et al. (21), en un estudio experimental en humanos demostró que los revestimientos con hidroxiapatita son absorbidos a un ritmo de aproximadamente 20% anual, especialmente en locales en que el revestimiento está en contacto directo con médula ósea más no cuando se implanta en hueso trabecular.

A los 30, 60, 90 y 120 días de evaluación posteriores a las cirugías en 75% de las roscas de los clavos del grupo tratado y control se observó presencia de tejido con características de médula ósea de coloración rojisa amarillenta, que impedía ver el fondo de las mismas y parcialmente su superficie, sugiriendo una posible adherencia de tejido medular. Solamente en dos roscas del grupo tratado a los 90 días y dos a los 120 días (25%,) se observaron presencia de tejido semejante al hueso por su color blanquecino y dureza al tacto. Este hecho sugiere una posible óseo-conducción del compuesto de hidroxiapatita-lignina hasta la rosca del clavo intramedular, semejante a la conseguida por Vidigal y Goisman (22) que utilizando implantes de titanio puro e implantes de titanio revestidos con hidroxiapatita por la técnica de aspersión térmica a plasma, observaron que hubo mayor formación de tejido óseo en torno de los implantes revestidos con la hidroxiapatita.

En cuanto a la pérdida de la cristalinidad del material analizado por difracción de rayos X en los últimos días de evaluación (90 y 120 días) (figura 4) y el hecho que los picos registrados semejen a los registros difractográficos de hueso compacto, permiten presumir que el compuesto posiblemente fue absorbido y que posiblemente posibilitó el crecimiento de hueso hasta la superficie rosqueada de los clavos, estando de acuerdo con Borges et al. (2) quien dice que la hidroxiapatita funciona como soporte pasivo para la formación de tejido óseo. La superficie porosa de la hidroxiapatita parece proporcionar una matriz para el desarrollo del tejido óseo, permitiendo la migración y proliferación de células óseo-progenitoras (8, 13, 18, 19).

El compuesto del estudio presenta picos muy semejantes a los obtenidos con la hidroxiapatita sintetizada a 950°C por Londoño et al. (10), que formó cristales pequeños que la hacen absorbible cuando es implantada en tejido óseo, reforzando la posibilidad de absorción ósea de la HAP-91-L. La evaluación macroscópica y difractográfica del compuesto de hidroxiapatita-lignina permitió concluir que el compuesto no interrumpe la regeneración de médula ósea y además; posibilita el crecimiento de hueso hasta el implante metálico.

## Agradecimientos

Los autores agradecen al laboratorio JHS por proporcionar el compuesto experimentado, a la Universidad de Córdoba – Colombia y a la Universidad Federal de Viçosa – Brasil. Esta investigación de tipo descriptiva fue aprobada por la comisión de Ética del Departamento de Veterinaria de la UFV (proceso N° 58/2007).

## REFERENCIAS

1. Ayers R, Simske S, Nunes C, Wolford L. Longterm bone ingrowth an Residual microhardness of porous block hydroxyapatite implants in humans. *J Oral Maxilofacial Surg* 1998; 56(6):297-1301.
2. Borges A, Rezende C, Ribeiro M, Melo E, Nóbrega P. Hidroxiapatita sintética como substituto óseo em defeito experimental provocado no terço proximal da tibia em cão: aspectos à microscopia eletrônica de transmissão. *Arq Bras Med Vet Zootec* 2000; 52(6):616-620.
3. Bostrom MP. Expression of bone morphogenetic proteins in fracture healing. *J Clin Orthop* 1998; 335: 116-123.
4. Fehlberg, A.F. Hidroxiapatita sintética na regeneração da falha ósea provocada em fratura completa de terço intermédio de tibia imobilizada pela fixação percutânea em cães. [Tese Mestrado]. Viçosa, MG, Brasil Universidade Federal de Viçosa, Departamento de Medicina Veterinária; 2001.

5. Franco KL, Borges APB; Vilória MIV et al. Hidroxiapatita sintética pura, hidroxiapatita asociada ao colágeno e hidroxiapatita sintética asociada ao lipossoma como substitutos ósseos em defeitos provocados na tíbia de cães: aspectos da osteointegração à microscopia de luz transmitida. *Arq Bras Med Vet Zootec* 2001; 53:431-436.
6. Hemmerlé J, Cuisinier G, Schultz P, Voegel C. Study of biological crystal growth mechanisms in the vicinity of implanted synthetic hydroxyapatite crystals. *J Dental Res* 1997; 76(2):682-687.
7. Jaffe W y Scott B. Current concepts review. Total hip arthroplasty with hydroxyapatite-coated prostheses. *J Bone Joint Surg Am* 1996; 78:1918-1934.
8. Legeros RZ. Properties of osteoconductive biomaterials: calcium phosphates. *Clin Orthop Rel Res* 2002; 395:81-98.
9. Mendoza B, Meléndez L, García L, Hernández F. Caracterización estructural y biointegración del sustituto óseo BioOsteo. *Rev Mex de Física* 2004; 50(1):19-23.
10. Londoño M, Echavarría A, De La Calle F. Características cristalquímicas de la hidroxiapatita sintética tratada a diferentes temperaturas. *Revista EIA* 2006; 5:109-118.
11. Monchau F, Lefèvre A, Descamps M et al. In Vitro studies of human and rat osteoclast activity on tricalcium phosphate, calcium carbonate. *Biomolecular Eng* 2002; 19 (269):143-152.
12. Peón E, Fernández E, Jiménez A, García M, Galván J, Escudero M, Simancas J. Recubrimientos de hidroxiapatita sobre la super-aleación MA956. *Ingeniería Electrónica, Automática y Comunicaciones* 2004; 25(1):30-37.
13. Vital CC, Borges APB, Fonseca CC et al. Biocompatibilidade e comportamento de compósitos de hidroxiapatita em falha óssea na ulna de coelhos. *Arq Bras Med Vet Zootec* 2006; 58(2):175-183.
14. Sjöström E. Wood chemistry: fundamentals and applications. San Diego: Academic Press; 1993.
15. Vital CC. Hidroxiapatita sólida asociada ao carbono e asociada ao carbono e fosfato biácido de sódio como substituto em falha óssea na ulna de coelhos. [Monografia Especialização]. Viçosa- MG: Universidade Federal de Viçosa; 2003.
16. Pérez Á, Ortega V et al. Implante óseo de la espuma de hidroxiapatita-09 Estudio experimental en conejos. *Esp Patología* 2005; 38(1):14-20.
17. Piermattei D, Flo G, Decampo C. Handbook of Small Animal Orthopedics and Fracture Repair, 4 ed. Missouri: Saunders Elsevier; 2006.
18. Sakano H, Koshino T, Takeuchi R. Treatment of the instable distal radius fracture with external fixation and a hydroxyapatite spacer. *J Hand Surg* 2001; 26:923-929.
19. Vidigal G, Goisman M. Osseointegração × biointegração: uma análise crítica. *Rev Bras Odontol* 1997; 4:54.
20. Overgaard S, Oballe K, Lind M, Bunger C. Resorption of hydroxyapatite and fluorapatite coatings in man. An experimental study in trabecular bone. *J Bone Joint Surg Br* 1997; 79:654-659.
21. Vidigal, G.M.; Goisman, M. osseointegração × biointegração: uma análise crítica. *Rev Bras Odontol* 1997; 4:54.