

AGRANULOCITOSE RELACIONADA À OXACILINA. RELATO DE CASO

Kleber Jordão Souza¹, Juliana Mussolini Celestino de Oliveira³, Rodolfo Dias Gomes¹, Rebeca Carvalho Bressa², José Antonio Nascimento Bressa²

Universidade do Oeste Paulista – UNOESTE, Faculdade de Medicina e Curso de Farmácia, Presidente Prudente, SP.
Correspondência para: José Antonio Nascimento Bressa - jabressa@hotmail.com

RESUMO

A agranulocitose é caracterizada pela diminuição de neutrófilos no sangue periférico, sendo que cerca de dois terços dos casos, ocorrem por reação adversa a medicamentos. Relata-se um caso de um homem caucasiano que em uso prolongado de oxacilina, por ocasião de uma espondilodiscite séptica, que evoluiu com agranulocitose. Paciente do sexo masculino, 70 anos, deu entrada no pronto-socorro com queixa de dor em região lombar há 30 dias. Diagnosticado com espondilodiscite, acometendo os plâtos vertebrais no nível L5-S1. Foi tratado empiricamente com oxacilina. Antibioticoterapia mantida até o vigésimo nono dia. Apresentou ao hemograma: contagem de leucócitos de $0,870/\text{mm}^3$ (sem contagem diferencial). Após suspensão da oxacilina a leucometria não foi restabelecida, foi administrado fator estimulador de colônia granulocítica Filgastrimana dose de 0,5 MU/Kg/dia (5 $\mu\text{g}/\text{Kg}/\text{dia}$) por três dias. Este relato tem por objetivo ressaltar que a utilização de Oxacilina endovenosa por períodos prolongados pode induzir a agranulocitose, e para enfatizar que a monitorização de pacientes mesmo assintomáticos deve ser realizada.

Palavras-chave: Discite, oxacilina, agranulocitose, terapêutica.

OXACILLIN-RELATED AGRANULOCYTOSIS. CASE REPORT

ABSTRACT

Agranulocytosis is characterized by a reduction of neutrophils in peripheral blood, and about two thirds of cases occur due to adverse reactions to drugs. We report a case of a Caucasian man that in prolonged use of oxacillin due a septic spondylodiscitis developed agranulocytosis. Male patient, 70 years-old, was admitted to the emergency room complaining of pain in the lumbar region for 30 days. Diagnosed with septic spondylodiscitis on plateaus vertebral level L5-S1. He was treated empirically with oxacillin. Antibiotic therapy continued until the twenty-ninth day. Blood count presented: leukocyte counts of $0.870/\text{mm}^3$ (without differential count). After suspension of oxacillin, white blood cell count was not reestablished, was administered granulocyte colony-stimulating factor Filgastrima at a dose of 0.5 MU/Kg day (5 $\mu\text{g}/\text{Kg}/\text{day}$) for three days. This report aims to highlight that the use of intravenous oxacillin for prolonged periods may induce agranulocytosis, and to emphasize that even asymptomatic patient monitoring should be performed.

Keywords: Discitis, oxacillin, agranulocytosis, therapeutics.

INTRODUÇÃO

A agranulocitose é uma reação hematológica grave caracterizada pela redução, por mecanismos imunológicos ou citotóxicos, dos neutrófilos circulantes no sangue periférico em valores inferiores a 500 células/mm³^[1], é potencialmente fatal², e em cerca de dois terços dos casos ocorre como uma reação adversa a medicamentos³.

A neutropenia relacionada a medicamentos está bem descritas para alguns fármacos como os inibidores da tiróide, sulfametoxazol e trimetoprima, sulfasalazina, clomipramina⁴, dipirona⁵, azitromicina⁶ e o grupo das penicilinas².

A oxacilina pertence ao grupo das penicilinas e apesar de citada por Andersohn et al.¹ como um medicamento no nível 1 de evidência na correlação com a agranulocitose, há poucos e antigos relatos na literatura.

O objetivo deste trabalho foi relatar o caso de um homem caucasiano que em uso prolongado de oxacilina, por ocasião de uma espondilodiscite séptica, evoluiu com agranulocitose.

RELATO DO CASO

Paciente do sexo masculino, 70 anos, branco, deu entrada no pronto-socorro com queixa de dor em região lombar há 30 dias que irradiava para membros inferiores, de forte intensidade, que impossibilita

movimentos habituais e sem fatores de melhora. Paciente relata que tem diagnóstico prévio de hérnia lombar (L5-S1), Espondilodiscite séptica, hiperplasia prostática benigna, hipertensão arterial sistêmica e osteoporose, utilizando Ciprofloxacino (500 mg/dia) há 1 mês, Finasterida (5 mg/dia), Losartana potássica (25 mg/dia) e Carbonato de Cálcio + vitamina D (1 g/dia). Paciente foi internado e submetido à Ressonância Magnética Nuclear (RMN) (Figura 1). Os medicamentos foram mantidos até a avaliação da Infectologia que acrescentou a Oxacilina 2 g de 4/4 h EV.

Paciente evoluiu estável e referia melhora progressiva da dor. No décimo quarto dia de Oxacilina foi refeito a RMN que demonstrou a persistência da espondilodiscite. Antibioticoterapia mantida até o vigésimo nono dia, onde apresentou ao hemograma: contagem de leucócitos de 0,870/mm³ (sem contagem diferencial) (Tabela 1), VHS de 75 mm/H e PCR 12 mg/dL, a oxacilina foi suspensa e introduziu-se a cefalotina 2 g EV de 6/6 h que teve resolução do quadro de espondilodiscite. Foi pedido avaliação e conduta para o serviço de hematologia, que administrou, no sétimo dia após interrupção da oxacilina, fator estimulador de colônia granulocítica Filgrastima [G-CSF] na dose de 0,5 MU/Kg/dia (5 µg/Kg/dia) por 3 dias. Houve resposta laboratorial ao uso de CSF-G, tendo alta

hospitalar com retorno ambulatorial para monitorização do hemograma conforme

observado na Tabela 1.

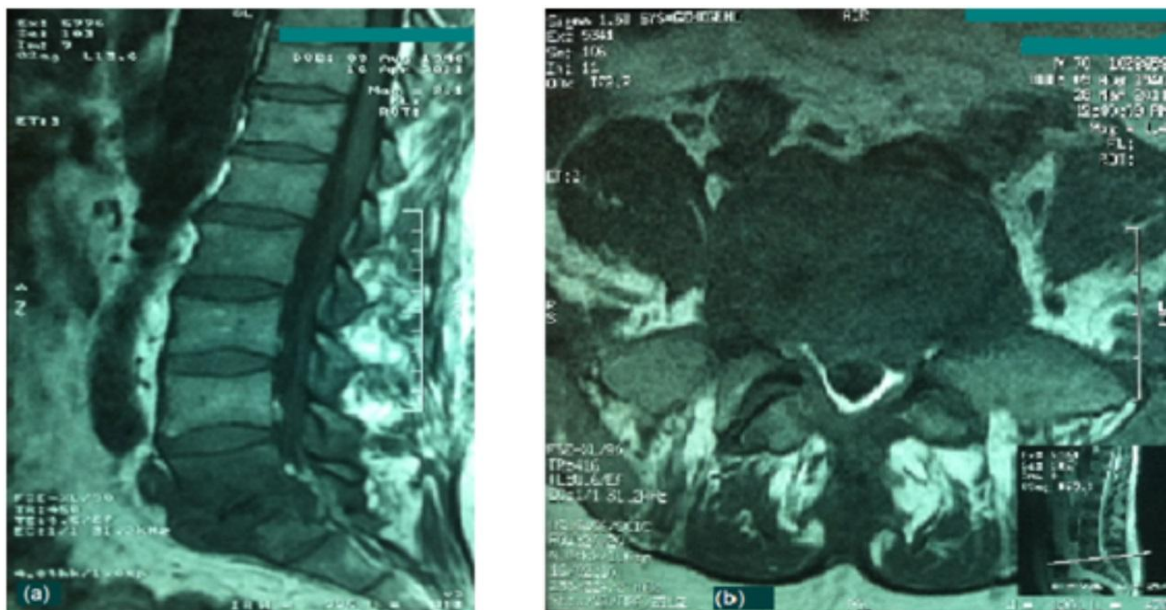


Figura 1. RMN de coluna lombo-sacra realizada no início da internação em imagem T1 sagital (a) e Axial T1 (b) demonstrando alteração de sinal acometendo os platôs vertebrais no nível L5-S1, envolvendo o conteúdo discal e os tecidos moles adjacentes.

Tabela 1. Evolução do Leucograma durante o período de acompanhamento.

Dias	Terapia Antibiótica	Leucócitos	Neutrófilos	Linfócitos	Monócitos	Eosinófilos	Basófilos
1º		8690	5518	2294	660	208	10
19º	Oxacilina 10 g/dia EV	4150	2141	1191	439	348	31
26º		1400	504	420	84	392	0
29º	Interrupção da Oxacilina	870*	-	-	-	-	-
31º		1310	117	1034	91	65	3
36º		1440	43	1008	216	86	87
37º		7070	4595	1414	565	424	72
39º		40670	34162	4473	2033	0	2
46º		19610	14119	3922	1372	196	1
61º		5510	2936	1851	490	209	24

*Sem contagem diferencial.

DISCUSSÃO

A espondilodiscite é um processo infeccioso envolvendo dois corpos vertebrais

e um disco entre eles, onde o *Staphylococcus aureus* o micro-organismo mais prevalente⁷, responsável por 40% das infecções

hospitalares por gram-positivas⁸. Neste caso o tratamento foi realizado empiricamente com a Oxacilina, que é um medicamento indicado no tratamento de infecções causadas por estafilococos produtores de penicilinase⁹.

Apesar da correta indicação, a Oxacilina não está isenta de reações adversas, sendo os principais sistemas atingidos: gastrointestinal, neurológico, renal, hepático e hematológico, além das reações de hipersensibilidade⁹. Conforme observado no caso descrito a reação adversa observada foi a agranulocitose, que se apresentou ao vigésimo nono dia de tratamento superando o tempo médio descrito na literatura que variou de 22 a 24 dias^{1,10,11}, ocorrido provavelmente devido ao fato de que a monitorização através do hemograma em pacientes assintomáticos não é realizada diariamente.

A neutropenia secundária ao uso de fármacos pode ocorrer por mecanismos imunológicos e/ou tóxicos¹ sendo que a via não imunológica está relacionada a um tempo maior para o desenvolvimento desta reação⁹. Por ser um evento adverso, a agranulocitose é uma reação independente da ação farmacológica, que não se pode prever, de incidência extremamente baixa¹², acometendo 5,02:1 milhão de habitantes ao ano, sendo que as ocorrências em ambiente hospitalar constituem

aproximadamente 30% dos casos¹³, e tem alta mortalidade que pode variar de 3-10%^{1,3,14}.

A taxa de mortalidade tem uma relação proporcional com a contagem de neutrófilos sendo que para valores inferiores a 200 células/mm³ o prognóstico é pior devido ao aumento de infecções localizadas, sepses e complicações fatais^{1,15}.

O tratamento consiste em interromper o uso do medicamento para evitar o agravamento do quadro clínico¹³ e introduzir o fator de crescimento de colônia granulopoética FCC-G^{2,15,16}.

Apesar da reversão da neutropenia ocorrer normalmente dentro de 3-4 dias após a descontinuação de oxacilina^{1,17}, no caso descrito o paciente mesmo permanecendo assintomático recebeu o granulokine no sétimo dia após a descontinuação da Oxacilina devido à demora no reestabelecimento dos índices leucocitários e para reduzir as taxas de complicações infecciosas fatais¹.

AGRADECIMENTOS E CONFLITOS DE INTERESSES

Agradecemos ao paciente que gentilmente colaborou para que este trabalho pudesse ser realizado.

Os autores declaram não haver qualquer potencial conflito de interesse que

possa interferir na imparcialidade deste trabalho científico.

REFERÊNCIAS

- Andersohn F; Konzen C, Garbe E. Systematic Review: Agranulocytosis Induced by Nonchemotherapy Drugs. *Ann Intern Med.* 2007;146:657-665.
- Maloisel F, Andrès E, Kaltenbach G, Noel E, Martin-Hunyadi C, Dufour P. Prognostic factors of hematological recovery in life-threatening nonchemotherapy drug-induced agranulocytosis. A study of 91 patients from a single center. *Presse Med* 2004;33(17): 1164-1168.
- Kaufman DW, Kelly JP, Jurgelon JM, Anderson T, Issaragrisil S, Wiholm BE, Young NS, Leaverton P, Levy M, Shapiro S. Drugs in the aetiology of agranulocytosis and aplastic anaemia. *Eur J Haematol Suppl.* 1996;60:23-30.
- Van der Klauw MM, Goudsmit R, Halie MR, van't Veer MB, Herings RM, Wilson JH, Stricker BH. A Population-Based Case-Cohort Study of Drug-Associated Agranulocytosis. *Arch Intern Med.* 1999;159(4):369-374. DOI: <http://dx.doi.org/10.1001/archinte.159.4.369>
- Davrieux M, Gutiérrez S, Marín M, Pieri D, Pais T. Agranulocytosis por dipirona: a propósito de un caso clínico. *Arch Pediatr Urug.* 2007;78(1):35-40.
- Kajiguchi T, Ohno T. Azithromycin-Related Agranulocytosis in an Elderly Man with Acute Otitis Media. *Inter Med.* 2009;48:1089-1091.
- Morelli S, Carmenini E, Caporossi AP, Aguglia G, Bernardo ML, Gurgo AM. Spondylodiscitis and infective endocarditis: case studies and review of the literature. *Spine.* 2001;26(5):499-500. DOI: <http://dx.doi.org/10.1097/00007632-200103010-00013>
- Gad GFM, El-Ghafar AEFA, El-Domany RAA, Hashem ZS. Epidemiology and antimicrobial resistance of staphylococci isolated from different infectious diseases. *Braz J Microbiol.* 2010;41(2):333-344. DOI: <http://dx.doi.org/10.1590/S1517-83822010000200012>
- Oxacilina Sódica: frasco-ampola. Responsável técnica Andréia Cavalcante Silva. Anápolis,GO: Teuto Brasileiro S/A; 2010. Bula de remédio.
- Brook I. Leukopenia and granulocytopenia after oxacillin therapy. *South Med J.* 1977;70(5):565-566. DOI: <http://dx.doi.org/10.1097/00007611-197705000-00018>
- Passoff TL, Sherry HS. Oxacillin induced neutropenia. A case report. *Clin Orthop Relat Res.* 1978;135:69-70
- Laporte JR. Reacciones adversas a medicamentos y fármaco vigilância. *Med Clin Barc.* 1989; 92:536-8.
- Ibáñez L, Vidal X, Ballarín E, Laporte JR. Population-Based Drug-Induced Agranulocytosis. *Arch Intern Med.* 2005;165:869-874. DOI: <http://dx.doi.org/10.1001/archinte.165.8.869>
- Kurtz JE, Andrès E, Maloisel F, Kurtz-Illig V, Heitz D, Sibília J, Imler M, Dufour P. Drug-induced agranulocytosis in older people. A case series of 25 patients. *Age Ageing* 1999; 28:325-330. DOI: <http://dx.doi.org/10.1093/ageing/28.3.325>
- Sandes AF, Yamamoto M. Distúrbios Quantitativos dos Neutrófilos. In: Figueiredo MS, Kerbauy J, Lourenço DM (Coords.). *Guias de Medicina Ambulatorial e Hospitalar da UNIFESP-EPM: Hematologia.* Barueri: Manole. 2011. P.393-404.
- Andrès E, Maloisel F, Kurtz JE, Kaltenbach G, Alt M, Weber JC, Sibília J, Schlienger JL, Blicklé JF, Brogard JM, Dufour P. Modern management of non-chemotherapy drug-

induced agranulocytosis: a monocentric cohort study of 90 cases and review of the literature. Eur J Intern Med. 2002;13(5):324-328. DOI: [http://dx.doi.org/10.1016/S0953-6205\(02\)00085-7](http://dx.doi.org/10.1016/S0953-6205(02)00085-7)

17. Leventhal JM, Sillhen AB. Oxacillin induced neutropenia in children. J Pediatr. 1976; 89:769.