

## РАЗВИТИЕ ОСТРОГО ИНФАРКТА МИОКАРДА ЗА СЧЕТ СДАВЛЕНИЯ СТВОЛА ЛЕВОЙ КОРОНАРНОЙ АРТЕРИИ ОПУХОЛЮ СЕРДЦА: КЛИНИЧЕСКОЕ НАБЛЮДЕНИЕ

**И.М. Кузьмина\*, Т.Р. Гвинджилия, А.М. Шкляров, С.Р. Гиляревский, А.В. Чурсин**

Отделение неотложной кардиологии для больных инфарктом миокарда, ГБУЗ «НИИ скорой помощи им. Н.В. Склифосовского Департамента здравоохранения г. Москвы», Москва, Российская Федерация

\* Контактная информация: Кузьмина Ирина Михайловна, кандидат медицинских наук, заведующая отделением для больных инфарктом миокарда НИИ СП им. Н.В. Склифосовского. E-mail: kuzmina.sklif@gmail.com

<b>РЕЗЮМЕ</b>	В статье приводится описание клинического наблюдения развития острого инфаркта миокарда, обусловленного сдавливанием ствола левой коронарной артерии. Обсуждается этиологическая роль первичных и вторичных опухолей сердца в развитии острого коронарного синдрома.
<b>Ключевые слова:</b>	опухоль сердца, злокачественная фиброзная гистиоцитома, острый инфаркт миокарда, острый коронарный синдром
<b>Ссылка для цитирования</b>	Кузьмина И.М., Гвинджилия Т.Р., Шкляров А.М. и др. Развитие острого инфаркта миокарда за счет сдавливания ствола левой коронарной артерии опухолью сердца: клиническое наблюдение. Журнал им. Н.В. Склифосовского Неотложная медицинская помощь. 2018; 7(1): 68–70. DOI: 10.23934/2223-9022-2018-7-1-68-70
<b>Конфликт интересов</b>	Авторы заявляют об отсутствии конфликта интересов
<b>Благодарности</b>	Исследование не имеет спонсорской поддержки

ЗФГ — злокачественная фиброзная гистиоцитома  
КА — коронарная артерия  
ОИМ — острый инфаркт миокарда

ОКС — острый коронарный синдром  
СМП — скорая медицинская помощь  
ЭКГ — электрокардиограмма

Очевидно, что наиболее часто причиной тяжелого нарушения коронарного кровотока и развития острого инфаркта миокарда (ОИМ) становится атеросклероз коронарных артерий (КА), осложнившийся образованием внутрисосудистого тромба [1]. В то же время внешняя компрессия КА считается редкой причиной в развитии острого коронарного синдрома (ОКС) и отмечается менее, чем в 0,1% случаев ОКС. Внешняя компрессия КА может быть обусловлена разными причинами, включая первичные или метастатические опухоли сердца или перикарда [2, 3], расширение легочной артерии у больных с выраженной легочной артериальной гипертензией [4–6].

Первичные опухоли сердца встречаются реже, чем вторичные. По данным аутопсий частота первичных опухолей сердца составляет 0,0001–0,0003% [7]. Вторичные опухоли сердца в большинстве случаев обусловлены раком легкого [8, 9]. Метастазы в сердце отмечают в 25–30% патологоанатомических исследований умерших больных, у которых был первичный рак легкого [9]. Но при жизни такие метастазы диагностировать трудно, так как часто они не имеют клинических проявлений. Метастазы в сердце чаще всего отмечаются в перикарде и редко в миокарде или эндокарде [10].

Среди первичных опухолей сердца доброкачественные и злокачественные составляют 75% и 25% соответственно; причем 75% случаев злокачественных опухолей сердца составляют саркомы [11]. Злокачественная фиброзная гистиоцитома (ЗФГ) представляет собой вторую по частоте злокачественную

опухоль сердца у взрослых. Не отмечено преимущественного развития ЗФГ в зависимости от пола. Средний возраст больных с ЗФГ составляет около 45 лет. ЗФГ чаще локализуется в левом предсердии в области его задней стенки и/или межпредсердной перегородки [12–14]. По данным анализа 47 случаев ЗФГ сердца, в 81% случаев опухоль обнаружена в левом предсердии [15]. Среди других локализаций полость перикарда, правый желудочек/клапан легочной артерии, правое предсердие и левый желудочек отмечались в 3, 3, 1 и 1 случае соответственно. Местное распространение опухоли может привести к развитию нарушений проводимости или коронарного кровообращения с развитием болей в грудной клетке, ОИМ, блокад сердца или внезапной смерти.

Несмотря на то, что при вторичном раке сердца (обусловленном чаще всего раком легкого) с интрамуральным ростом опухоли или метастазированием в миокард могут быть изменения сегмента ST на электрокардиограмме (ЭКГ), напоминающие картину ОИМ с подъемом сегмента ST, которые могут регистрироваться даже в отсутствие окклюзии КА [10]. Однако имеются лишь отдельные описания случаев развития компрессии коронарных артерий опухолью или прорастания опухоли в крупную КА, приводящую к ее окклюзии [2, 16]. В литературе мы не нашли описания случаев развития ОИМ, который был бы обусловлен ЗФГ сердца. Приводим описание собственного клинического наблюдения развития ОИМ, обусловленного внешней компрессией ствола левой коронарной артерии ЗФГ.

Клиническое наблюдение

Больной П., 47 лет, доставлен бригадой скорой медицинской помощи (СМП) в палату интенсивной терапии третьего кардиологического отделения НИИ скорой помощи им. Н.В. Склифосовского через 1 час после ухудшения самочувствия в агональном состоянии с диагнозом: «Острый инфаркт миокарда передней стенки левого желудочка».

Со слов родственников, до развития клинической картины заболевания больной переносил физические нагрузки хорошо, на боли в грудной клетке не жаловался и в целом чувствовал себя удовлетворительно.

На фоне полного благополучия пациент внезапно пожаловался на чувство нехватки воздуха, потерял сознание. Отмечался холодный пот. Артериальное давление, зарегистрированное бригадой СМП, составляло 60/30 мм рт.ст. На фоне инфузии допмина больной пришел в сознание и пожаловался на тяжесть в груди, удушье.

На ЭКГ, зарегистрированной бригадой СМП, имел место идиовентрикулярный ритм, расширенные деформированные комплексы QRS, частота сокращения желудочков сердца была 60–100 в мин (рис. 1). На догоспитальном этапе пациенту вводили морфин 20 мг в/в, внутрь — аспирин 300 мг и клопидогрел 300 мг одновременно. Тенденция к артериальной гипотонии сохранялась, несмотря на проводимую терапию. Во время транспортировки в машине скорой помощи больной повторно потерял сознание, пульс на магистральных артериях не определялся.

В момент доставки пациента в палату реанимации сознание отсутствовало. Зрачки OD=OS, расширены, фотореакция отсутствовала. Диффузная мышечная атония. Арефлексия. Диффузный цианоз с серым оттенком. Агональные вдохи с частотой 4–6 в мин. Тоны сердца не выслушивались. Пульс на магистральных артериях не определялся. На мониторе дефибриллятора и ЭКГ отмечалась крупноволновая фибрилляция желудочков (рис. 2).

Незамедлительно были начаты реанимационные мероприятия. Больного перевели на искусственную вентиляцию легких. Проводился непрямой массаж сердца, электроимпульсная терапия, была катетеризована магистральная вена, установлен временный эндокардиальный электрокардиостимулятор. Проведение реанимационных мероприятий в полном объеме в течение 50 мин не принесло эффекта. Констатирована биологическая смерть.

Проведение дополнительных методов обследования, включая коронарографию, было невозможно в связи с терминальным состоянием больного.

По данным патологоанатомического исследования: выявлено опухолевое образование левого предсердия со сдавлением извне и окклюзией просвета проксимальной части левой коронарной артерии (рис. 3), что послужило причиной развития ОИМ левого желудочка. Площадь поражения левого желудочка сердца составила 30%.

Патологоанатомический диагноз (после получения данных гистологического исследования): «Злокачественная фиброзная гистиоцитома с инфильтративным ростом в миокард и перикард, окклюзией левой коронарной артерии».

Смерть больного 47 лет, страдавшего злокачественной гистиоцитомой с окклюзией левой коронарной артерии, наступила от острого инфаркта миокарда при явлениях острой сердечной недостаточности».

**ЗАКЛЮЧЕНИЕ**

Таким образом, представлен редкий случай развития ОИМ, обусловленного окклюзией левой коронарной арте-

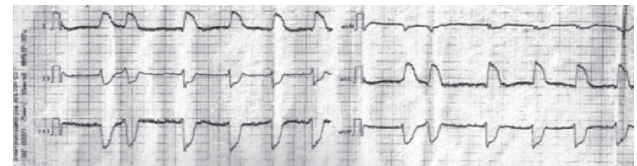


Рис. 1. Электрокардиограмма, зарегистрированная бригадой скорой помощи. Идиовентрикулярный ритм  
Fig. 1. The electrocardiogram registered by an ambulance team. Idioventricular rhythm

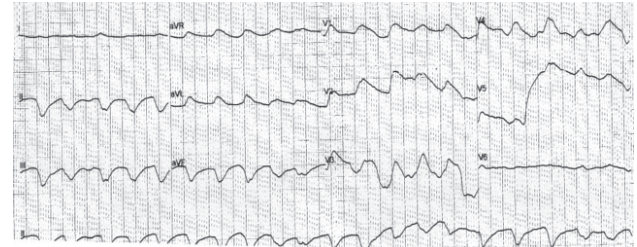

Рис. 2. Электрокардиограмма, зарегистрированная в палате реанимации. Крупноволновая фибрилляция желудочков  
Fig. 2. The electrocardiogram registered in the intensive care ward. Coarse ventricular fibrillation

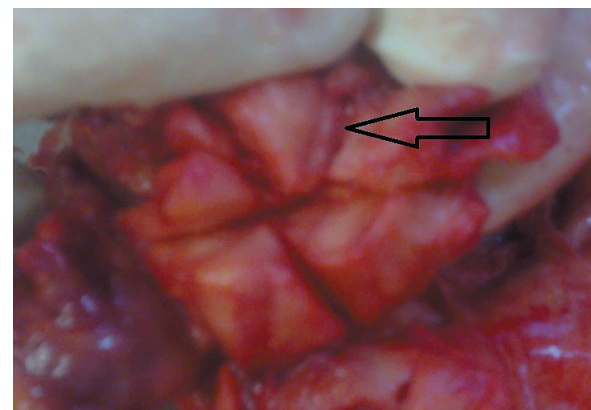


Рис. 3. Злокачественная фиброзная гистиоцитома левого предсердия со сдавлением просвета проксимальной части левой коронарной артерии. Макропрепарат  
Fig. 3. Malignant fibrous histiocytoma of the left atrium with compression of the lumen of the proximal left coronary artery. Gross specimen

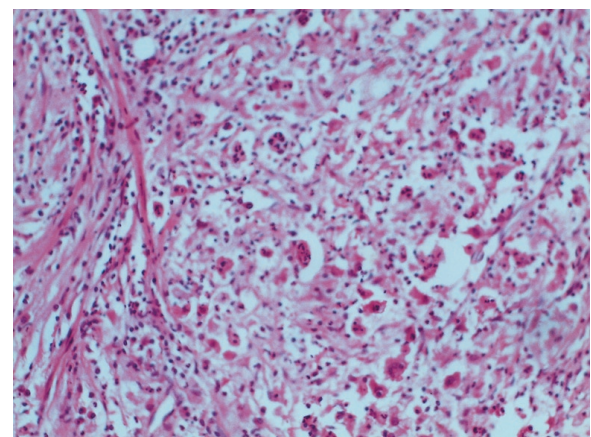


Рис. 4. Фиброзная гистиоцитома левого предсердия. Окраска гематоксилином и эозином, ув. 200х.  
Fig. 4. Fibrous histiocytoma of the left atrium. Staining with hematoxylin and eosin, magnification 200x

рии ЗФГ. К особенностям случая следует отнести отсутствие клинических проявлений сдавления ствола левой КА до развития ОИМ. Несмотря на то, что опухоли сердца

редко становятся непосредственной причиной развития ОКС, следует помнить о том, что коронарную болезнь сердца нельзя считать единственной причиной развития ОИМ.

#### ЛИТЕРАТУРА

1. Mann D.L., Zipes D.P., Libby P., et al. (eds.) *Braunwald's Heart Disease: A Textbook of Cardiovascular Medicine*. 10th ed. W. B. Saunders, 2014. 1863–1875.
2. Brazdzionyte J., Mickeviciene A., Gailys R., et al. A rare clinical case: myocardial infarction caused by coronary artery occlusion by cancer cells. *Medicina (Kaunas)* 2002; 38: 631–636. PMID: 12474670/.
3. Cook M.A., Sanchez E.J., Lopez J.J., Bloomfield D.A. Acute myocardial infarction: a rare presentation of pancreatic carcinoma. *J. Clin. Gastroenterol.* 1999; 28: 271–272. PMID: 10192622.
4. Lee M.S., Oyama J., Bhatia R., et al. Left main coronary artery compression from pulmonary artery enlargement due to pulmonary hypertension: a contemporary review and argument for percutaneous revascularization. *Catheter Cardiovasc. Int.* 2010; 76: 543–550. PMID: 20506194. DOI: 10.1002/ccd.22592.
5. Hirashiki A., Adachi S., Nakano Y., et al. Left main coronary artery compression by a dilated main pulmonary artery and left coronary sinus of Valsalva aneurysm in a patient with heritable pulmonary arterial hypertension and FLNA mutation. *Pulm. Circ.* 2017 Jun 29. [Epub ahead of print]. DOI: 10.1177/2045893217716107.
6. Koppa T., Mehili J., Hager A., Kaemmerer H. Left main coronary artery compression in a young woman with Eisenmenger syndrome. *Heart Asia.* 2011; 3: 13–15. DOI: 10.1136/ha.2009.001578.
7. Ramlawi B., Leja M.J., Abu Saleh W.K., et al. Surgical Treatment of Primary Cardiac Sarcomas: Review of a Single-Institution Experience. *Ann. Thorac. Surg.* 2016; 101: 698–702. DOI: 10.1016/j.athoracsur.2015.07.087.

#### REFERENCES

1. Mann D.L., Zipes D.P., Libby P. et al., eds. *Braunwald's Heart Disease: A Textbook of Cardiovascular Medicine*. 10th ed. W. B. Saunders, 2014. 1863–1875.
2. Brazdzionyte J., Mickeviciene A., Gailys R., et al. A rare clinical case: myocardial infarction caused by coronary artery occlusion by cancer cells. *Medicina (Kaunas)* 2002; 38: 631–636. PMID: 12474670.
3. Cook M.A., Sanchez E.J., Lopez J.J., Bloomfield D.A. Acute myocardial infarction: a rare presentation of pancreatic carcinoma. *J Clin Gastroenterol.* 1999; 28: 271–272. PMID: 10192622.
4. Lee M.S., Oyama J., Bhatia R., et al. Left main coronary artery compression from pulmonary artery enlargement due to pulmonary hypertension: a contemporary review and argument for percutaneous revascularization. *Catheter Cardiovasc Int.* 2010; 76: 543–550. PMID: 20506194. DOI: 10.1002/ccd.22592.
5. Hirashiki A., Adachi S., Nakano Y., et al. Left main coronary artery compression by a dilated main pulmonary artery and left coronary sinus of Valsalva aneurysm in a patient with heritable pulmonary arterial hypertension and FLNA mutation. *Pulm Circ.* 2017 Jun 29. [Epub ahead of print]. DOI: 10.1177/2045893217716107.
6. Koppa T., Mehili J., Hager A., Kaemmerer H. Left main coronary artery compression in a young woman with Eisenmenger syndrome. *Heart Asia.* 2011; 3: 13–15. PMID: 27325973. PMID: PMC4898537. DOI: 10.1136/ha.2009.001578.
7. Ramlawi B., Leja M.J., Abu Saleh W.K., et al. Surgical Treatment of Primary Cardiac Sarcomas: Review of a Single-Institution Experience. *Ann Thorac Surg.* 2016; 101: 698–702. PMID: 26476808. DOI: 10.1016/j.athoracsur.2015.07.087.

8. Prichard R.W. Tumors of the heart; review of the subject and report of 150 cases. *Arch. Pathol (Chicago)*. 1951; 51: 98–128. PMID: 14789340.
9. Reynen K., Köckeritz U., Strasser R.H. Metastases to the heart. *Ann Oncol.* 2004; 15: 375–381. PMID: 14998838.
10. Abe S., Watanabe N., Ogura S., et al. Myocardial metastasis from primary lung cancer: myocardial infarction-like ECG changes and pathologic findings. *Jpn. J. Med.* 1991; 30: 213–218. PMID: 1920960.
11. Bakaeen F.G., Reardon M.J., Coselli J.S., et al. Surgical outcome in 85 patients with primary cardiac tumors. *Am. J. Surg.* 2003; 186: 641–647. PMID: 14672772.
12. Korbmacher B., Doering C., Schulte H.D., Hort W. Malignant fibrous histiocytoma of the heart: case report of a rare left atrial tumor. *Thorac. Cardiovasc. Surg.* 1992; 40: 303–307. DOI: 10.1055/s-2007-1020170.
13. Laya M.B., Mailliard J.A., Bewtra C., Levin H.S. Malignant fibrous histiocytoma of the heart; a case report and review of the literature. *Cancer.* 1987; 59: 1026–1031. PMID: 3028593.
14. Ovcak Z., Masera A., Lamovec J. Malignant fibrous histiocytoma of the heart. *Arch. Pathol. Lab. Med.* 1992; 116: 872–874. PMID: 1323251.
15. Okamoto K., Kato S., Katsuki S., et al. Malignant fibrous histiocytoma of the heart: case report and review of 46 cases in the literature. *Intern. Med.* 2001; 40: 1222–1226. PMID: 11813848.
16. Bulava A., Skvarilová M., Marek D., et al. Acute myocardial infarct as a result of external compression caused by an expanding pulmonary adenocarcinoma. *Vnitr. Lek.* 2004; 50: 321–324. PMID: 15214305.

8. Prichard R.W. Tumors of the heart; review of the subject and report of 150 cases. *Arch Pathol (Chicago)*. 1951; 51: 98–128. PMID: 14789340.
9. Reynen K., Köckeritz U., Strasser R.H. Metastases to the heart. *Ann Oncol.* 2004; 15: 375–381. PMID: 14998838.
10. Abe S., Watanabe N., Ogura S., et al. Myocardial metastasis from primary lung cancer: myocardial infarction-like ECG changes and pathologic findings. *Jpn J Med.* 1991; 30: 213–218. PMID: 1920960.
11. Bakaeen F.G., Reardon M.J., Coselli J.S., et al. Surgical outcome in 85 patients with primary cardiac tumors. *Am J Surg.* 2003; 186: 641–647. PMID: 14672772.
12. Korbmacher B., Doering C., Schulte H.D., Hort W. Malignant fibrous histiocytoma of the heart: case report of a rare left atrial tumor. *Thorac Cardiovasc Surg.* 1992; 40: 303–307. PMID: 1336628. DOI: 10.1055/s-2007-1020170.
13. Laya M.B., Mailliard J.A., Bewtra C., Levin H.S. Malignant fibrous histiocytoma of the heart; a case report and review of the literature. *Cancer.* 1987; 59: 1026–1031. PMID: 3028593.
14. Ovcak Z., Masera A., Lamovec J. Malignant fibrous histiocytoma of the heart. *Arch Pathol. Lab Med.* 1992; 116: 872–874. PMID: 1323251.
15. Okamoto K., Kato S., Katsuki S., et al. Malignant fibrous histiocytoma of the heart: case report and review of 46 cases in the literature. *Intern Med.* 2001; 40: 1222–1226. PMID: 11813848.
16. Bulava A., Skvarilová M., Marek D., et al. Acute myocardial infarct as a result of external compression caused by an expanding pulmonary adenocarcinoma. *Vnitr Lek.* 2004; 50: 321–324. PMID: 15214305.

Received on 23.10.2017

Accepted on 20.11.2017

Поступила в редакцию 23.10.2017

Принята к печати 20.11.2017

## THE DEVELOPMENT OF ACUTE MYOCARDIAL INFARCTION DUE TO COMPRESSION OF THE LEFT CORONARY ARTERY TRUNK BY THE CARDIAC TUMOR

I.M. Kuzmina\*, T.R. Gvindzhiliya, A.M. Shklyarov, S.R. Gilyarevsky, A.V. Chursin

Department for Patients with Acute Myocardial Infarction, N.V. Sklifosovsky Research Institute for Emergency Medicine of the Moscow Health Department, Moscow, Russian Federation

\* Contacts: Irina M. Kuzmina, Cand. Med. Sci., Head of the Department for Patients with Acute Myocardial Infarction, N.V. Sklifosovsky Research Institute for Emergency Medicine of the Moscow Health Department. E-mail: kuzmina.skliif@gmail.com

**ABSTRACT** We report the clinical observation of acute myocardial infarction development associated with the compression of the left coronary artery trunk and discuss etiological role of primary and secondary cardiac tumors in the development of acute coronary syndrome.

**Keywords:** heart tumor, malignant fibrous histiocytoma, acute myocardial infarction, acute coronary syndrome

For citation Kuzmina I.M., Gvindzhiliya T.R., Shklyarov A.M., et al. The development of acute myocardial infarction due to compression of the left coronary artery trunk by the cardiac tumor. *Russian Sklifosovsky Journal of Emergency Medical Care.* 2018; 7(1): 68–70. DOI: 10.23934/2223-9022-2018-7-1-68-70 (In Russian)

**Conflict of interest** Authors declare lack of the conflicts of interests

**Acknowledgments** The study had no sponsorship