

ИСПОЛЬЗОВАНИЕ СИСТЕМНОГО ТРОМБОЛИЗИСА ДЛЯ ЛЕЧЕНИЯ ОСТРОЙ ИШЕМИИ КОНЕЧНОСТЕЙ

И.П. Михайлов, Г.А. Исаев, Л.С. Коков, В.Е. Шестоперов, В.Н. Лавренов

НИИ скорой помощи им. Н.В. Склифосовского ДЗ г. Москвы, Москва, Российская Федерация

SYSTEMIC THROMBOLYSIS FOR TREATMENT OF ACUTE LIMB ISCHEMIA

I.P. Mikhaylov, G.A. Isayev, L.S. Kokov, V.Y. Shestoperov, V.N. Lavrenov

N.V. Sklifosovsky Research Institute for Emergency Medicine of the Moscow Healthcare Department, Moscow, Russian Federation

РЕЗЮМЕ

Лечение острой ишемии конечностей остается серьезной проблемой в ангиохирургии. Существуют как хирургические, так и консервативные методы лечения. Один из методов, дополняющий, а в ряде случаев являющийся и методом выбора – системный тромболитический, особенно когда выполнение оперативного лечения невозможно. В статье представлен наш опыт использования системной тромболитической терапии в лечении острой ишемии конечностей.

Ключевые слова:

острая ишемия конечностей, системный тромболитический.

ABSTRACT

Treatment of acute limb ischemia remains a serious problem in vascular surgery. There are both surgical and conservative therapies. Systemic thrombolysis is one of supplementing methods, and in some cases, it is the method of choice, especially when surgical therapy is not possible. The paper presents our experience of systemic thrombolytic therapy in the treatment of acute limb ischemia.

Keywords:

acute limb ischemia, systemic thrombolysis.

ВВЕДЕНИЕ

Острая ишемия конечностей была и остается актуальной проблемой ангиологии и сосудистой хирургии, так как, несмотря на совершенствование оперативной техники и послеоперационного лечения, часто является причиной их ампутаций и инвалидизации больных. К основным причинам острой ишемии относятся эмболии и тромбозы магистральных артерий конечностей [1].

Существуют различные методы лечения острых артериальных окклюзий: хирургическое лечение, консервативная терапия, эндоваскулярное вмешательство и др. Одним из методов, конкурирующим и дополняющим оперативное лечение, считается тромболитическая терапия.

В ряде исследований было проведено сравнение эффективности регионарного тромболитического и экстренных операций при острой ишемии конечности [2, 3]. Результаты этих исследований дают основания полагать, что тромболитический эффективен как первичное средство лечения пациентов с острой окклюзией артерии или протеза. Кроме того, есть данные, показывающие, что проведение внутриаартериального тромболитического не менее эффективно, чем экстренное хирургическое вмешательство, но сопряжено с большей частотой геморрагических осложнений [4].

Высокая эффективность системного тромболитического при лечении инфаркта миокарда и венозных тромбозов, осложненных тромбоэмболическим синдромом, давно доказана. При острой ишемии, основываясь на литературных данных, чаще используется регионарная тромболитическая терапия. В данной работе мы оценили эффективность использования системного тромболитического для лечения острой ишемии конечностей.

МАТЕРИАЛ И МЕТОДЫ

За период с 2013 по 2014 г. в отделении неотложной сосудистой хирургии тромболитическая терапия была проведена 48 больным с острой ишемией конечностей. У всех больных проводился системный тромболитический. Средний возраст пациентов составил 70,9 лет (от 54 до 87 лет). Мужчин было 30 (62,5%), женщин – 18 (37,5%).

В работе мы использовали 3 тромболитических препарата: актилизе – у 41 (85,4%), стрептокиназу – у 2 (4,2%) и пулолазу – у 5 (10,4%) пациентов. Доза стрептокиназы составляла от 250 000 до 15 000 000 МЕ, пулолазы – 6 млн ЕД, актилизе – 100 мг. Длительность тромболитического составляла от 12 до 72 ч. Тромболитический проводили до тех пор, пока не наступал клинический эффект или введение препарата прекращали в связи с геморрагическими осложнениями.

Все пациенты поступили с острой ишемией конечностей 1–2А ст. (по классификации И.И. Затевахиной). Срок от момента заболевания до проведения тромболитического терапии колебался от нескольких часов до 2 недель. У всех пациентов была ишемия нижних конечностей.

С первичным тромбозом магистральных артерий конечностей поступили 33 пациента (68,8%), 15 больных (31,2%) ранее были оперированы на магистральных артериях и поступили с тромбозом протеза.

С острой окклюзией подвздошной артерии было 5 (10,4%), бедренной – 16 (29,2%), подколенной и артерий голени – 12 (25%), с тромбозом подвздошно-бедренного шунта – 3 (6,2%), а с тромбозом бедренно-подколенного шунта – 12 больных (25%).

Из 12 пациентов с тромбозом на уровне подколенной артерии и артерий голени у 5 имели место

аневризматическое расширение подколенной артерии и тромбоз аневризмы и дистального артериального русла.

Всем больным выполняли ультразвуковое дуплексное сканирование артерий. По данным ультразвукового исследования, у 42 больных (87,5%) имелись признаки тромбоза магистрального сосуда без восстановления кровотока дистальнее. У 6 пациентов (12,5%) при ультразвуковом сканировании лоцировался коллатеральный кровоток в дистальных отделах конечности.

Восемнадцать больным (37,5%) перед проведением тромболитической терапии выполнена эзофагогастродуоденоскопия (ЭГДС) для исключения эрозий и язвенных дефектов желудка и двенадцатиперстной кишки в связи с наличием у этих пациентов в анамнезе язвенной болезни.

РЕЗУЛЬТАТЫ

Эффективность метода определяли на основании субъективных и объективных критериев. Субъективными критериями считали изменение клинических симптомов ишемии: потепление конечности, изменение цвета кожи, улучшение двигательной и чувствительной функций, появление пульсации в дистальных отделах конечности. К объективным критериям относили: изменения показателей ультразвуковой доплерографии в виде улучшения плече-лодыжечного индекса, изменения скоростных показателей и визуального сонографического контроля лизиса тромба.

В тех случаях, когда удалось сохранить конечность, а острую ишемию перевести в хроническую, мы оценивали результат лечения как положительный. В ряде случаев положительный эффект достигнут не был – ишемия конечности сохранялась или даже прогрессировала. Результаты тромболитической терапии представлены на рисунке.

Сохранить конечность благодаря проведенному тромболитизису удалось у 43 больных (89,6%), причем у 7 пациентов (14,6%) была восстановлена проходимость магистрального сосуда. У этих больных полностью регрессировали симптомы ишемии, появился пульс в дистальных отделах конечности. Проходимость сосуда была подтверждена ангиографическим и ультразвуковым исследованием.

У 5 больных (10,4%) положительного эффекта от проведенной тромболитической терапии не было, ишемия конечностей прогрессировала, что потребо-

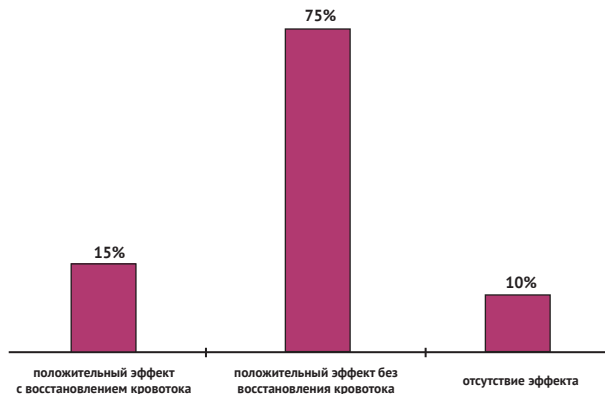


Рисунок. Результаты лечения острой ишемии конечностей при проведении тромболитической терапии

вало выполнения оперативного лечения. Трое из этих пациентов были оперированы в отсроченном порядке, и в 2 случаях конечность удалось спасти. Период от начала тромболитической терапии до операции составил сутки. Во всех случаях была выполнена тромбэн-дартерэктомия с пластикой артерии синтетической заплатой. У одного больного (2%) в раннем послеоперационном периоде наступил ретромбоз и развилась ишемическая гангрена.

Всего у 3 пациентов (6,2%) пришлось выполнить ампутацию конечностей из-за развития гангрены. Смертельных исходов не было.

В таблице представлены результаты проведенного тромболитизиса в зависимости от локализации окклюзированной артерии или протеза.

Таблица

Результаты тромболитической терапии в зависимости от локализации окклюзии артерии или шунта

Локализация окклюзии	Положительный эффект		Отсутствие эффекта
	С полным восстановлением кровотока	Без восстановления кровотока	
Плечевая артерия	2	–	–
Подвздошная артерия	2	3	–
Бедренная артерия	1	10	3
Подколенная и артерии голени	2	10	–
Подвздошно-бедренный шунт	–	2	1
Бедренно-подколенный шунт	–	11	1
ВСЕГО	7 (14,6%) 95% ДИ=4,4–24,8	36 (75%) 95% ДИ=62,5–87,5	5 (10%) 95% ДИ=1,4–18,6

Из таблицы видно, что полностью восстановить кровоток не удалось ни в одном случае тромбоза протеза. У всех больных с тромбозом подколенной или артерий голени был получен положительный эффект от проведенной тромболитической терапии.

В 4 случаях (8,3%) отмечены геморрагические осложнения. У 2 больных (4,2%) имело место появление гематомы и кровотечение из места пункции артерии после ранее выполненной ангиографии. Причем срок от ангиографического исследования до проведения тромболитизиса был меньше суток. У 2 больных (4,2%) развилось желудочно-кишечное кровотечение из эрозий желудка и двенадцатиперстной кишки. У этих пациентов указаний на наличие в анамнезе язвенной болезни не было.

При проведении тромболитизиса препаратами актилизе и пулолаза аллергических осложнений не наблюдали. В то же время во всех случаях использования стрептокиназы отмечали аллергическую реакцию в виде гипертермии, озноба, что потребовало интенсивной коррекции этих осложнений.

ОБСУЖДЕНИЕ

Тромболитическая терапия не является панацеей при лечении такого сложного состояния, как острая ишемия конечности. Однако ее использование доказало свою эффективность в комплексном лечении острого артериального тромбоза, особенно в тех случаях, когда нет возможности выполнить реконструктивную сосудистую операцию при распространенном поражении дистального русла. Средний возраст больных был 70,9 года (от 54 до 87). У всех пациентов имела место

тяжелая сопутствующая кардиальная патология: ИБС, гипертоническая болезнь, нарушения ритма сердца. Пятнадцать поступивших (31,2%) с острой ишемией конечностей страдали сахарным диабетом. У 42 больных (87,5%) по данным ультразвукового исследования диагностированы признаки атеросклеротического поражения артерий без восстановления кровотока дистальнее, 5 пациентов (10,4%) поступили с тромбированными аневризмами подколенных артерий и тромбозом дистального русла.

Во всех случаях после тромболитической терапии пациентам проводили комплексное консервативное лечение: антикоагулянтную, реологическую, дезагрегантную терапию и гипербарическую оксигенацию.

Результаты показывают, что в большинстве случаев (89,6%) у пациентов преклонного возраста с тяжелой сопутствующей патологией при выраженном поражении дистального русла можно сохранить конечность без выполнения реконструктивной сосудистой операции. Однако в ряде наблюдений (8,3%) могут иметь место геморрагические осложнения. Поэтому желательнее во всех случаях перед проведением тромболитической терапии выполнять эзофагогастроскопию, даже при отсутствии язвенного анамнеза. В наших наблюдениях желудочно-кишечное кровотечение возникло у 2 пациентов (4,2%) после проведенного тромболитического лечения на наличие язвенной болезни в анамнезе. От введения тромболитиков пришлось отказаться у больных, которым при ЭГДС была диагностирована язвенная болезнь или наличие эрозий желудка и двенадцатиперстной кишки.

В тех случаях, когда выполнялась ангиография, проведение тромболитической терапии следует начинать не ранее чем через 2–3 суток после исследования, чтобы предотвратить лизис тромба в области пункции

и геморрагические осложнения. У 2 больных (4,2%), которым тромболитическое лечение было проведено менее чем через сутки после ангиографии, отмечалось появление гематомы и кровотечения из места пункции артерии.

В то же время тромболитическое лечение не исключает возможности выполнения реконструктивной сосудистой операции. При отсутствии эффекта от лечения уже через несколько часов можно выполнить ревизию сосудов, а в случае возможности — реваскуляризацию конечности. Трое больных (6,2%) были нами оперированы после тромболитического лечения, им была выполнена тромбэндартерэктомия с пластикой артерии. Также тромболитическая терапия, по нашему мнению, позволяет восстановить проходимость дистального артериального русла и проводить оперативное лечение в отсроченном порядке.

ВЫВОДЫ

1. Тромболитическая терапия — эффективный метод лечения острой ишемии конечностей, особенно в комплексной терапии у пожилых больных с тяжелой сопутствующей патологией, когда невозможно выполнить реконструктивную сосудистую операцию, а также у пациентов, перенесших неоднократные реконструктивные сосудистые операции и поступивших с тромбозом протеза и поражением дистального русла.

2. С целью предотвращения геморрагических осложнений тромболитическое лечение следует проводить не ранее, чем через 2 суток после ангиографии.

3. Во всех случаях перед тромболитической терапией необходимо выполнять эзофагогастродуоденоскопию.

4. Тромболитическая терапия может проводиться в качестве предоперационной подготовки для предотвращения развития тромбоза или восстановления проходимости артериального дистального русла.

ЛИТЕРАТУРА

1. Berridge D., Kessel D., Robertson I. Surgery versus thrombolysis for initial management of acute limb ischaemia // *Cochrane Database Syst. Rev.* – 2002. – N. 3. – CD002784.
2. Kropman R.H., Schrijver A.M., Kelder J.C., et al. Clinical outcome of acute leg ischaemia due to thrombosed popliteal artery aneurysm: systematic review of 895 cases // *Eur. J. Vasc. Endovasc. Surg.* – 2010. – Vol. 39, N. 4. – P. 452–457.
3. Limtungturakul S., Wongpraparut N., Pornratanarangsri S., et al. Early experience of catheter directed thrombolysis for acute limb ischemia of native vessels and bypass graft thrombosis in Thai patients // *J. Med. Assoc. Thai.* – 2011. – Vol. 94, Suppl. 1. – S11–S18.
4. Ouriel K., Veith F.J., Sasahara A.A. A comparison of recombinant urokinase with vascular surgery as initial treatment for acute arterial occlusion of the legs. Thrombolysis or Peripheral Arterial Surgery (TOPAS) Investigators // *N. Engl. J. Med.* – 1998. – Vol. 338, N. 16. – P. 1105–1111.

REFERENCES

1. Berridge D., Kessel D., Robertson I. Surgery versus thrombolysis for initial management of acute limb ischaemia. *Cochrane Database Syst. Rev.* 2002; 3: CD002784.
2. Kropman R.H., Schrijver A.M., Kelder J.C., et al. Clinical outcome of acute leg ischaemia due to thrombosed popliteal artery aneurysm: systematic review of 895 cases. *Eur J Vasc Endovasc Surg.* 2010; 39 (4): 452–457.
3. Limtungturakul S., Wongpraparut N., Pornratanarangsri S., et al. Early experience of catheter directed thrombolysis for acute limb ischemia of native vessels and bypass graft thrombosis in Thai patients. *J Med Assoc Thai.* 2011; 94 Suppl 1: S11–S18.
4. Ouriel K., Veith F.J., Sasahara A.A. A comparison of recombinant urokinase with vascular surgery as initial treatment for acute arterial occlusion of the legs. Thrombolysis or Peripheral Arterial Surgery (TOPAS) Investigators. *N Engl J Med.* 1998; 338 (16): 1105–1111.

Поступила 12.02.2015

Контактная информация:

Исаев Георгий Александрович,

к.м.н., старший научный сотрудник

отделения неотложной сосудистой хирургии

НИИ СП им. Н.В. Склифосовского ДЗ г. Москвы

e-mail: isaev_goga@mail.ru