

КОМПЛЕКСНАЯ МЕТОДИКА ВОССТАНОВИТЕЛЬНОГО ЛЕЧЕНИЯ У БОЛЬНЫХ С ПЕРЕЛОМАМИ ПЛЕЧЕВОЙ КОСТИ НА РАННИХ ЭТАПАХ СТАЦИОНАРНОГО ЛЕЧЕНИЯ

В.А. Щеткин, Е.А. Чукина, Ю.А. Воронцов

НИИ скорой помощи им. Н.В. Склифосовского ДЗ г. Москвы, Москва, Россия

AN EXERCISE THERAPY IN PATIENTS WITH INTRA-ARTICULAR FRACTURES IN THE DISTAL PART OF HUMERUS

V.A. Schetkin, E.A. Chukina, Yu.A. Vorontsov

Sklifosovsky Research Institute for Emergency Medicine of Health Department of Moscow, Moscow, Russia

РЕЗЮМЕ

Предложена современная комплексная методика восстановительного лечения у больных, оперированных после переломов плечевой кости в условиях стационара. Внедрена универсальная лечебная гимнастика. Применены высокотехнологичные способы реабилитации посредством применения электростимуляции, прерывистой пневмокомпрессии и пассивной и активной механотерапии. Настоящая комплексная методика позволяет эффективнее заниматься лечебной гимнастикой, что в конечном итоге способствует раннему восстановлению функции конечности.

Ключевые слова:

реабилитация, переломы плечевой кости, прерывистая пневмокомпрессия, электростимуляция, оригинальная лечебная гимнастика.

ABSTRACT

The authors have offered an advanced comprehensive methodology of in-hospital rehabilitation for patients operated on for humerus fractures. A versatile exercise therapy has been implemented. High-tech methods of rehabilitation were used, including the electric stimulation, intermittent pneumocompression, passive and active mechanotherapy. The present comprehensive methodology makes the exercise therapy more effective, ultimately leading to an earlier limb functional recovery.

Keywords:

Rehabilitation, humeral bone fracture, intermittent pneumocompression, electric stimulation, original exercise therapy

ВАШ — визуальная аналоговая шкала
ЛГ — лечебная гимнастика

ППК — прерывистая пневмокомпрессия
ЭС — электростимуляция мышц

Актуальность проблемы лечения переломов плечевой кости, обусловлена частотой этой патологии (до 30%) и, при которой сохраняется высокий процент неудовлетворительных функциональных результатов в виде стойких контрактур плечевого и локтевого суставов [1, 2].

Современное лечение переломов в зоне плечевой кости основывается на фиксации переломов металлическими имплантатами, т.е. на выполнении погружного остеосинтеза. Данная лечебная тактика позволяет в 1–2-е сутки после операции приступить к реабилитационной программе, в том числе у больных с политравмой, находящихся на вынужденном постельном режиме [2–4].

Целью настоящего исследования стало изучение эффективности комплексного восстановительного лечения на раннем этапе стационарной помощи.

С декабря 2011 по 2013 г. под нашим наблюдением находились 48 больных с закрытыми переломами плечевой кости. Возраст больных колебался от 25 до 62 лет. Всем пациентам был выполнен погружной металлоостеосинтез перелома после травмы. Больные

были распределены на 2 группы. Основная группа — 29 пациентов, которым была предложена комплексная программа реабилитации, включавшая не только лечебную гимнастику, но и электростимуляцию и прерывистую пневмокомпрессию. Группу сравнения составили 19 пациентов, занимавшихся только лечебной гимнастикой.

В настоящее время основным методом восстановления функционального состояния травмированных конечностей в послеоперационном периоде служила лечебная гимнастика (ЛГ) [5, 6]. В нашем институте разработана методика ранней прогрессивной динамической гимнастики на раннем этапе лечения больных. Для ускорения разрешения отека мягких тканей и профилактики гипотрофии мышц мы также предложили оригинальную методику лечения посредством проведения прерывистой пневмокомпрессии, электростимуляции и пассивно-активной механотерапии в сочетании с лечебной гимнастикой.

После выполнения остеосинтеза переломов плечевой кости (рис. 1, 2) в 1-е сутки послеоперационного периода мы начали активно использовать

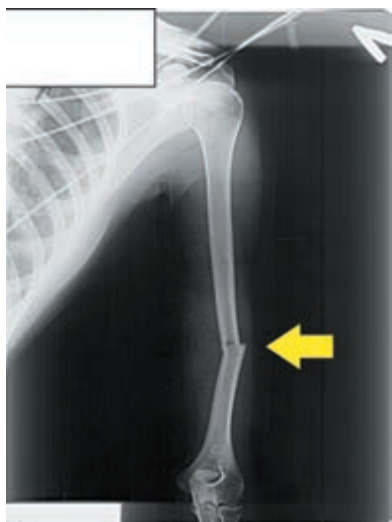

Рис. 1. Рентгенограмма диафизарного перелома левой плечевой кости

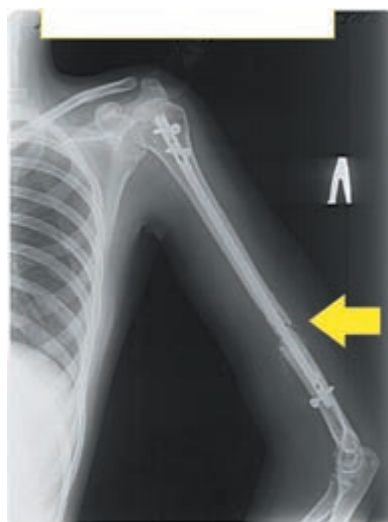

Рис. 2. Рентгенограмма левой плечевой кости после остеосинтеза блокируемым штифтом

метод прерывистой пневмокомпрессии (ППК) (рис. 3) нашим больным. Принцип действия ППК заключается в переменной внешней компрессии тканей конечности с помощью пневматической манжеты, что приводит к стимуляции венозного кровотока и лимфооттока конечности, усилению фибринолиза и уменьшению вязкости крови. Существующие аппараты ППК различаются силой компрессии (до 180 мм рт.ст.), количеством секций (камер) в манжете и их взаимодействием (изолированные камеры — последовательный тип пневмокомпрессии, связанные — градиентный), числом манжет, режимами работы («бегущей волны» и локального вибрационного воздействия) [7, 8].

Прерывистую пневмокомпрессию мы начинали со 2-х суток после операции. Использовали аппарат «Биом-волна» (Россия), регистрационное удостоверение МЗ РФ №29/06091000/2163-01 от 26.06.2001. Процедуру проводили в 2 автоматически сменяющихся режимах: в режиме «бегущей волны», идущей от пальцев кисти до плечевого сустава со скоростью до 5 м/с, и в режиме локального вибрационного воздействия с частотой до 30 Гц. Манжету накладывали на плечо травмированной конечности. Длительность первой процедуры составляла 15 мин, последующих — по 25–30 мин 1 раз в день.

Электростимуляцию мышц (ЭС) поврежденной конечности проводили со 2-х суток после операции

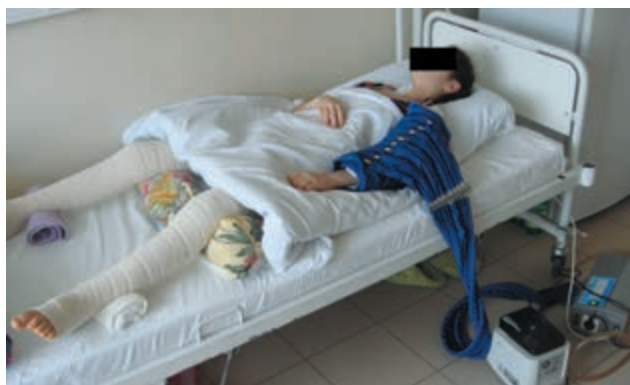

Рис. 3. Пример методики прерывистой пневмокомпрессии левой плечевой кости у больной после остеосинтеза плечевой кости блокируемым штифтом

с целью уменьшения болевого синдрома, ускорения лимфооттока и улучшения сократительной работы мышц. ЭС осуществляли с помощью портативного аппарата «Галатея» (Россия) ЭМС-4/400-1. Electrodes устанавливали на свободный от послеоперационных повязок участок кожи больного проксимально и дистально в области перелома (рис. 4) [9, 10].

Частота импульсов составляла 100–120 Гц. Длительность фаз воздействия/паузы — 2–4 с. Силу тока выбирали индивидуально при помощи пальпации, мышечных сокращений. Длительность воздействия — 15 мин, 1 раз в день. Общее количество процедур составляло 6–8. Время проведения — утренние часы до начала лечебной гимнастики.

В настоящее время в практике реабилитационных мероприятий чаще всего используют аппараты для механотерапии типа «Артромат», «Мотомед Летто» и др. В нашем институте мы применяем универсальный аппарат активно-пассивной механотерапии «Мотомед Летто-2» (рис. 5). Преимущество этого аппарата заключается в том, что его можно использовать у больных на ранних этапах лечения, начиная с реанимационного периода, разместив при этом как в залах ЛФК, так и при кровати больного. Конструкторы аппарата адаптировали его к ограниченным возможностям лежащих пациентов. Эффект достигнут за счет подвижного шасси для перемещения и регулируемой системы поддержки верхних и нижних конечностей. В конструкции аппарата имеется многофункциональный дисплей с наличием обратной связи. Все действия больного выводили на дисплей и записывали на информационный носитель. В результате каждой тренировки он получал ее детальный анализ с рекомендациями.

Все больные занимались ЛГ по единой программе со 2-х сут после операции, которая была разработана в нашем институте. В первые 2–4 сут после операции ЛГ заключалась в использовании изометрических напряжений мышц травмированного сегмента, динамических упражнений для нефиксированных смежных суставов травмированной конечности, а также идеомоторных упражнений. На 3–5-е сут с момента операции в комплекс ЛГ включали динамические упражнения для травмированного сустава, на следующем

этапе — постуральные упражнения, а также методику постизомерметрической релаксации.

Нами разработана лечебная гимнастика, основанная на анатомических особенностях прикрепления мышц и связок свободной верхней конечности. Анатомически часть мышц, которые окружают локтевой сустав, являются многосуставными. Они перекидываются через локтевой и плечевой суставы или же через локтевой, лучезапястный сустав и суставы кисти (длинная головка *m. triceps*, *m. biceps*, *m. extensor carpi radialis longus* и др.) и участвуют в движениях в обоих суставах [11]. Чтобы полностью растянуть многосуставные мышцы, необходимо сначала совершить движение максимально возможной амплитуды в одном суставе, а затем, удерживая конечность в этом положении, в следующем суставе [12]. Данная методика позволяет воздействовать не только на мышцы, но и на капсулу и связки локтевого сустава, за счет того, что часть мышц плеча и предплечья вплетаются в капсулу локтевого сустава и срастаются с ней или же берут начало от капсулы локтевого сустава, коллатеральных и кольцевой связки лучевой кости (*m. extensor carpi ulnaris*, *m. ext. digitorum*, *m. ext. carpi radialis*, *m. triceps* и др.) [13]. Поэтому при максимальном растяжении этих мышц происходит растяжение капсулы сустава и связок. Таким образом, профилактика контрактуры и восстановление амплитуды движений в локтевом суставе возможны не только за счет выполнения движений в самом локтевом суставе, но и в смежных суставах, при условии, если локтевой сустав при этом находится в состоянии максимально возможного сгибания или разгибания. Таким образом, для растяжения трехглавой мышцы и ее сухожилия производили сгибание в локтевом суставе на ту амплитуду, которая возможна на данный момент и не вызывает болевых ощущений. Врач фиксировал локтевой сустав в этом положении, а затем сгибал руку в плечевом суставе, как это показано на рисунке (рис. 6), в результате чего увеличивалась амплитуда сгибания.

Вышеописанный комплекс пассивно-активных упражнений проводили после 15–20-минутных занятий ЛГ по общепринятой методике, 1 раз в день. Занятия, направленные на увеличение амплитуды сгибания, чередовали с занятиями, направленными на увеличение амплитуды разгибания в локтевом суставе.

Эффективность разработанной методики оценивали по клинической картине, данным гониометрии (рис. 7), которую проводили с помощью стандартного угломера в процессе лечения, а также по результатам инфракрасной термографии [14].

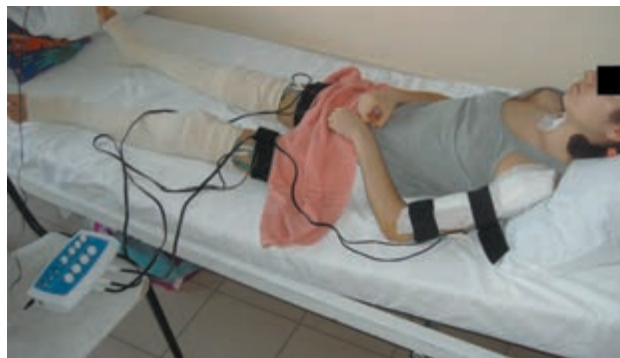

Рис. 4. Электростимуляция левого плеча у больной после остеосинтеза плечевой кости блокируемым штифтом



Рис. 5. Занятия больного после остеосинтеза левой плечевой кости на аппарате «Мотомед летто-2»

Динамику послеоперационного отека ежедневно измеряли по изменению длины окружности в области перелома после операции.

Болевой синдром оценивали с помощью визуальной аналоговой шкалы (ВАШ), представляющей прямую линию длиной 10 см. Больные самостоятельно определяли свои болевые ощущения и отмечали их интенсивность точкой на шкале. Каждый сантиметр шкалы приравнялся к 1 баллу интенсивности боли, а итоговый результат вычисляли по суммарной длине отрезка, т.е. от 0 баллов до 10 баллов (нет боли — максимально возможная боль) [15].

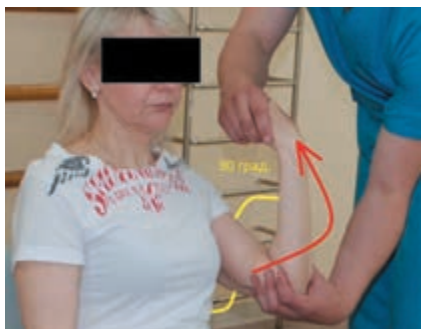

Рис. 6. Лечебная гимнастика у больной с переломом плечевой кости

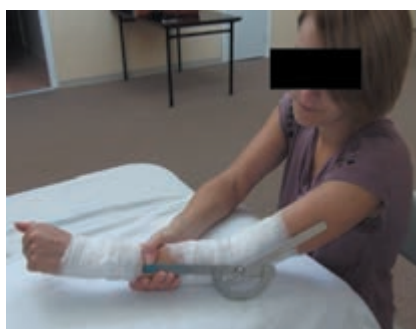

Рис. 7. Гониометрия локтевого сустава после занятия лечебной гимнастикой

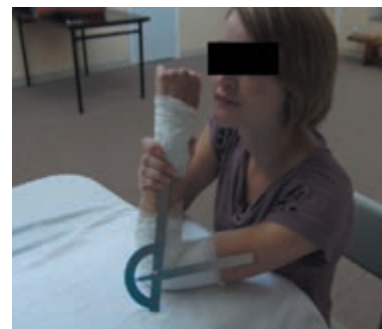




Рис. 8. Инфракрасная термометрия у больного после остеосинтеза плечевой кости (линия P1 изображает исследуемый термопрофиль)

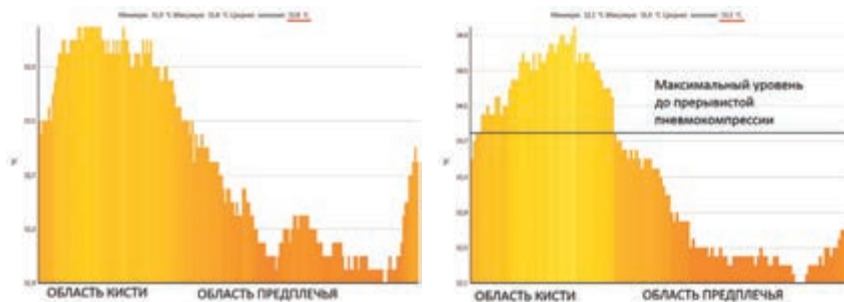


Рис. 9. Термографические профили. А — динамика изменения температуры конечности до прерывистой пневмокомпрессии; Б — динамика изменения температуры конечности после прерывистой пневмокомпрессии. Усиление дистального кровотока

После ЭС на 2-е сутки после операции у всех больных (29) отмечали уменьшение боли. Уменьшение болевого синдрома составило $1,89 \pm 0,19$ балла, эффект сохранялся в течение 5–8 часов после процедуры.

Применение электростимуляции, прерывистой пневмокомпрессии и механотерапии позволило уже на 4–5-е сутки после операции снизить отек поврежденной конечности на 15–20% от ее начального объема, в то время как у больных группы сравнения, которые занимались только лечебной гимнастикой, данный результат наблюдали только на 7–8-е сутки.

С февраля 2013 г. мы начали применение инфракрасной термометрии верхней конечности для оценки эффективности наших процедур. Данную процедуру мы провели 6 больным, используя инфракрасный термограф «Тесто 881». Этот прибор фиксировал поверхностное инфракрасное излучение кожи, которое увеличилось при активизации обменных процессов и усилении кровотока. Мы отметили стойкое усиление периферического кровотока (область кисти на термографическом профиле) уже с 3-й мин проведения ППК (рис. 8, 9).

Мы оценивали ранние отдаленные результаты лечения с помощью вопросника *Quick Dash* через 2–3 мес после выписки из стационара. Данный вопросник позволяет оценить функцию верхней конечности

по 11 критериям. Суммарный балл высчитывается по формуле [16].

Статистические данные обрабатывались с помощью программы *Microsoft Excel 2007*. Достоверность данных определялась по критерию Манна-Уитни.

По результатам оценки ответов больных (17 больных в основной группе и 13 — в группе сравнения), ранние отдаленные результаты лечения через 2–3 мес после выписки из стационара составили $23,2 \pm 2,9$ баллов и $34,4 \pm 5,0$ баллов в основной группе и группе сравнения соответственно ($p=0,038$).

ВЫВОДЫ

Таким образом, применение усовершенствованной методики ЛГ у больных с переломами плечевой кости позволило восстановить амплитуду движений в заинтересованных суставах за счет движений в сопряженных суставах. Применение комплексной программы реабилитации уже со 2-х суток после остеосинтеза перелома плеча способствовало ускорению восстановления функции верхней конечности. Эффективность методики была подтверждена динамикой уменьшения послеоперационного травматического отека, данными термометрии, оценочной шкалы болевого синдрома ВАШ и достигнутыми функциональными результатами.

ЛИТЕРАТУРА

- Scola A., Gebhard F., Weckbach S., et al. Mechanical quantification of local bone quality in the humeral head: a feasibility study // *Open Orthop. J.* – 2013. – Vol. 7. – P. 172–176.
- Babhulkar S., Babhulkar S. Controversies in the management of intra-articular fractures of distal humerus in adults // *Indian J. Orthop.* – 2011. – Vol. 45, N. 3. – P. 216–225.
- Анкин Л.Н., Анкин Н.Л. Травматология. – М.: МЕДпресс-Информ, 2005. – 496 с.
- Соколов В.А. Множественные и сочетанные травмы. – М.: ГЭОТАР-Медицина, 2006. – 512 с.
- Епифанов В.А. Лечебная физическая культура: учеб. пособие. – М.: ГЭОТАР-Медиа, 2006. – 568 с.
- Миронов С.П., Бурмакова Г.М. Повреждения локтевого сустава при занятиях спортом. – М., 2000. – 192 с.
- Грушина Т.И. Реабилитация пациенток после радикального лечения первичного рака молочной железы с помощью методов физической терапии // *Физиотерапия, бальнеология и реабилитация* – 2011. – № 2. – С. 11–17.
- Mader K., Kirchner S., Wolfgarten B., Pennig D. Efficacy of the A-V Impulse System versus cryotherapy in the reduction of postoperative oedema of the hand: a prospective randomised trial // *Strat. Traum. Limb. Recon.* – 2006. – Vol. 1, N. 1. – P. 36–41.
- Dubernard J.M., Petruzzo P., Lanzetta M., et al. Functional results of the first human double-hand transplantation // *Ann. Surg.* – 2003. – Vol. 238, N. 1. – P. 128–136.
- Kuzyk P., Schemitsch E. The science of electrical stimulation therapy for fracture healing // *Indian J. Orthop.* – 2009. – Vol. 43, N. 2. – P. 127–131.
- Охотский В.П., Сергеев С.В., Филиппов О.П. Функциональное лечение переломов дистального метаэпифиза плечевой кости // *Методические рекомендации по неотложной травматологии* / под ред. В.П. Охотского; НИИ СП им. Н.В. Склифосовского. – М., 2000. – С. 110–113.
- Руководство по кинезитерапии / под ред. Л. Бонева, П. Слычева, С. Банкова. – София: Медицина и физкультура, 1978. – 358 с.
- Синельников Р.Д. Атлас анатомии человека. Т I. Учение о костях, суставах, связках и мышцах. – М., 1978. – 471 с.
- Nahm F.S. Infrared thermography in pain medicine // *Korean J. Pain.* – 2013. – Vol. 26, N. 3. – P. 219–222.
- Breivik H., Borchgrevink P.C., Allen S.M., et al. Assessment of pain // *Br. J. Anaesth.* – 2008. – Vol. 101, N. 1. – P. 17–24.
- Atroshi I., Gummesson C., Andersson B., et al. The disabilities of the arm, shoulder and hand (DASH) outcome questionnaire: reliability and validity of the Swedish version evaluated in 176 patients // *Acta Orthopaedica.* – 2000. – Vol. 71, N. 6. – P. 613–618.

Поступила 01.08.2013

Контактная информация:

Щеткин Владислав Алексеевич,

д.м.н., заведующий отделением восстановительного лечения НИИ СП им. Н.В. Склифосовского ДЗ г. Москвы
e-mail: shchetkinva@yandex.ru