

СОВРЕМЕННЫЕ ПРИНЦИПЫ В ХИРУРГИИ ТРАВМ И ЗАБОЛЕВАНИЙ ПОЗВОНОЧНИКА

В.В. Крылов, А.А. Гринь, А.К. Кайков, С.К. Ощепков, И.С. Львов

НИИ скорой помощи им. Н.В. Склифосовского ДЗ г. Москвы,
Московский государственный медико-стоматологический университет им. А.Е. Евдокимова, Москва, Российская Федерация

MODERN PRINCIPLES IN SURGERY OF INJURIES AND DISEASES OF THE SPINE

V.V. Krylov, A.A. Grin, A.K. Kaykov, S.K. Oschepkov, I.S. Lvov

N.V. Sklifosovsky Research Institute for Emergency Medicine of the Moscow Healthcare Department, Moscow, Russian Federation

РЕЗЮМЕ

В статье описан современный подход к диагностике и лечению травм, заболеваний и опухолей позвоночника. Дана оценка возможностей компьютерной и магнитно-резонансной томографии в выявлении патологии позвоночника и спинного мозга. Приведены клинические примеры использования минимально инвазивных, эндоскопических, транскутанных технологий при различной патологии позвоночного столба и спинного мозга.

Ключевые слова:

травма, заболевания, позвоночник, диагностика, минимально инвазивные технологии, хирургия.

ABSTRACT

This article describes the current trends concerning diagnostics and treatment of spinal trauma as well as tumors and diseases of vertebra column and spinal cord. The assessment of computer tomography and magnetic resonance imaging capabilities to reveal various pathologies of vertebra column and spinal cord is given. The clinical cases of usage the minimally invasive, endoscopic and transcutaneous technologies for treatment of various spinal pathologies are presented.

Keywords:

trauma, diseases, spine, diagnostics, minimally invasive technologies, surgical treatment.

КТ — компьютерная томография
МРТ — магнитно-резонансная томография

СКТ — спиральная компьютерная томография

Травма и заболевания позвоночника и спинного мозга являются большой социальной и медико-экономической проблемой. Количество пострадавших с позвоночно-спинномозговой травмой в период с 1997 по 2012 г. в Москве возросло в 3,5 раза, причем увеличилась и тяжесть травмы. Так, пациенты с сочетанными повреждениями позвоночника и спинного мозга составляют 50–60%, в то время как в 60-е годы прошлого столетия их было не более 25–28%. Количество пациентов с дегенеративными заболеваниями позвоночника, госпитализируемых в нейрохирургические отделения стационаров Департамента здравоохранения г. Москвы за этот же период возросло в 3 раза. Подобная тенденция отмечается во всех странах мира [1–3].

За последние 20 лет в хирургии позвоночника произошел качественный прорыв — на смену малоинформативным методам обследования, общехирурги-

ческой технике и инструментам пришли современные совершенные диагностические технологии, микрохирургическая техника и инструментарий, разработаны и внедрены новые минимально инвазивные операции [1, 4, 5].

Современное развитие хирургических технологий, включающее в себя разработку новых систем фиксации позвоночника и новых инструментов (рано-расширители, подведение гибкого осветителя в рану, применение навигации и интраоперационного КТ и 3D-рентгенографии, объединение возможностей микроскопа и эндоскопа в одном аппарате — экзоскопе «VITOM», создание роботов-ассистентов и проч.), привело к широкому внедрению минимально инвазивных методик в хирургии позвоночника. На современном этапе операции на позвоночнике и спинном мозге ведут не только к сокращению инвалидизации, но и улучшают качество жизни как в позднем, так и в ран-

нем послеоперационном периодах, продлевают срок активной жизни людей, в первую очередь старческого возраста [4, 6–10].

Новые технологии в хирургии позвоночника приводят к появлению новой методологии и новой идеологии.

В настоящий момент можно выделить несколько направлений развития современной хирургии позвоночника и спинного мозга: 1) применение чрескожных методов фиксации и/или стабилизации позвонков; 2) использование минимально инвазивных доступов и микрохирургической техники; 3) внедрение эндоскопических технологий и навигации, применение эндовазальной техники; 4) сочетание различных хирургических методов [8, 11, 12].

Использование высокоточных технологий хирургии предполагает применение высокоточных методов диагностики. Рентгеновская спиральная компьютерная томография (СКТ) является методом выбора в диагностике костных повреждений и состояния костной системы позвоночного столба. Использование магнитно-резонансной томографии (МРТ) позвоночника позволило улучшить качество диагностики повреждений и заболеваний позвоночника и спинного мозга за счет визуализации мягкотканых структур — спинного мозга, дисков, связок, капсул суставов, мышц, а миелографический режим МРТ позволил полностью исключить из практики инвазивный метод диагностики — миелографию. Для диагностики сопутствующих поврежденных сосудов или вовлечения их в патологический процесс в настоящее время используют МР- и КТ-ангиографию, ультразвуковую доплерографию. Внедрение электрофизиологических методов диагностики вместе с методами нейровизуализации позволило не только на качественно новом уровне верифицировать малейшие повреждения позвоночника и спинного мозга, но и изучить процессы, происходящие в позвоночнике и спинном мозге в различные сроки после травмы или начала заболевания, а также контролировать лечебный процесс, оценивать его эффективность [13–16].

Данные методы исследования позволяют не только выявить все структурные повреждения позвоночного столба и спинного мозга, но и помогают в планирова-

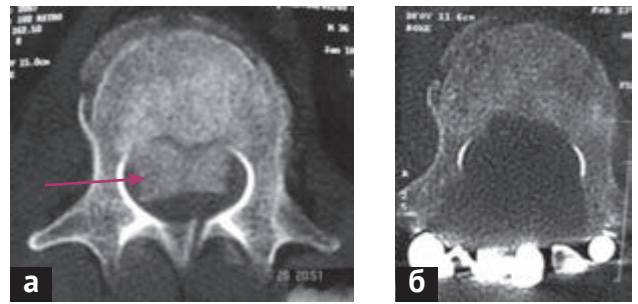


Рис. 1. Компьютерная томограмма L₁ позвонка в аксиальной проекции: а — до операции; б — после операции. Произведена ламинэктомия, костные отломки (указаны стрелкой) из позвоночного канала полностью удалены

нии операции, проведении ее (в сочетании с нейронавигацией) и контроле за качеством ее выполнения (рис. 1).

Хирургия повреждений позвоночника основывается на трех главных постулатах: 1) необходимости своевременной и полноценной декомпрессии нервных и сосудистых структур позвоночного канала; 2) полноценном восстановлении оси позвоночника в трехмерном пространстве; 3) создании надежного костного спондилодеза с применением современных имплантационных технологий.

Понимание патогенеза болезни, новые данные о биомеханике позвоночного столба и одновременное развитие медицинской техники позволили создать современные имплантаты для хирургии позвоночника (рис. 2). Об эффективности их применения можно судить по тому факту, что пациенты после операций на позвоночнике и спинном мозге, как при травме, так и при заболеваниях с первых часов после операции становятся активными, а при отсутствии повреждения спинного мозга начинают ходить.

С 2000 г. в НИИ скорой помощи им. Н.В. Склифосовского стали осваивать новые методы хирургического лечения больных с травмой и заболеваниями позвоночника. В короткие сроки внедрены современные методы спондилодеза и фиксации позвонков (транспедикулярные винтовые и ламинарные крючко-

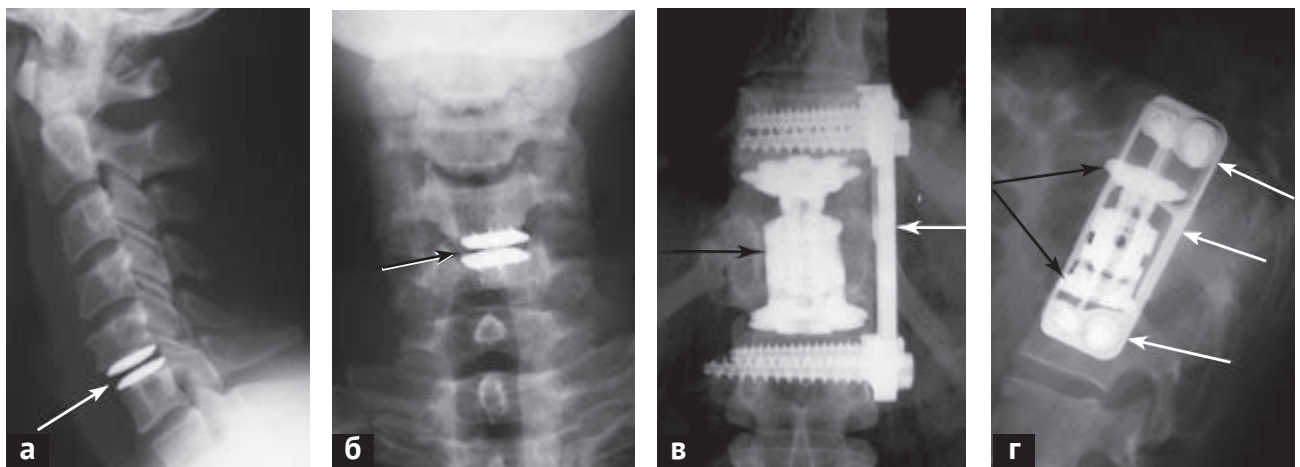


Рис. 2. Рентгенограммы больных после операций на позвоночнике с использованием современных имплантатов: а — боковая и б — прямая проекции шейных спондилограмм после дискэктомии C_{v-vi} по поводу грыжи диска и установки искусственного диска (стрелка); в — прямая и г — боковая проекции рентгенограмм позвоночника после операции частичной спондилэктомии Th_{xii} при его переломе и стабилизации позвоночника с использованием протеза тела позвонка (темные стрелки) и титановой пластины (белые стрелки) с применением эндоскопической ассистенции

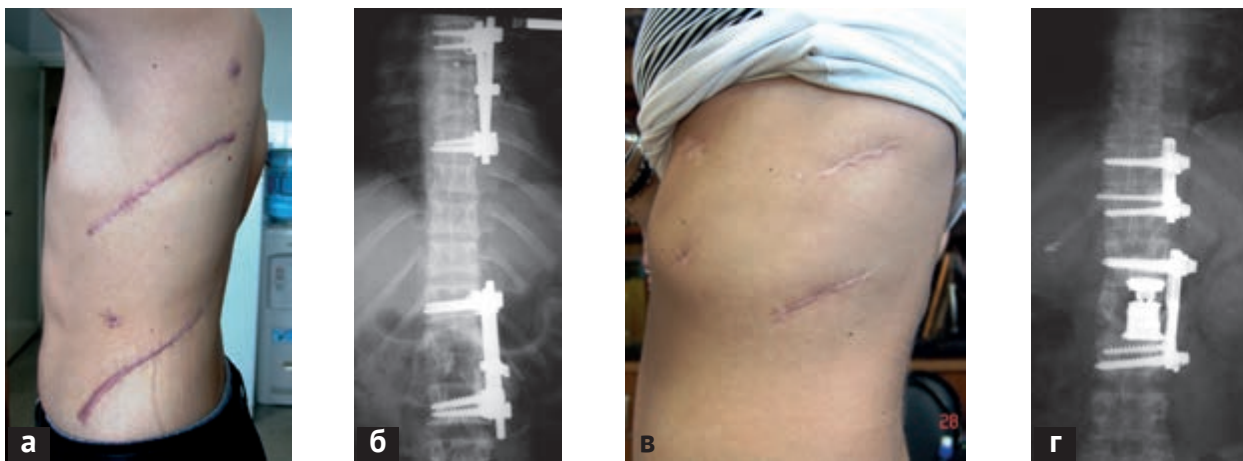


Рис. 3. Вид кожных рубцов и спондилограммы после операций по поводу многоуровневой травмы позвоночника: а — при типичных открытых операциях; б — фронтальная рентгенограмма грудного отдела позвоночника у этого же больного после операции с применением передних титановых фиксаторов; в — вид кожных рубцов при аналогичной операции, но с применением минимально инвазивных технологий и видеоэндоскопической ассистенции; г — фронтальная рентгенограмма этой же пациентки после операции

вые системы, титановые пластины, канюлированные винты). Разработаны методы диагностики и лечения больных с переломами позвонков на шейном уровне, многоуровневые повреждения позвоночника, новые методы минимально инвазивной транспедикулярной декомпрессии позвоночного канала с использованием оригинального инструмента. Учитывая специфику пациентов, поступающих в НИИ скорой помощи им. Н.В. Склифосовского, в течение 2000–2008 гг. шла разработка методов диагностики и лечения наиболее тяжелой категории больных — с сочетанной поз-

воночно-спинномозговой травмой и осложнениями при лечении больных с позвоночно-спинномозговой травмой — и выработка рационального алгоритма их профилактики и лечения [7, 13, 17, 18].

С 2005 г. в институте внедрены минимально инвазивные эндоскопические вмешательства на передних отделах позвоночного столба (рис. 3). Первые операции были выполнены совместно с торакальными хирургами. Это позволило не только сократить длительность операции в 2 раза, кровопотерю в 2–4 раза, но и снизить операционную агрессию.

Применение эндоваскулярных технологий позволяет не только диагностировать и лечить методом внутрисосудистой эмболизации различную сосудистую патологию спинного мозга — кавернозные ангиомы, артериовенозные мальформации, но и помогает при хирургии опухолей позвоночника и спинного мозга. Эмболизация питающих опухоль сосудов позволяет уменьшить болевой синдром, а при хирургическом лечении — значительно уменьшить кровопотерю. У ряда больных, ранее неоперабельных из-за высокого риска интраоперационной фатальной кровопотери, использование дооперационной эмболизации сосудов опухоли позволило выполнить открытую операцию и спасти жизнь пациента (рис. 4).

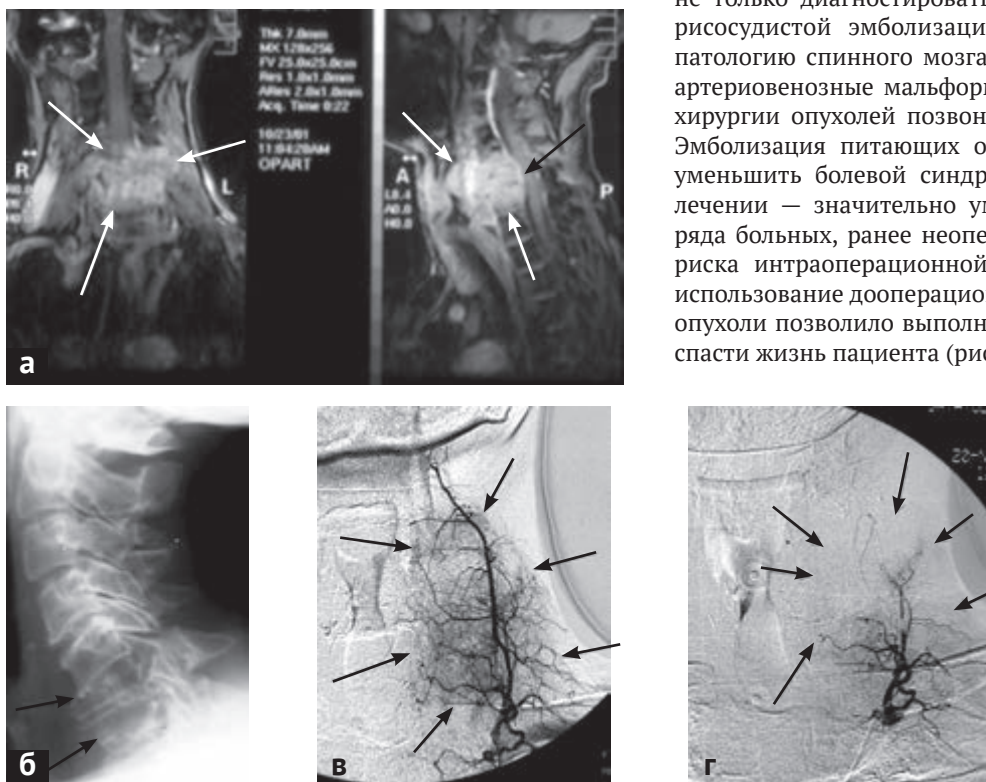


Рис. 4. Данные лучевых методов обследования больного К. с опухолью на уровне C_{VI-VII} позвонков: а — данные магнитно-резонансной томографии — белыми стрелками обозначена опухоль, темной стрелкой — компрессия спинного мозга опухолью; б — боковая шейная спондилограмма — стрелками отмечены разрушенные опухолью тела C_{VI} и C_{VII} позвонков; в — ангиограмма левого шейного ствола, на которой видна патологическая сеть сосудов в строме опухоли (стрелки); г — ангиограмма этого же сосуда после эмболизации — стрелками показана значительная редукция кровотока в опухоли

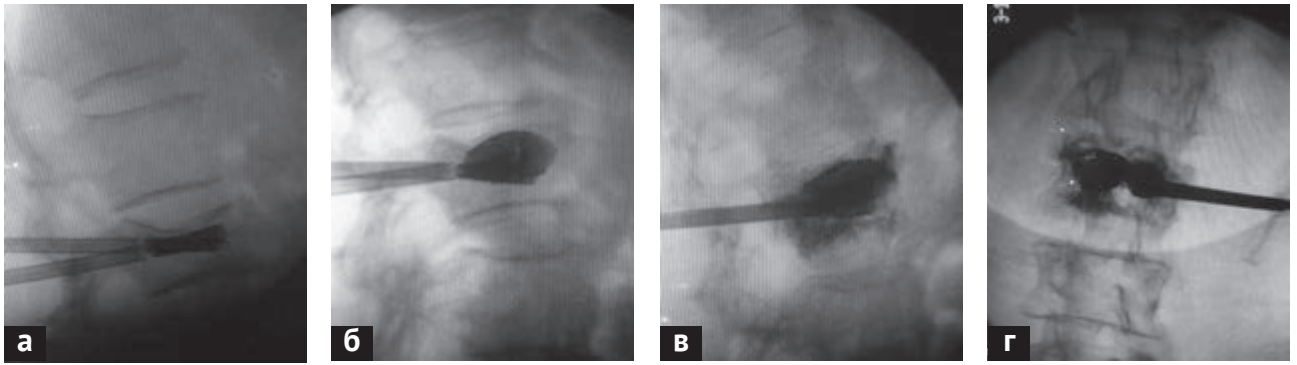


Рис. 5. Интраоперационные фотографии ЭОП-контроля этапов стентирования позвонка L_{II} при его компрессионном переломе: *a* — введение стентов в тело позвонка; *б* — расправление стентов баллонами и репозиция верхней замыкательной пластинки позвонка; *в* — введение цемента в полость стентов; вид в боковой и *г* — прямой проекциях

За последние 10 лет в институте широко применяют минимально инвазивные технологии в хирургии позвоночника — чрескожные операции (пункционная вертебропластика, кифопластика и стентирование позвонков при их патологических и компрессионных переломах (рис. 5), пункционные гидродискэктомии и т.д.), перкутанные транспедикулярные стабилизации позвонков (при травмах и заболеваниях позвоночника), эндоскопические технологии (рис. 6, 7).

Одним из новых направлений в хирургии позвоночника является сочетание эндоскопической и навигационной технологий, выполняемых с помощью 3D-моделирования позвоночного столба непосредственно на операционном столе. Это позволяет при минимальных разрезах мягких тканей выполнить в глубине раны точное позиционирование имплантатов, проконтролировать полноту декомпрессии спинного мозга и предотвратить его повреждение (рис. 8).

В отделении внедрены операции на всех отделах позвоночника. Применение новых ранорасширителей, микрохирургического инструментария, микроскопа, навигационной техники, современных имплантатов и хирургических технологий позволило сократить время

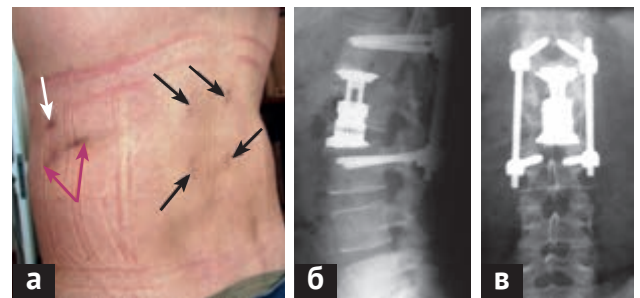


Рис. 6. Минимально инвазивное хирургическое вмешательство при неосложненном компрессионном переломе L_{II} позвонка: *a* — вид кожных разрезов после чрескожной транспедикулярной фиксации (1,5 см каждый, черные стрелки) и после мини-люмботомии (6 см, красная двойная стрелка) и одного отверстия для эндоскопа (1,5 см, белая стрелка); *б* — боковая и *в* — прямая проекции рентгенограммы этого больного после операции — заднего транспедикулярного спондилодеза L_{II} - L_{III} и переднего спондилодеза телескопическим протезом тела позвонка

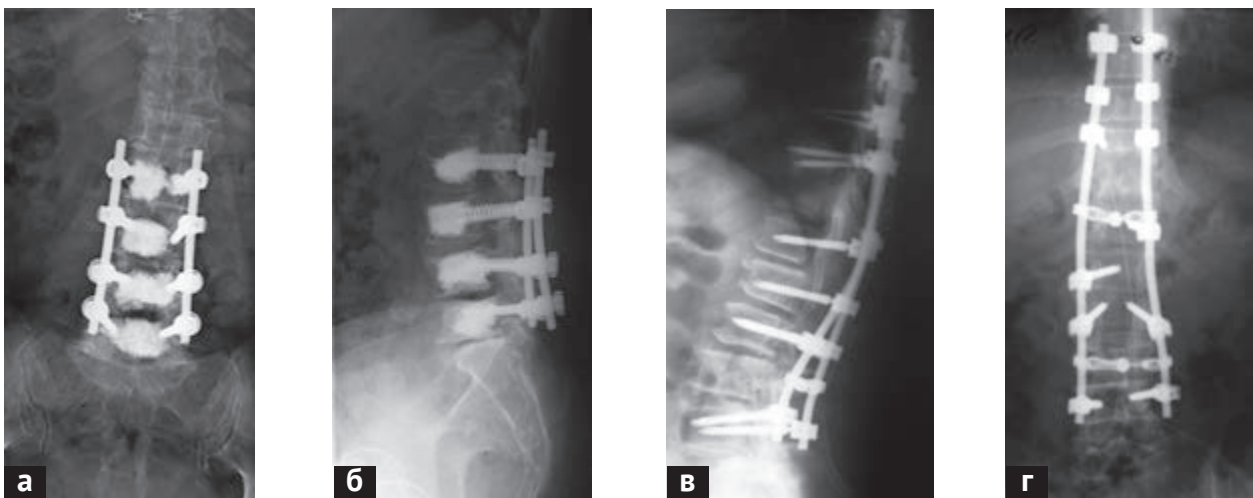


Рис. 7. Спондилограммы больных, оперированных по поводу дегенеративного спондилоартроза позвоночника и полифакторного многоуровневого стеноза позвоночного канала на поясничном уровне: *a* — фронтальная и *б* — боковая проекции рентгенограммы поясничного отдела позвоночника, больной с выраженным остеопорозом — транспедикулярная фиксация L_{II} - L_{III} - L_{IV} - L_{V} позвонков дополнена вертебропластикой для придания большей жесткости системы и профилактики ее миграции; *в* — боковая и *г* — прямая проекции рентгенограмм больной с транспедикулярно-крючковой фиксацией $Th_{IX-X-XI}$ - L_1 - L_{II} - L_{III} - L_{IV} позвонков при протяженном полифакторном стенозе позвоночного канала и компрессионном переломе Th_{XII} позвонка за счет остеопороза

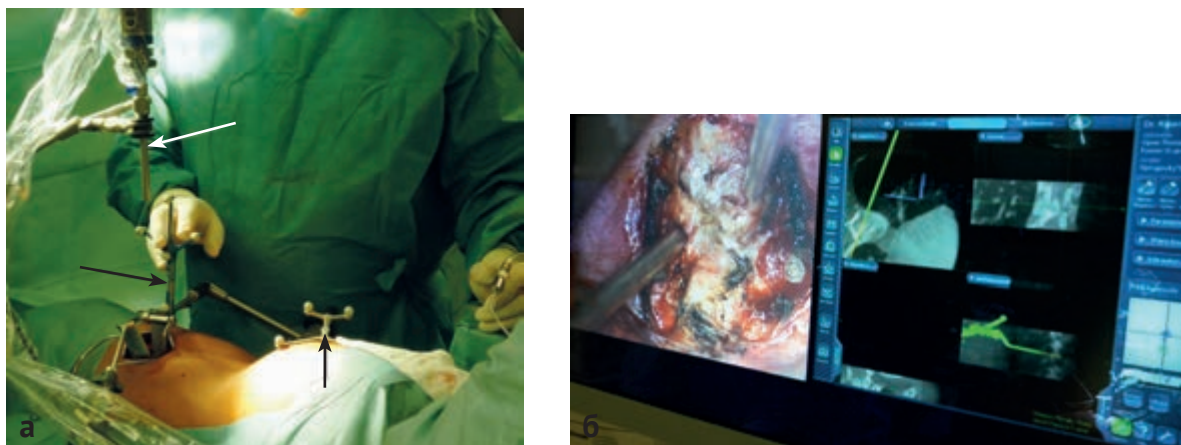


Рис. 8. Использование интраоперационной навигации и эндоскопической техники при трансфорамальном удалении грыжи диска на уровне Th_{x-x1}: а — фотография интраоперационного выполнения контроля полноты удаления грыжи диска с помощью навигационного поинтера, находящегося в руках хирурга (черная стрелка); белой стрелкой указан экзоскоп «VITOM»; в рану введены ранорасширители для минимально инвазивной хирургии, фиксированные к операционному столу и заменяющие руки ассистента; б — интраоперационная фотография изображения на мониторе — слева вид через эндоскоп, справа — положение инструмента в операционной ране по отношению к позвоночнику и спинному мозгу в реальном времени

операций в 2–3 раза, снизить кровопотерю в 2–4 раза, сократить сроки госпитализации в 2–5 раз, улучшить косметический эффект в зонах доступов и, в конечном итоге, улучшить качество жизни пациентов. Операции на позвоночнике стали во многом рутинными, выполняемыми во многих стационарах страны.

Сроки пребывания больных в стационаре после операции при травме позвоночника сократились в 3–6 раз. Избежать инвалидизации после операций по поводу неосложненной травмы позвоночника смогли 80% пациентов, 60% из них — вернуться к своей прежней работе. При осложненной травме позвоночника летальность в течение первого года сократилась в 5–7 раз, но сохраняется еще высокой при повреждениях шейного отдела спинного мозга, сократившись с 50–60% в 90-е годы прошлого столетия до 12–15% в настоящее время.

В настоящее время в институте идет работа по изучению многоуровневой травмы позвоночника и проникающих повреждений позвоночного столба. Создаются предпосылки для использования клеточных технологий при травме спинного мозга.

Применение комплекса современных технологий при дегенеративных заболеваниях позвоночника дало

возможность оперировать больных пожилого и старческого возраста, активизировать их с первых суток после операции, сократить сроки госпитализации в 2–3 раза и значительно улучшить функциональные исходы, качество и длительность жизни.

В результате активной научной и практической работы в течение последних 12 лет Институт им. Н.В. Склифосовского стал одним из ведущих учреждений в РФ по лечению больных с травмой и заболеваниями позвоночника и спинного мозга. За период с 2000 по 2012 г. в институте оперированы 1402 пациента с травмой позвоночника и спинного мозга и ее последствиями, которым выполнены 1610 операций. За этот же период произведены 1126 операций по поводу заболеваний позвоночника и спинного мозга.

Сотрудники отделения ежегодно проводят мастер-классы по эндоскопической хирургии повреждений и заболеваний позвоночника, использованию гемостатиков в нейрохирургии. Наряду с подробным лекционным курсом докторов обучают навыкам работы эндоскопическим инструментарием на муляжах и лабораторных животных (на свиньях), производят показательные операции. В помощь обучающимся выпущена книга [19].

ЛИТЕРАТУРА

1. Benzel Edvard C. Spine surgery: techniques, complication avoidance, and management. – 2nd ed. – Elsevier Churchill Livingstone. – 2004. – 1600 p.
2. Dohrmann G.J., Potapov A.A., Likhтерman L.B., et al. Epidemiology of neurotrauma // Neurotrauma: epidemiology, prevention, new technologies, guidelines, pathophysiology, surgery, neurorehabilitation. – Moscow: N.N. Burdenko Neurosurgery Institute, 2002. – P. 43–47.
3. Schwerdtfeger K., Steudel W., Pitzen T., Mautes A. Spinales trauma. Epidemiologie, versorgungsalgorithmus, behandlung und prognose // Intensivmed. Notfallmed. – 2004. – Vol. 41, N. 2. – P. 71–80.
4. Mayer H.M. Minimally Invasive Spine Surgery. – 2 ed. – Berlin: Springer, 2005. – 496 p.
5. Zhang H., Sucato D.J., Hedequist D.J., Welch R.D. Histomorphometric assessment of thoracoscopically assisted anterior release in a porcine model: safety and completeness of disc discectomy with surgeon learning curve // Spine. – 2007. – Vol. 32, N. 2. – P. 188–192.
6. Гринь А.А., Жестков К.Г., Николаев Н.Н. и др. Торакоскопические операции при травме грудного отдела позвоночника // Вопросы нейрохирургии им. Н. Н. Бурденко. – 2009. – № 1. – С. 48–52.
7. Гринь А.А., Ощепков С.К., Некрасов М.А., Кайков А.К. Малоинвазивная хирургия тяжелых моносегментарных и множественных переломов позвоночника // Сибирский международный нейрохирургический форум: сборник науч. материалов, г. Новосибирск, 18–21 июня 2012г. / под ред. А.Л. Кривошапкина. – Новосибирск: Дизайн науки, 2012. – С. 105.
8. Al-Sayyad M.J., Crawford A.H., Wolf R.K. Video – Assisted thoracoscopic surgery: the Cincinnati experience // Clin. Orthop. Relat. Res. – 2005. – N. 434. – P. 61–70.
9. Beisse R., Mueckley T., Schmidt M.H., et al. Surgical technique and results of endoscopic anterior spinal canal decompression // J. Neurosurg. Spine. – 2005. – Vol. 2, N. 2. – P. 128–136.
10. Rampersaud Y.R., Annand N., Dekutoski M.B. Use of minimally invasive surgical techniques in the management of thoracolumbar trauma: current concepts // Spine. – 2006. – Vol. 31, Suppl. 11. – S96–S102.
11. Гринь А.А., Ощепков С.К., Кайков А.К., Алейникова И.В. Видеоэндоскопический способ лечения повреждений и заболеваний позвоночника // Нейрохирургия. – 2013. – № 1. – С. 51–56.

12. Wang Z.Y., Liang Z., Liu B., et al. Combined microneurosurgical and thoracoscopic resection for thoracic spine dumbbell tumors // *Chin. Med. J.* – 2008. – Vol. 121, N. 12. – P. 1137–1139.
13. Гринь А.А., Некрасов М.А., Кайков А.К. и др. Алгоритмы диагностики и лечения пациентов с сочетанной позвоночно – спинномозговой травмой. Часть 2. // *Хирургия позвоночника*. – 2012. – № 1. – С. 8–18.
14. Кассар-Пулличино В.Н., Имхоф Х. Спинальная травма в свете диагностических изображений. – М.: МЕДпресс, 2009. – 364 с.
15. Berne J.D., Velmahos G.C., El-Tawil Q., et al. Value of complete cervical helical CT scanning in identifying cervical spine injury in the unevaluable blunt trauma patient with multiple injuries: a prospective study // *J. Trauma*. – 1999. – Vol. 47, N. 5. – P. 896–902.
16. Green R.A., Saifuddin A. Whole spine MRI in the assessment of acute vertebral body trauma // *Skeletal Radiol.* – 2004. – Vol. 33, N. 3. – P. 129–135.
17. Гринь А.А., Григорьева Е.В. Лучевая диагностика позвоночно-спинномозговой травмы. Часть 2. // *Нейрохирургия*. – 2013. – № 1. – С. 7–21.
18. Гринь А.А., Некрасов М.А., Кайков А.К. и др. Алгоритмы диагностики и лечения пациентов с сочетанной позвоночно-спинномозговой травмой. Часть 1. // *Хирургия позвоночника*. – 2011. – № 4. – С. 18–26.
19. Крылов В.В., Гринь А.А., С.К. Ощепков и др. Видеоэндоскопическая хирургия повреждений и заболеваний грудного и поясничного отделов позвоночника / под ред. В.В. Крылова. – М.: Принт – Студио, 2012. – 152 с.: ил.

REFERENCES

1. Benzel Edvard C. *Spine surgery: techniques, complication avoidance, and management*. 2nd ed. Elsevier Churchill Livingstone. 2004. 1600 p.
2. Dohrmann G.J., Potapov A.A., Likhberman L.B., et al. Epidemiology of neurotrauma. In: *Neurotrauma: epidemiology, prevention, new technologies, guidelines, pathophysiology, surgery, neurorehabilitation*. Moscow: N.N. Burdenko Neurosurgery Institute, 2002. 43–47.
3. Schwerdtfeger K., Steudel W., Pitzen T., Mautes A. Spinales trauma. Epidemiologie, versorgungsalgorithmus, behandlung und prognose. *Intensivmed Notfallmed*. 2004; 41 (2): 71–80.
4. Mayer H.M. *Minimally Invasive Spine Surgery*. 2nd. Berlin: Springer, 2005. 496 p.
5. Zhang H., Sucato D.J., Hedequist D.J., Welch R.D. Histomorphometric assessment of thoracoscopically assisted anterior release in a porcine model: safety and completeness of disc disectomy with surgeon learning curve. *Spine*. 2007; 32 (2): 188–192.
6. Grin' A.A., Zhestkov K.G., Nikolaev N.N. et al. Torakoskopicheskie operatsii pri travme grudnogo otdela pozvonochnika [Thoracoscopic surgery for thoracic spine trauma]. *Voprosy neyrokhirurgii im. N. N. Burdenko*. 2009; 1: 48–52. 2. (In Russian).
7. Grin' A.A., Oshchepkov S.K., Nekrasov M.A., Kaykov A.K.; ed. A.L. Krivoshapkin. Maloinvazivnaya khirurgiya tyazhelykh monosegmentarnykh i mnozhestvennykh perelomov pozvonochnika [Minimally invasive surgery heavy monosegmental and multiple spinal fractures]. *Sibirskiy mezhunarodnyy neyrokhirurgicheskiy forum: sbornik nauch. materialov, g. Novosibirsk, 18–21 iyunya 2012 g.* [Siberian International Neurosurgical Forum: a collection of scientific. materials, Novosibirsk, Russia, June 18–21, 2012]. Novosibirsk: Dizayn nauki Publ., 2012. 105. (In Russian).
8. Al-Sayyad M.J., Crawford A.H., Wolf R.K. Video-Assisted thoracoscopic surgery: the Cincinnati experience. *Clin Orthop Relat Res*. 2005; 434: 61–70.
9. Beisse R., Mueckley T., Schmidt M.H., et al. Surgical technique and results of endoscopic anterior spinal canal decompression. *J Neurosurg Spine*. 2005; 2 (2): 128–136.
10. Rampersaud Y.R., Annand N., Dekutoski M.B. Use of minimally invasive surgical techniques in the management of thoracolumbar trauma: current concepts. *Spine*. 2006; 31 Suppl 11: S96–S102.
11. Grin' A.A., Oshchepkov S.K., Kaykov A.K., Aleynikova I.B. Videoendoskopicheskiy sposob lecheniya povrezhdeniy i zabolevaniy pozvonochnika [Videoendoscopic method for the treatment of injuries and diseases of the spine]. *Neyrokhirurgiya*. 2013; 1: 51–56. (In Russian).
12. Wang Z.Y., Liang Z., Liu B., et al. Combined microneurosurgical and thoracoscopic resection for thoracic spine dumbbell tumors. *Chin Med J*. 2008; 121 (12): 1137–1139.
13. Grin' A.A., Nekrasov M.A., Kaykov A.K., et al. Algoritmy diagnostiki i lecheniya patsientov s sochetannoy pozvonochno-spinnomozgovoy travmoy. Chast' 2 [Algorithms for diagnosis and treatment of patients with combined spinal-cord injury. Part 2]. *Khirurgiya pozvonochnika*. 2012; 1: 8–18. (In Russian).
14. Kassar-Pullichino V.N., Imkhof Kh. *Spinal'naya travma v svete diagnosticheskikh izobrazheniy* [Spinal cord injury in the diagnostic imaging]. Moscow: MEDpress Publ., 2009. 364 p. (In Russian).
15. Berne J.D., Velmahos G.C., El-Tawil Q., et al. Value of complete cervical helical CT scanning in identifying cervical spine injury in the unevaluable blunt trauma patient with multiple injuries: a prospective study. *J Trauma*. 1999. 47 (5): 896–902.
16. Green R.A., Saifuddin A. Whole spine MRI in the assessment of acute vertebral body trauma. *Skeletal Radiol*. 2004; 33 (5): 129–135.
17. Grin' A.A., Grigor'eva E.V. Luchevaya diagnostika pozvonochno-spinnomozgovoy travmy. Chast' 2. [Radiological diagnosis of spinal cord injury. Part 2]. *Neyrokhirurgiya*. 2013; 1: 7–21. (In Russian).
18. Grin' A.A., Nekrasov M.A., Kaykov A.K., et al. Algoritmy diagnostiki i lecheniya patsientov s sochetannoy pozvonochno-spinnomozgovoy travmoy. Chast' 1 [Algorithms for diagnosis and treatment of patients with combined spinal-cord injury. Part 1]. *Khirurgiya pozvonochnika*. 2011; 4: 18–26. (In Russian).
19. Krylov V.V., Grin' A.A., S.K. Oshchepkov, et al.; ed. V.V. Krylov. *Videoendoskopicheskaya khirurgiya povrezhdeniy i zabolevaniy grudnogo i poyasnichnogo otdelov pozvonochnika* [Video endoscopic surgery injuries and diseases of the thoracic and lumbar spine]. Moscow: Print-Studio, 2012. 152 p. (In Russian).

Поступила 13.08.2014

Контактная информация:
Гринь Андрей Анатольевич,
 д.м.н., ведущий научный сотрудник отделения
 неотложной нейрохирургии НИИ СП им.
 Н.В. Склифосовского ДЗ г. Москвы
 e-mail: aagreen@yandex.ru