

## СОВРЕМЕННЫЕ ВОЗМОЖНОСТИ ЛЕЧЕНИЯ БОЛЬНЫХ С ИШЕМИЧЕСКИМ ИНСУЛЬТОМ В КРАСНОДАРСКОМ КРАЕ

Л.В. Тимченко, Н.В. Есипенко

Краевая клиническая больница № 1 имени профессора С.В. Очаповского МЗ Краснодарского края, Краснодар, Российская Федерация

## MODERN APPROACHES TO THE TREATMENT FOR ISCHEMIC STROKE IN PATIENTS IN THE KRASNODAR TERRITORY

L.V. Timchenko, N.V. Yesipenko

Prof. S.V. Ochapovskiy Regional Clinical Hospital No. 1, The Ministry of Health of the Krasnodar Territory, Krasnodar, Russian Federation

### РЕЗЮМЕ

Острые нарушения мозгового кровообращения остаются одной из важных проблем современной клинической неврологии и занимают ведущее место среди причин инвалидизации и смертности населения. Проблема церебрального инсульта имеет не только медицинское, но и социально-экономическое значение, т.к. инсульт является основной причиной инвалидизации населения: по данным Национального регистра, 31% пациентов, перенесших инсульт, требуют постоянного ухода, 20% не могут самостоятельно ходить и только 20% возвращаются к прежней работе. Новые подходы к лечению ишемического инсульта включают применение современных высокоэффективных методов реперфузии головного мозга в первые часы заболевания. Представлен клинический случай повторной реперфузионной терапии у одного пациента дважды с интервалом 8 месяцев в условиях Краевой клинической больницы № 1 имени профессора С.В. Очаповского МЗ Краснодарского края.

### Ключевые слова:

ишемический инсульт, реперфузионная терапия, селективный и системный тромболитизис.

### ABSTRACT

Acute cerebrovascular accident remains one of the most important issues of modern clinical neurology and holds a leading place among the causes of disability and mortality. The cerebral stroke has not only medical, but also social and economic effects, as it accounts for disability in population. According to the National Register, 31% of stroke patients require constant care, 20% of patients cannot walk unassisted and only 20% of patients return to their previous work. New approaches to the treatment for ischemic stroke include the use of modern high-performance reperfusion of the brain during the first hours of the disease. The case of reperfusion therapy in a patient, performed twice with an interval of 8 months in Prof. S.V. Ochapovskiy Regional Clinical Hospital No. 1 of the Ministry of Health of the Krasnodar Territory is reported.

### Keywords:

ischemic stroke, reperfusion therapy, selective and systemic thrombolysis.

БЦС — брахиоцефальный ствол  
 ВСА — внутренняя сонная артерия  
 ККБ — Краевая клиническая больница  
 КТ — компьютерная томография  
 ЛЖ — левый желудочек  
 МРТ — магнитно-резонансная томография  
 НСА — наружная сонная артерия  
 ОНМК — острое нарушение мозгового кровообращения  
 ОСА — общая сонная артерия

ПА — позвоночная артерия  
 ПНА — передняя нисходящая артерия  
 РСЦ — региональный сосудистый центр  
 СМА — средняя мозговая артерия  
 ТБА — трансбалонная ангиопластика  
 ТЛТ — тромболитическая терапия  
 ЧТКА — чрескожная коронарная ангиопластика  
 ЭхоКС — эхокардиоскопия

### ВВЕДЕНИЕ

Острые нарушения мозгового кровообращения (ОНМК) остаются одной из важных проблем современной клинической неврологии и занимают ведущее место среди причин инвалидизации и смертности населения [1]. Проблема церебрального инсульта имеет не только медицинское, но и социально-экономическое значение, т.к. инсульт является основной причиной инвалидизации населения. По данным Национального

регистра, 31% пациентов, перенесших инсульт, требуют постоянного ухода, 20% не могут самостоятельно ходить и только 20% возвращаются к прежней работе [2].

В Краснодарском крае ежегодно регистрируется более 17 тыс. случаев ОНМК, что соответствует 50–60 случаям в сут. В среднем летальность в остром периоде составляет 25–35%, в некоторых регионах

края она достигает 50%. Обращает внимание тот факт, что для нашего региона (начиная с 2011 г.) характерен высокий уровень госпитализации больных с ОНМК (95–98%).

Международный опыт показывает, что снижение смертности населения от сердечно-сосудистых заболеваний достигается в результате реализации координированного комплекса мер, основными из которых являются повышение информированности населения о факторах риска развития сосудистых заболеваний и их профилактике, внедрение эффективных профилактических программ и совершенствование системы медицинской помощи при инсульте.

Комплекс мероприятий по совершенствованию медицинской помощи больным, страдающим сосудистыми заболеваниями в России, основан на Федеральной целевой программе «Предупреждение и борьба с социально-значимыми заболеваниями» на 2007–2011 г., приказе МЗ и СР РФ № 368н от 04.06.2009. Комплекс включает 3 основных направления.

1. Первичная и вторичная профилактика сосудистых заболеваний.

2. Совершенствование системы оказания помощи при цереброваскулярной патологии.

3. Эпидемиологический мониторинг.

Новые подходы к лечению ишемического инсульта включают применение современных высокоэффективных методов реперфузии головного мозга в первые часы заболевания с помощью восстановления кровотока в пораженном сосуде, что позволяет предотвратить развитие необратимого повреждения вещества головного мозга или уменьшить объем поражения, т.е. минимизировать степень инвалидизации.

Внедрение современных методов реперфузионной терапии стало возможно только благодаря целевой программе, в результате внедрения которой в Краснодарском крае начиная с 2011 г. открыты и эффективно функционируют 14 первичных сосудистых отделений и 4 региональных сосудистых отделения. Главным условием открытия специализированного сосудистого отделения является его географическое расположение и доступность медицинской помощи для каждого жителя в течение 30–40 мин.

## МАТЕРИАЛ И МЕТОДЫ

Реперфузионная терапия, согласно рекомендациям, применяется в двух модификациях: как системный тромболитик, когда препарат вводится внутривенно в первые 4–5 ч от начала заболевания, и как селективный внутриартериальный тромболитик, при котором фибринолитик вводится в окклюзированную артерию непосредственно в зоне локализации тромба, и временной интервал от начала заболевания не превышает 6–8 ч.

Вниманию читателей представлен клинический опыт применения современных методов реперфузионной терапии у одного пациента дважды с интервалом 8 месяцев.

Клинический случай.

Пациент А., 74 лет, заболел остро 24.09.12 в 8 ч 50 мин, когда появилась слабость в правых конечностях, нарушилась речь. Был госпитализирован в стационар по месту жительства в 10 ч 10 мин. О пациенте доложено по линии санитарной авиации, рекомендована экстренная транспортировка в региональный сосудистый центр (РСЦ), находящийся на расстоянии 60 км. В 12 ч 05 мин госпита-

лизирован в РСЦ № 2 ККБ № 1 для проведения селективной тромболитической терапии.

Неврологический статус при поступлении в РСЦ: пациент в сознании, моторная афазия, инструкции выполняет частично после многократного повторения. Менингеальных симптомов нет. Глазные щели  $D=S$ . Зрачки симметричные, 4 мм, фотореакции сохранены. Нистагма нет. Лицо асимметрично: опущен правый угол рта. Девиации языка вправо. Глотание не нарушено (согласно тесту на глотание). Небная занавеска подвижна. Рефлексы орального автоматизма положительные. Активные движения ограничены в правых конечностях. Мышечная сила с руки справа – 0, с руки слева – 5, с ноги справа – 0, с ноги слева – 5. Мышечный тонус снижен справа. Глубокие рефлексы с верхних конечностей  $D<S$ , с нижних конечностей  $D<S$ . Чувствительные нарушения достоверно оценить не представляется возможным ввиду речевых нарушений. Динамические координаторные пробы левыми конечностями выполняет удовлетворительно. Функции тазовых органов контролирует. На момент поступления по шкале NIH – 17 баллов, индекс мобильности Ривермид – 1 балл, по шкале Рэнкина – 4 ст.

На компьютерной томографии (КТ) головного мозга очагового и объемного поражения не выявлено.

Учитывая отсутствие противопоказаний, коллегиально решено провести процедуру селективной тромболитической терапии в условиях рентгенооперационной. При проведении ангиографии определяется окклюзия в А2 сегменте левой передней мозговой артерии. Выполнена инъекция 2 мг актилизе дистальнее места тромба. Ретракция микрокатетера в проекцию окклюзии. Инъекция 2 мг актилизе в тромб. Ретракция микрокатетера проксимальнее окклюзии с инъекцией актилизе 2 мг. На контрольной ангиографии через 5, 15, 20 мин состояние кровотока в правой передней мозговой артерии (ПМА) без динамики. Инъекция 14 мг актилизе проксимальнее тромба в течение 40 мин. На контрольной ангиографии определялась положительная динамика – А2 сегмент левой ПМА проходима.

24.09.12 в 15 ч 00 мин у пациента наблюдается регресс правосторонней гемиплегии с нарастанием силы в правых конечностях до 2 баллов, но сохраняется сенсомоторная дисфазия с превалированием моторного компонента. 25.09.12 в 7 ч 00 мин у пациента отмечен регресс речевых нарушений и нарастание мышечной силы в правых конечностях до 4 баллов с сенсорными нарушениями (по шкале NIH – 3 балла).

На контрольной КТ головного мозга очагового и объемного поражения не выявлено.

Консультирован кардиологом: ишемическая болезнь сердца (ИБС). Стенокардия напряжения II–III функционального класса (ФК). Гипертоническая болезнь III ст, риск 4 хронической сердечной недостаточности II функционального класса по NYHA. Учитывая высокий функциональный класс стенокардии, рекомендована коронароангиография.

Выполнены контрольная ангиография брахиоцефального ствола (БЦС): подключичные артерии проходимы. СПРАВА: позвоночная артерия (ПА) – устьевого стеноз 45%; общая сонная артерия (ОСА), наружная сонная артерия (НСА) проходимы; устьевого стеноз – 40% внутренней сонной артерии (ВСА). СЛЕВА: ПА извита в VI сегменте; устьевого стеноз 40%, ОСА, НСА, ВСА – проходимы.

Выполнена коронароангиография: правый тип кровоснабжения. Ствол проходима. Передняя нисходящая артерия (ПНА): протяженная субокклюзия в среднем отделе, дистальное русло слабо заполняется антеградно. Диагональная ветвь: слаборазвита, проходима. Огибающая артерия:

стеноз 30% в проксимальном отделе от устья. Ветвь тупого края: с неровными контурами. Правая коронарная артерия, левожелудочковая ветвь с неровными контурами. Задняя нисходящая артерия: стеноз 70% в среднем отделе.

Эхокардиоскопия: диастолическая дисфункция левого желудочка 1 типа. Гипертрофия миокарда левого желудочка (ЛЖ). Кальциноз митрального клапана, аортального клапана (АК). Атеросклероз аорты. Фракция выброса (ФВ) больше 55%.

В лабораторных данных без существенных изменений, холестерин 4,2 ммоль/л.

Консилиумом ведущих специалистов кардио- и неврологов принято решение: оперативное лечение по БЦС не показано, рекомендовано проведение чрескожной коронарной ангиопластики передней нисходящей артерии (ЧТКА ПНА), которое было выполнено 4.10.12.

При выписке пациенту с целью вторичной профилактики было рекомендовано продолжить прием препаратов клопидогрель 75 мг/сут и крестор 10 мг/сут, а также диета с ограничением соли, животных жиров, углеводов.

23.05.13 в 19 ч 30 мин у пациента остро развилась слабость в левых конечностях, в 20 ч 00 мин он поступил в первичное сосудистое отделение г. Горячий Ключ. При поступлении в психосоматическое отделение неврологический статус следующий: легкий парез мимической мускулатуры слева, легкая дизартрия. Левосторонний гемипарез со снижением силы в левых конечностях до 2 баллов. Левосторонняя гемигипестезия (7 баллов по шкале NIH). По данным КТ головного мозга: признаки ишемического инсульта в бассейне правой средней мозговой артерии (СМА) (17x12x23 мм в правой теменной доле). В 21 ч 00 мин начата системная тромболитическая терапия Актилизе в дозе 75 мг (масса пациента 72 кг). На фоне проведенной системной тромболитической терапии (ТЛТ) наблюдался регресс неврологического дефицита в виде нарастания мышечной силы до 4 баллов, но в 23 ч 30 мин вновь снижение мышечной силы в левой руке до 1 балла и в левой ноге до 3 баллов.

На триплексном сканировании артерий шеи выявлен стеноз правой ВСА 90%. По линии санитарной авиации о пациенте доложено в РСЦ, рекомендован перевод. В 01 ч 10 мин 24.05.13 пациент поступил в РСЦ. В неврологическом статусе при поступлении легкий 4-балльный левосторонний гемипарез.

По данным КТ головного мозга: очаг ишемии правой височной области 29x25x7 мм (рис. 1).

Выполнена суперселективная ангиография артерий шеи: подключичные артерии проходимы. Справа: ПА – устьевой стеноз 30%; ОСА, НСА проходимы; ВСА – критический устьевой стеноз. Интракраниальное русло: СМА заполняется антеградно и слабо по соединительным артериям Виллизиевого круга, ПМА заполняется по соединительным артериям из левой ВСА. Слева: ПА извита в VI сегменте, устьевой стеноз 40%, ОСА, НСА, ВСА проходимы (рис. 2).

Коагулограмма от 24.05.13 в 03 ч 01 мин: международное нормализованное отношение – нет коагуляции, протромбиновое время – нет коагуляции, активированное частичное тромбиновое время – 81,9 с, фибриноген – 0,87 г/л.

Проведен консилиум ведущих специалистов: с учетом практически полного регресса неврологического дефицита (2 балла по NIH), проведенной системной ТЛТ препаратом актилизе 23.05.13 в 21 ч 00 мин, размеров очага ишемии (29x25x7 мм) по данным КТ головного мозга, изменений в коагулограмме, необходимости проведения комбиниро-

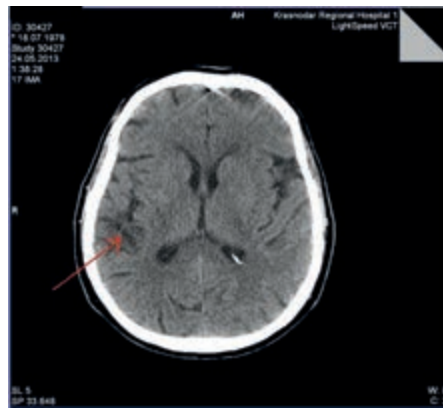


Рис. 1: Компьютерная томограмма головного мозга

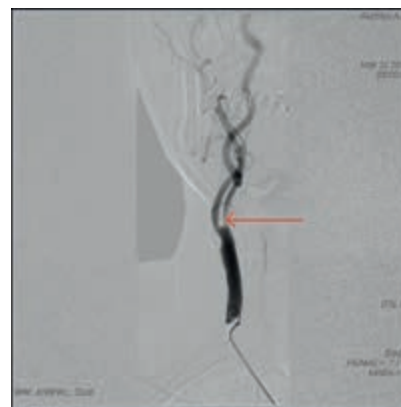


Рис. 2. Суперселективная ангиография брахиоцефального ствола

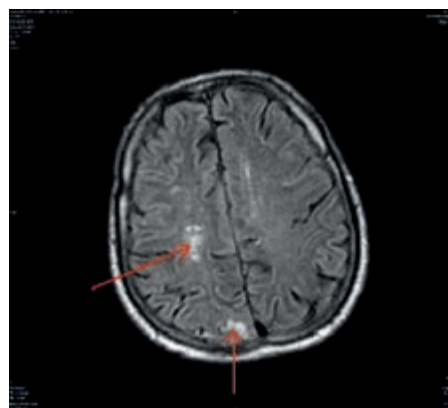


Рис. 3. Магнитно-резонансная томография головного мозга. Режим DWI

ванной антиагрегантной терапии, большого риска интра- и послеоперационных осложнений, от проведения экстренной трансбаллонной ангиопластики (ТБА) было принято решение воздержаться.

При магнитно-резонансной томографии головного мозга (28.05.13) – очаги ишемии в правой лобной, теменной, височной, затылочной областях (рис. 3, 4).

В неврологическом статусе наблюдается полный регресс неврологического дефицита.

31.05.13 пациенту выполнена трансбаллонная ангиопластика (ТБА) правой ВСА с имплантацией стента Wallstent 7,0x40 мм (рис. 5).

## РЕЗУЛЬТАТЫ И ВЫВОДЫ

Разработка и внедрение единых принципов ведения больных с ОНМК должны помочь оптимизировать диагностический подход и выбор лечебных мероприятий для обеспечения наилучшего исхода заболевания. При инсульте необходимо использовать принципы организации помощи, среди которых одними из ведущих являются:

— неотложная транспортировка бригадами скорой помощи больных не только с выраженными признаками инсульта, но и с самыми первыми его проявлениями;

— экстренная дифференцированная помощь в составе специализированных сосудистых отделений с блоком реанимации и интенсивной терапии для больных с нарушениями мозгового кровообращения, располагающихся на базе многопрофильных больниц с реанимационными и нейрохирургическими отделениями, и блоком современной лучевой диагностики (КТ и МРТ).

Таким образом, оказание экстренной дифференцированной медицинской помощи, новые технологии реперфузионной терапии в первые часы ишемического инсульта, которые в настоящее время активно проводятся в рамках специальной Программы по всем лечебно-профилактическим учреждениям Краснодарского края, способствуют улучшению целевых показателей заболеваемости и летальности в крае в целом и в данном случае в частности, а также улучшают исход заболевания, обуславливая хорошее восстановление нарушенных неврологических функций.

## ЛИТЕРАТУРА

1. Снижение заболеваемости, смертности и инвалидности от инсультов в Российской Федерации / под ред. В.И. Скворцовой. – М.: Литтера, 2008. – 194 с.
2. Неврология: национальное руководство / под ред. Е.И. Гусева, А.Н. Коновалова, В.И. Скворцовой, А.Б. Гехт. – М.: ГЭОТАР-Медиа, 2010. – С. 593.

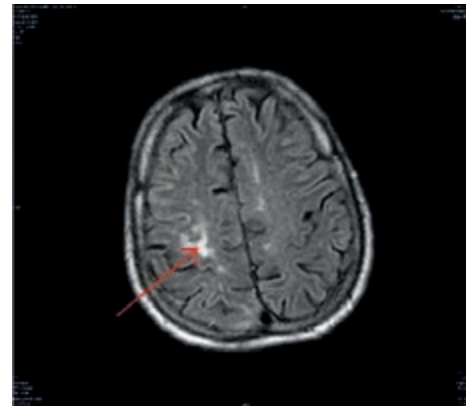


Рис. 4. Магнитно-резонансная томография головного мозга. Режим DWI

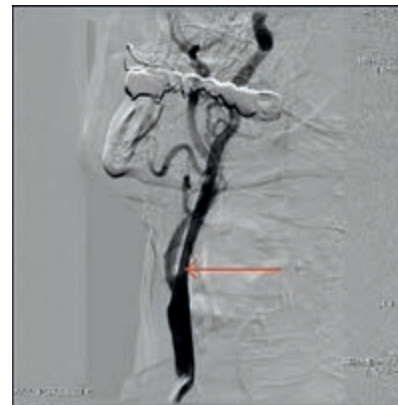


Рис. 5. Ангиография бронхиоцефальной артерии

## REFERENCES

1. V.I. Skvortsova, ed. *Snizhenie zabol'evаемости, smertnosti i invalidnosti ot insul'tov v Rossiyskoy Federatsii* [Reduction of morbidity, mortality and disability from stroke in the Russian Federation]. Moscow: Littera Publ., 2008. 194 p. (In Russian)
2. Gusev E.I., Kononov A.N., Skvortsova V.I., Gekht A.B. *Nevrologiya* [Neurology]. Moscow: GEOTAR-Media Publ., 2010. 593. (In Russian)

Поступила 20.06.2014

Контактная информация:  
**Тимченко Людмила Викторовна**,  
 заведующая неврологического отделения № 2  
 краевой клинической больницы №1 им. проф.  
 С.В. Очаповского, региональный сосудистый центр № 2,  
 Краснодар  
 e-mail: TLV2908@yandex.ru