

TATALAKSANA RADIOTERAPI 3D CONFORMAL PADA KASUS KARSINOMA SEL SKUAMOSA DI DAERAH ORBITA DI UNIT RADIOTERAPI INSTALASI RADIOLOGI RSUP DR. SARDJITO YOGYAKARTA

PROCEDURE OF 3D CONFORMAL RADIOTHERAPY ON SQUAMOUS CELL CARCINOMA CASE IN ORBITAL REGION IN RADIOTHERAPY UNIT OF DR. SARDJITO YOGYAKARTA HOSPITAL

Nova Aditya Surya Irawan¹⁾, Gatot Murti Wibowo²⁾, Khumaidi³⁾

^{1,2)} Poltekkes Kemenkes Semarang

³⁾ Medical Physicist of RSUP Dr. Kariadi Semarang

e-mail: Adityasi2293@yahoo.co.id

ABSTRACT

Background: This study aims to determine the procedures, techniques, reasons and evaluation of 3D conformal radiotherapy of squamous cell carcinoma case in the orbital region with additional bolus that has been done in the Radiotherapy unit of Dr. Sardjito Yogyakarta Hospital. In addition, from this research also to find out how the visually tumor response to the radiation that has been given and there are limits of research for tumor responses made observations from the beginning of radiation to the completion of radiation.

Methods: This type of research is qualitative with a case study approach. The data was collected in November-December 2017 at radiotherapy Unit of Dr. Sardjito Yogyakarta Hospital by observation methodology, interview with Radiation Oncologist Specialist, Medical Physicist and Radiographer. the data obtained from the study were analyzed by an interactive model, creating the interview transcripts subsequently reduced and processed within the type of open coding, given within the type of quotations then are often drawn conclusions.

Results: The results showed that the 3D Conformal Radiotherapy of squamous cell carcinoma case on orbital region with the addition of a bolus in Dr. Sardjito Yogyakarta Hospital consists of a CT Simulator examination, TPS (Treatment Planning System), Verification and Treatment (radiation therapy). The bolus in the treatment process is intended for this case to provide a 95% dose to the target tumor raised up to the surface. For the response shown in this case the patient was not good despite the reduction in tumor, the tumor response was not good (response <50%) according to WHO criteria showed stable disease criteria (SD).

Conclusion: 3D conformal radiotherapy of squamous cell carcinoma case in the orbital region of this patient with the addition of a bolus aims to obtain a homogeneous distribution of all tumor targets and for visual tumor response in this case according to WHO criteria showing stable disease (SD) criteria.

Keywords: Squamous Cell Carcinoma, Conformal 3D Radiotherapy, Bolus, Tumor Response

PENDAHULUAN

Radioterapi adalah tindakan medis terapi radiasi yang dilakukan pada pasien dengan menggunakan radiasi pengion untuk mematikan sel kanker sebanyak mungkin dengan tetap meminimalkan kerusakan pada sel normal yang terdapat pada sekitarnya. Pemberian radioterapi dengan metode eksternal teleterapi mempunyai jangkauan yang luas, sehingga bukan hanya tumor primer yang memperoleh radiasi tetapi juga kelenjar getah bening di sekitarnya yang mempunyai potensi dikenai anak sebar tumor. Namun pemberian lapangan radiasi yang luas mempunyai risiko terlalu banyak jaringan sehat yang terikutserta dalam radiasi, yang pada gilirannya akan mengakibatkan tingginya efek samping, baik akut maupun lanjut. Karena itu terdapat suatu limitasi dalam pemberian dosis radiasi ekterna ini (Susworo, 2007).

Radioterapi 3D konformal adalah penggunaan berkas radiasi eksternal (*beam*) secara kongruen sesuai bentuk dari *gross tumor volume* (GTV), *clinical target volume* (CTV) dan *planning target volume* (PTV) dari tumor, menggunakan

multiple beam (5-7 *beam*) dari sudut gantry yang berbeda. Dengan menggunakan teknik ini tumor akan menerima dosis radiasi yang adekuat atau bahkan dosis radiasi yang dapat ditingkatkan, dengan dosis minimal yang diterima jaringan normal. Radioterapi 3D konformal ini adalah pengobatan yang dapat sangat bermanfaat bagi pasien yang memiliki tumor dengan bentuk yang tidak beraturan. Proses untuk melakukan radioterapi konformal 3D perlu keahlian dari spesialis onkologi radiasi untuk mendelineasi GTV, CTV dan PTV, serta organ kritis disekitar tumor/*organ at risk* (OAR). Juga dibutuhkan keahlian dan pengetahuan fisikawan medis untuk membuat distribusi dosis dari *beam* tersebut, sehingga tumor akan menerima dosis optimal dan dosis minimal ke organ kritis di sekitar tumor (Maesadji, 2011).

Karsinoma Sel Skuamosa (KSS) adalah salah satu jenis kanker kulit yang paling umum setelah Karsinoma Sel Basal (KSB). Karsinoma Sel Skuamosa (KSS) merupakan keganasan yang menyerang sel yang terletak dibagian tengah jaringan epidermis. Apabila tidak dilakukan perawatan maka kanker kulit ini dapat bertumbuh besar atau menyebar ke

bagian lain tubuh dan menyebabkan komplikasi serius. Karsinoma Sel Skuamosa dapat tumbuh dimana saja, tetapi lebih banyak timbul di bagian wajah, punggung, tangan dan kaki. Salah satu jurnal yang berjudul *Basal and squamous cell carcinoma of the eyelids and their treatment by radiotherapy* membahas tentang Basal Sel Karsinoma dan karsinoma sel skuamosa yang berada di kelopak mata dan *treatment* untuk radioterapi di masing-masing kasus tersebut menerangkan bahwa tindakan radioterapi yang diberikan secara *single* atau fraksinasi pada dosis 20-60 Gy, tingkat *control rate* 5 tahun untuk basal sel 95% sedangkan untuk karsinoma sel skuamosa 93,5% dan radioterapi tersebut merupakan pilihan pengobatan yang aman serta dengan biaya yang efektif untuk tumor kelopak mata. Area yang diiradiasi dengan margin 4 mm di sekitar tumor yang teraba atau terlihat cukup untuk kebanyakan pasien, namun untuk tumor besar, area yang diiradiasi harus ditingkatkan hingga 15 mm di luar lesi yang terdeteksi. Bagi sebagian besar pasien, iradiasi dalam lima hari sampai 35 Gy memberikan hasil respon tumor, kosmetik yang sangat baik dan fungsional dengan tingkat kesembuhan yang tinggi.

Pada kasus Karsinoma Sel Skuamosa yang terdapat di bagian wajah lebih tepatnya di bagian orbita untuk penatalaksanaan penyinaran radioterapi diperlukan teknik perencanaan yang tepat karena banyaknya organ kritis seperti mata, otak, dan lainnya di sekitar area radiasi yang harus dilindungi. Disamping untuk melindungi organ kritis tersebut teknik ini juga bertujuan untuk memberikan distribusi dosis yang optimal pada target tumor. Penatalaksanaan radioterapi untuk kasus Karsinoma Sel Skuamosa di daerah orbita di RSUP Dr. Sardjito dilakukan dengan menggunakan teknik 3D Conformal dan terdapat penambahan alat fiksasi Bolus pada terapi tersebut yang bertujuan untuk menaikkan dosis radiasi ke bagian permukaan kulit. Dikasu yang sama atau pada kasus tumor yang letaknya di daerah orbita tidak semua pemberian terapi menggunakan tambahan alat fiksasi Bolus dan ditambahkan pemberian timbal/Pb untuk melindungi organ mata yang berdekatan dengan target tumor.

METODE

Jenis penelitian ini adalah kualitatif dengan pendekatan studi kasus. Subyek penelitian ini adalah 1 pasien dengan kasus karsinoma sel skuamosa di daerah orbita, 1 orang dokter spesialis onkologi radiasi, 2 orang fisikawan medik dan 2 orang radiografer. Penelitian ini dilakukan di Rumah Sakit Umum Pusat Dr. Sardjito Yogyakarta. Data yang diperoleh dari penelitian dianalisis dengan interaktif model, membuat transkrip wawancara kemudian direduksi dan diolah dalam bentuk koding terbuka, disajikan dalam bentuk kuotasi dan kemudian dapat diambil kesimpulan. Penelitian dilakukan setelah terbit Ethical Clearance Ref : KE/FK/0392/EC/2018.

HASIL

Paparan Kasus

Berdasar rekam medis pasien wanita umur 25 tahun tanggal 24 Juli 2017, tercatat bahwa pasien sudah menjalani Enucleasi OD pada april 2017, sebelumnya pasien memiliki riwayat Karsinoma Basal Sel di daerah wajah dan telah di radioterapi dengan radiasi elektron dengan dosis 56 Gy sebanyak 26 kali yang dimulai dari 15 – 2 – 2016 s/d 22 – 4 – 2016. Pasien direncanakan akan dilakukan radiasi ke II dengan catatan yang pertama dilakukan CT Simulator, TPS: 2D/3DCRT, dosis 22-23 kali 2,3 Gy radiasi lokoregional. Pasien mendapatkan *advice* untuk disegerakan masuk radiasi pada tanggal 03 Agustus 2017.

Teknik Radioterapi 3D Conformal pada kasus karsinoma sel skuamosa di daerah orbita

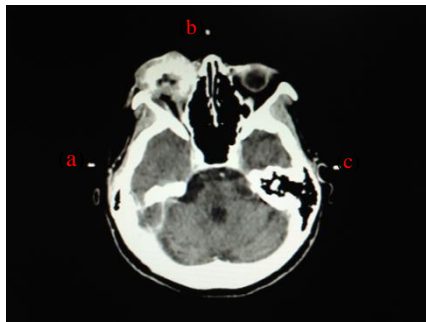
Persiapan Pasien

Pada tahap pertama, dilakukan di CT Simulator sesuai jadwal yang telah ditentukan sebelumnya. Petugas memberikan penjelasan tentang prosedur tindakan CT Simulator yang akan dilaksanakan, waktu yang dibutuhkan untuk tindakan CT Simulator, proses CT Simulator dan risiko yang mungkin akan terjadi selama dilakukan CT Simulator. Sebelum dilakukannya CT Simulator pasien difoto untuk pengisian identitas di lembar *print out* CT Simulator, selanjutnya dicetak dan dijadikan satu dengan status rekam medis pasien. Setelah selesai dilakukan tindakan CT Simulator, pasien diberikan penjelasan bahwa setelah selesai penghitungan dan sudah waktunya radiasi, pasien akan dihubungi oleh petugas maksimal satu hari sebelum radiasi.

Pemeriksaan CT Simulator

Proses CT Simulator dimulai dengan meng-input identitas pasien ke computer CT dan memilih tampilan organ yang akan digunakan saat scan, setelah itu positionning dengan menggunakan alat fiksasi yang dibutuhkan. Setelah persiapan selesai, dilakukan *alignment* posisi terlebih dahulu untuk menjamin *true AP* dan *true Lateral* melalui dual scanogram. Kemudian, posisi yang sudah benar di kunci dengan menggunakan *thermoplastik mask 3 point*. Fungsi *thermoplastik mask* ini selain untuk fiksasi juga sebagai estetika dimana berfungsi sebagai tempat untuk menempelnya tanda sentrasi penyinaran sehingga wajah pasien bebas dari tanda/marker dan dianggap sebagai tempat yang fix untuk tempat marker tersebut dipasang dikarenakan salah satu syarat bahwa tempat untuk marker harus berada di tempat yang tidak boleh bergerak.

Kemudian dilakukan scanning sesuai dengan instruksi dokter onkologi, dalam hal ini dokter meminta area kepala hingga bagian cervical. Perlu diperhatikan juga bahwa pada hasil scanning harus terdapat gambar yang menampilkan 3 titik marker atau disebut juga 3 titik CT *Reference* yang nantinya berfungsi sebagai titik *origine* untuk pergeseran ke *isocenter* yang dilakukan oleh TPS [Gambar 1].

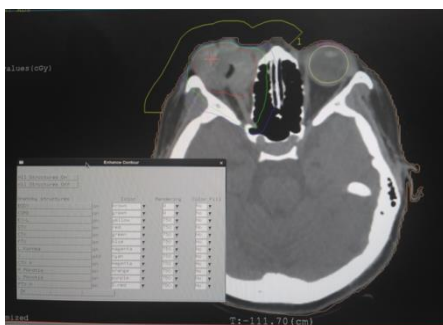

Gambar 1. Marker (a) (b) (c) harus muncul pada salah satu potongan aksial

Tahapan *Treatment Planning System*

Setelah dilakukan perencanaan pada CT Simulator, hasil CT dikirim ke Virtual Simulator Monaco dan Dokter Onkologi Radiasi akan melakukan delineasi (penandaan tumor dan organ kritis) pada semua potongan aksial dalam penentuan *Gross Tumor Volume (GTV)*, *Clinical Target Volume (CTV)*, *Organ At Risk (OAR)*, baru kemudian fisika medis menentukan *Planning Target Volume (PTV)* sebagaimana terlihat pada gambar 2.

Selanjutnya melalui Komputer *Treatment Planning System Xio*, data tersebut diolah untuk penentuan arah sinar, waktu penyinaran, dan dosis penyinaran dengan mempertimbangkan organ sehat mendapatkan dosis yang minimal serta jaringan yang terkena kanker mendapatkan dosis yang maksimal, dalam hal ini teknik perencanaan yang digunakan adalah dengan menggunakan teknik 3D Conformal dan acuan persentase dosis berdasarkan ICRU (*International Commission Radiation Units and Measurements*) dijelaskan bahwa dosis yang bagus untuk target tidak boleh < 95% dan tidak boleh > 107%.

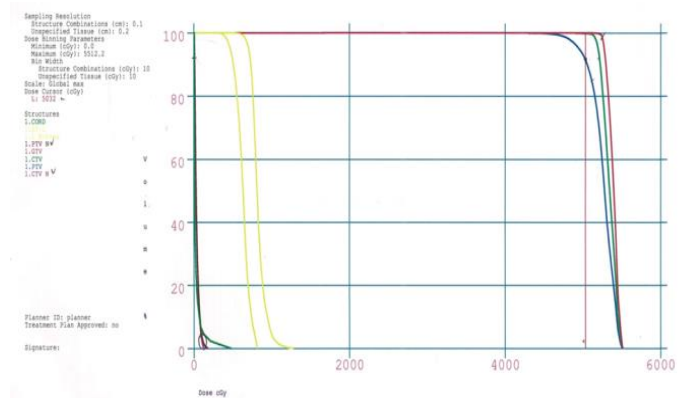


Gambar 2. Hasil Delineasi Dokter Onkologi Radiasi

Data yang dihasilkan oleh komputer TPS Xio untuk pasien kasus karsinoma sel skuamosa di daerah orbita ini dengan dosis target 52,9 Gy (2,3Gy/hari) dan dosis Nodul (limfodi) 46 Gy (2Gy/hari) dalam hal ini terdapat perubahan perencanaan dosis yang semula dokter merencanakan dosis untuk pasien 60 – 66 Gy, adalah sebagai berikut dalam bentuk *Dose Volume Histogram (DVH)* dan statistiknya [Tabel 1 dan Gambar 3].

Tabel 1. *Dose Volume Histogram (DVH) Statistik*

Structure	Plan	Volume (cc)	Min Dose (cGy)	Max Dose (cGy)	Mean Dose (cGy)	Goal Type	Goal Volume (%)	Goal Volume (cc)	Goal Dose (cGy)	Actual	Inclusion
CORD	1 (*565)	5.80	0.0	479.0	24.0	Max Dose		4600.0	479.0cGy	499.0	
EF-L	1 (*565)	5.29	520.0	1279.0	820.0	None				100.0	
L. Ectozoa	1 (*565)	0.71	337.0	813.0	620.0	None				100.0	
PTV N	1 (*565)	288.99	2.0	175.0	31.0	Min DVH Volume	90.00	260.29	4140.0	0.00%/0.00cc	100.0
GVV	1 (*565)	26.17	5080.0	5512.0	5383.0	Min DVH Volume	95.00	24.86	5025.5	100.00%/26.17cc	100.0
CTV	1 (*565)	59.20	4842.0	5512.0	5334.0	Min DVH Volume	95.00	56.24	5025.5	99.92%/59.15cc	100.0
PTV	1 (*565)	100.43	4243.0	5512.0	5251.0	Min DVH Volume	94.00	94.40	4972.6	94.21%/100.43cc	100.0
CTV N	1 (*565)	134.12	2.0	125.0	31.0	Min DVH Volume	95.00	127.41	4270.0	0.00%/0.00cc	100.0



Gambar 3. *Dose Volume Histogram (DVH)*

Melihat data di atas yang diperoleh dari hasil TPS bahwa total dosis yang akan diberikan yaitu 52,9 Gy atau 5290 cGy. Volume target sebesar 26,17 cc memperoleh dosis actual 100% yaitu sebesar 5025,5 cGy. Hal ini sesuai dengan peraturan dari ICRU 50 dimana dosis yang bagus untuk target tumor adalah 95% volume target mendapatkan 95% dosis yang diberikan. Untuk OAR Cord mendapatkan dosis actual 479 cGy dari batas dosis yang direncanakan 4600 cGy. Kemudian OAR untuk mata kiri maksimal dosisnya 54 Gy (RTOG 0615) dan kornea kiri aman masih dibawah batas dosis, untuk CTV mendapatkan dosis actual 99,92% dari volume 59,20 cc sebesar 5025,5 cGy. Selanjutnya PTV mendapatkan dosis actual 94,21% dari volume 100,43 cc yaitu sebesar 4972,6 cGy dalam hal ini PTV hanya maksimal mendapat 94,21% (mendekati 95%).

Tahapan Radiasi Eksterna dengan Linac

Sebelum dilakukan tindakan radiasi, dilakukan beberapa tahapan persiapan dan *screening* pada pasien. Pasien dijelaskan tentang prosedur tindakan radiasi yang akan dilaksanakan, meliputi manfaat tindakan radiasi, waktu yang dibutuhkan untuk tindakan radiasi, proses radiasi, dan risiko yang mungkin akan terjadi selama dilakukan radiasi. Kemudian, memberi informasi kepada pasien bahwa proses radiasi akan dilaksanakan selama 23 kali setiap hari senin – jumat, hari sabtu minggu dan tanggal merah libur. Kemudian, setiap sudah mendapat 5 kali radiasi harus kontrol ke dokter spesialis onkologi radiasi. Pasien diminta selama penyinaran

harus menjaga kondisi, membatasi kegiatan fisik yang berat dan mengeluarkan keringat serta makan makanan yang bergizi tinggi. Jika pasien sudah jelas dan setuju maka pasien mengisi *Informed Consent*.

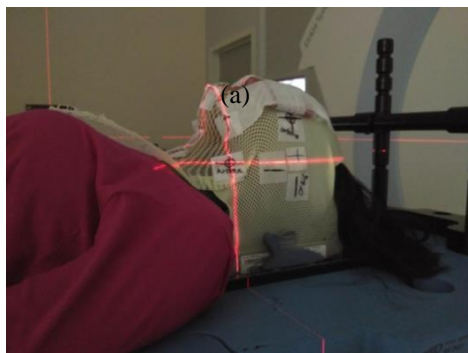
Persiapan Alat dan Bahan

Pesawat *Linear Accelerator II* dengan spesifikasi: *Elekta, Model Synergy Platform, Tipe Radiasi Foton dan Elektron 6 MV*, Verifikasi Radiasi menggunakan EPID dengan 3DCRT. Blok Radiasi MLC (*Multi Leaf Collimator*) ketebalan 1 cm, 40 MLC di kanan dan kiri. DICOM dan ICOM dipakai sebagai media transfer Data. *Application Software* yang dipakai: *Mosaiq Oncology Management System Versi 2.5 (Server, Namer, Sequencer dan Workstation)*.

Data Rekam Medis Pasien, termasuk alat lainya seperti *Thermoplastik Mask 3 Point Thermoplastik Mask, Whole Body Base Plate*, alat fiksasi dan bolus.

Verifikasi Geometri

Posisi pasien diatur sesuai dengan data posisi yang diperoleh dari CT Simulator dan alat bantu fiksasi yang telah dicetak. Bolus dan fiksasi dipasangkan pada area lapangan radiasi regio orbita [Gambar 4].



(a)



(b)

Gambar 4. Bolus dan fiksasi dari sisi lateral (a) sisi AP (b)

Setelah penyesuaian pergeseran titik sentrasi antara referensi citra CT dan TPS serta pergeseran sesuai planning, langkah selanjut selanjutnya adalah verifikasi posisi AP dan Lateral dengan kondisi aktual penyinaran. Untuk menjamin kualitas dan keakurasian dalam penyinaran, proses verifikasi pada

teknik 3D Conformal ini dilakukan pada penyinaran ke 1, 2, 3, 4 (rerata pergeseran 1-3), 10, 20, dengan toleransi pergeseran 2 cm.

Tahap Penyinaran

Tahapan ini pasien diatur sesuai dengan data dari CT simulator dan alat bantu fiksasi yang digunakan. Menempatkan laser untuk posisi sagital, koronal dan aksial pada tanda *isocenter* (tanda plus warna biru dilingkari) yang ada di *thermoplastik mask*.

Selanjutnya komputer Sequencer Mosaiq diaktifkan dan pilih nama pasien membuat *chart/capture*. Untuk pasien dengan status kunjungan pertama kali penyinaran radioterapi, pembuatan *treatment calendar* harus dibuat terlebih dahulu, yang mencakup jenis lapangan radiasi, jumlah fraksi dan waktu penyinaran serta bila menggunakan teknik *isocenter* dapat digunakan teknik *Auto Field Setup (AFS)*.

Setelah semua siap dan komputer *Linac Control System* tidak ada inhibits (warna hijau di layar), siap untuk dilakukan proses radiasi.

PEMBAHASAN

Pelaksanaan terapi radioterapi 3D Conformal pada pasien kasus karsinoma sel skuamosa di daerah orbita pasien ini di Unit Radioterapi Instalasi Radiologi Dr. Sardjito Yogyakarta terdapat 2 level dosis, yang pertama target tumor orbita dan yang kedua nodul/limfonodi. Sebelum dilakukan radioterapi teknik 3D Conformal pasien dilakukan pemeriksaan CT Simulator, kemudian hasil CT Simulator dilakukan perencanaan di TPS 3D, setelah selesai hasil dari TPS akan dikirim ke bagian *treatment LINAC II* untuk selanjutnya dilakukan penyinaran. Untuk pasien ini pemberian radiasi diberikan sebanyak 23 kali dilakukan 5 kali dalam 1 minggu.

Metode untuk pelaksanaan radioterapi 3D Conformal pada pasien kasus karsinoma sel skuamosa di daerah orbita di Unit Radioterapi Instalasi Radiologi RSUP Dr. Sardjito Yogyakarta sesuai dengan alur pemeriksaannya yaitu melakukan pembuatan masker kepala, CT Simulator, dan hasil dari CT Simulator ditransfer ke TPS untuk perhitungan planning.

Persiapan pasien pada tahap pertama, dilakukan di CT Simulator sesuai jadwal yang telah ditentukan sebelumnya. Petugas memberikan penjelasan tentang prosedur tindakan CT Simulator yang akan dilaksanakan, waktu yang dibutuhkan untuk tindakan CT Simulator, proses CT Simulator, dan risiko yang mungkin akan terjadi selama dilakukan CT Simulator. Sebelum dilakukannya CT Simulator pasien difoto untuk pengisian identitas di lembar print out CT Simulator, selanjutnya dicetak dan dijadikan satu dengan status rekam medis pasien. Setelah selesai dilakukan tindakan CT Simulator, pasien diberikan penjelasan bahwa setelah selesai penghitungan dan sudah waktunya radiasi, pasien akan dihubungi oleh petugas maksimal satu hari sebelum radiasi.

Edukasi yang diberikan kepada pasien dan pembuatan identitas disertai dengan foto pasien adalah sangat penting karena dibutuhkan dalam proses tahapan radioterapi dimana

pasien menjadi lebih paham maksud dari tindakan yang akan dilakukan terhadap pasien tersebut.

Persiapan alat Linac II sebelum digunakan untuk tindakan radiasi kepada pasien, selalu dilakukan proses kalibrasi harian. Tujuannya adalah untuk memastikan bahwa apakah benar dosis radiasi yang diberikan kepada pasien sesuai dengan yang di harapkan. Alat fiksasi yang digunakan antara lain *thermoplastic mask 3 point*, *head rest* dan *Base Plate* dengan kode "3/4", dan bolus disiapkan dengan benar dan tepat pada saat *treatment* sehingga mendukung kelancaran proses radioterapi tersebut.

Ada 3 protokol yang diterapkan terhadap kasus tumor sel skuamosa di daerah orbita yakni *CT Simulator*, *Treatment Planning System* dan *Radiation treatment*.

Proses CT Simulator dimulai dengan meng-input identitas pasien ke computer CT dan memilih tampilan organ yang akan digunakan saat scan, setelah itu positionning dengan menggunakan alat fiksasi yang dibutuhkan. Setelah persiapan selesai, dilakukan *alignment* posisi terlebih dahulu untuk menjamin *true AP* dan *true Lateral* melalui dual scanogram. Kemudian, posisi yang sudah benar dikunci dengan menggunakan *thermoplastik mask 3 point*. Fungsi *thermoplastik mask* ini selain untuk fiksasi juga sebagai estetika dimana berfungsi sebagai tempat untuk menempelnya tanda sentrasi penyinaran sehingga wajah pasien bebas dari tanda/marker. Kemudian dilakukan scanning sesuai dengan instruksi dokter onkologi, dalam hal ini dokter meminta area kepala hingga bagian cervical. Perlu diperhatikan juga bahwa pada hasil scanning harus terdapat gambar yang menampilkan 3 titik marker atau disebut juga 3 titik CT Reference yang nantinya berfungsi sebagai titik origine untuk pergeseran ke *isocenter* yang dilakukan oleh TPS. Setelah selesai pelaksanaan CT Simulator pasien kembali ke bagian administrasi untuk di registrasi ulang, selanjutnya pasien akan dihubungi kembali oleh petugas untuk mendapatkan informasi kapan pelaksanaan penyinaran akan dimulai. Hal ini sesuai menurut Beyzadeoglu (2010) pasien diposisikan di atas meja CT Simulator (meja flat/datar) dengan alat fiksasi (*thermoplastic mask*) terpasang pada region kepala dan leher untuk mempertahankan posisi kepala agar tidak berubah. Menurut pendapat penulis, proses CT Simulator yang dilakukan di Unit Radioterapi RSUP Dr. Sardjito Yogyakarta sudah baik dan sesuai dengan teori Beyzadeoglu (2010).

Sistem perencanaan radiasi dengan *Treatment Planning System* (TPS) untuk kasus ini memakai teknik 3D Conformal, pemilihan teknik 3D Conformal ini didasari dari berbagai pertimbangan salah satu hal yang mendasari dipilihnya teknik 3D Conformal yaitu karena target tumor berada di daerah kepala yang di daerah tersebut banyak *Organ At Risk* (OAR) yang harus dilindungi, dengan teknik ini keamanan dari *Organ At Risk* (OAR) lebih aman dibandingkan dengan teknik sebelumnya yaitu teknik 2D dan distribusi dosis nya lebih homogen terlebih dalam kasus ini bagian target ada di daerah mata. Input yang harus ada untuk melakukan perencanaan ini yang pertama, imaging hasil CT Simulator; kedua sudah masuk ke bagian Delineasi untuk setiap bagian yang akan diradiasi mulai dari target tumor atau *Gross Tumor Volume*

(GTV), *Clinical Target Volume* (CTV), *Planning Target Volume* (PTV), dan *Organ At Risk* (OAR). Hal ini sesuai dengan ICRU-62 dan dari teori Khan (2014) bahwa proses untuk melakukan radioterapi konformal 3D perlu adanya delineasi GTV, CTV dan PTV, serta organ kritis di sekitar tumor/ organ at risk (OAR). Tahapan setelah delineasi selesai yaitu Fisika Medis akan memulai *planning* di TPS antara lain: menentukan arah sinar yang akan digunakan, perhitungan dosis yang akan diperoleh target tumor, dan menentukan adakah alat bantu untuk mengoptimalkan distribusi dosis. Tambahan alat fiksasi bolus dalam penyinaran daerah orbita kasus ini berfungsi untuk mengangkat kurva isodosis 95% nya terangkat ke permukaan dengan ketentuan bahwa bolus memiliki tebal 1 cm dengan ukuran 15 cm x 6 cm. Output yang dihasilkan dari TPS selain yang telah disebutkan di atas terdapat pula DRR (*Digital Reconstruction Radiograph*) untuk verifikasi, waktu penyinaran dalam satuan *Monitor Unit* (MU), kurva isodosis penyinaran, dan kurva DVH (*Dose Volume Histogram*). Hal ini sesuai dengan ICRU-62 dimana dalam proses perencanaan radioterapi 3D yang dilakukan oleh TPS meliputi penentuan GTV (*Gross Tumor Volume*), CTV (*Clinical Target Volume*), PTV (*Planning Target Volume*), dan yang terakhir adalah penentuan OAR (*Organ At Risk*). Untuk penambahan bolus yang dilakukan dalam perencanaan ini memiliki hasil yang sesuai dengan jurnal dari Shiqin Su (2014) berjudul "*Design and production of 3D printed bolus for electron radiation therapy*" bertujuan untuk menaikkan dosis yang diterima oleh target dan mengurangi resiko dosis berlebih pada organ sehat disekitarnya bisa diminimalisir dan dosis yang masuk ke dalam materi lebih terangkat ke permukaan. Menurut pendapat penulis perencanaan radiasi yang dilakukan di Unit Radioterapi RSUP Dr. Sardjito Yogyakarta sudah baik dan sesuai dengan ICRU-62 dan *Treatment Planning System* (TPS) diperlukan perhitungan yang teliti dengan memperhatikan data-data dari proses CT Simulator sehingga proses penyinaran akan berjalan sesuai tujuan radioterapi yaitu memberikan dosis maksimal pada sel kanker dan seminimal mungkin untuk jaringan sehat sekitarnya.

Sebelum dilakukan *treatment* penyinaran dengan LINAC, pasien dilakukan verifikasi terlebih dahulu yang bertujuan untuk memastikan ketepatan luas lapangan penyinaran yang akan dilakukan dengan luas lapangan sesuai hasil TPS yaitu DRR (*Digital Reconstruction Radiograph*). Untuk verifikasi ini mulai dari posisi AP target tumor, posisi lateral target tumor, posisi AP Nodul, dan posisi lateral Nodul. Hal ini sesuai dengan teori (Beyzadeoglu, 2010) di mana verifikasi dilakukan untuk memastikan ketepatan luas lapangan penyinaran yang akan dilakukan dengan membandingkan perencanaan TPS atau dengan film simulator serta dilakukan secara regular. Verifikasi geometri teknik 3D dengan menggunakan *Elektronik Portal Imaging Device* (EPID) dilakukan pada penyinaran ke 1, 2, 3, 4 (rerata 1, 2, 3), 10 dan 20 dengan toleransi pergeseran 2 mm. Pada kasus karsinoma sel skuamosa di daerah orbita pasien ini terdapat penambahan bolus dalam penyinaran radioterapinya, bolus dari bahan plastisin/lilin yang berbahan lunak sehingga mudah dibentuk

dapat disesuaikan dengan kontur target dan diletakan di daerah orbita. Untuk tebal bolus yang dipakai setebal 1 cm, sedangkan untuk ukurannya 15 cm x 6 cm. Tujuan penambahan bolus pada kasus ini yaitu untuk memberikan dosis 95% ke tumor target terangkat sampai ke permukaan. Jadi yang semula bagian target yang berada di bagian permukaan tidak terkena dosis radiasi dapat dikenai dosis radiasi yang dikehendaki. Hal ini sesuai dengan teori Beyzadeoglu (2010), bahwa bahan bolus memiliki kerapatan setara dengan jaringan dan penggunaannya menyebabkan homogenitas dosis pada target tumor. Menurut pengamatan penulis penggunaan bolus diperlukan kecermatan dalam pembuatan ketebalan dan ukuran bolus, di samping itu pemasangan di bagian yang membutuhkan bolus juga butuh kehati-hatian dan ketepatan dikarenakan bolus tidak boleh dipasang secara asal, apabila hal ini terjadi maka distribusi dosisnya akan menjadi tidak baik, tidak seperti yang diharapkan saat *planning*. Setelah verifikasi dinyatakan benar, maka tahapan selanjutnya yaitu radiasi, di tahapan ini posisi dan imobilisasi pasien sesuai dengan yang dilakukan saat di CT Simulator. Positioning dilakukan RTT 2 kali, positioning yang pertama saat radiasi untuk target tumor di daerah orbita yang kedua positioning target nodul/limfonodinya. Jumlah lapangan total ada 11 lapangan penyinaran, meskipun jumlah lapangan yang banyak RTT masuk ruangan *treatment* hanya 2 kali untuk positioning, secara otomatis gantry akan berjalan sesuai *planning* yang sudah diinput dari komputer TPS ke komputer kontrol Linac saat *treatment* mulai berjalan. Pada umumnya evaluasi penyinaran untuk pasien dilakukan setiap selesai 5 kali sinar disertai dengan cek laboratorium darah pada pasien. Namun untuk pasien Nn. A evaluasi dilakukan setiap hari disaat pasien kontrol ke dokter onkologi sebelum/setelah sinar untuk melihat perkembangan dari penyinaran dan efek samping yang terjadi pada pasien. Kemudian, hasil dicatat dalam buku status pasien oleh dokter spesialis onkologi radiasi. Menurut pendapat penulis teknik penyinaran beserta tambahan alat fikasi yang diperlukan dan verifikasi di RSUP Dr. Sardjito Yogyakarta sudah baik dan sesuai dengan teori Beyzadeoglu (2010).

Respon tumor secara visual pada kasus karsinoma sel skuamosa pasien ini menurut dari responden (R1) kurang bagus, meskipun tumor yang terlihat terdapat pengecilan. Dari keterangan responden (R1) respon tumor yang kurang bagus disebabkan beberapa sebab diantaranya memang dari pasien sendiri ada keterlambatan penanganan tumor yang menjadikan adanya residif, meskipun organ yang terinfiltrasi tumor tersebut sudah diangkat. Untuk radiasi yang diberikan ke pasien, radiasi menggunakan energi foton ini merupakan tindakan radiasi yang kedua, di mana radiasi pertama dengan energi elektron saat pasien dengan riwayat karsinoma basal sel di keseluruhan kulit muka. Dalam buku status pasien untuk karsinoma sel skuamosa tidak dituliskan stagingnya dikarenakan kasus pada pasien ini yang semula dengan riwayat basal sel dan yang kedua *microinvasive* karsinoma sel skuamosa di orbita dextra. Tercatat juga untuk kondisi orbita

sinistra ternyata sudah melanoma maligna dari hasil PA. Awal mulai penyinaran orbita dextra berdasarkan buku status pasien pada tanggal 10/8/17, tumor memiliki volume awal 26,17 cc. Sinar ke 3 pada tanggal 14/8/17, sinar ke 4 tanggal 15/8/17 dan sinar ke 5 tanggal 16/8/17. Setelah 5 kali sinar belum terlihat respon tumor terhadap radiasi. Dilanjutkan sinar ke 6 pada tanggal 18/8/17, sinar ke 7 berlanjut pada tanggal 21/8/17 disini terdapat keterangan dari perkembangan tumor, benjolan massa sedikit berkurang. Sinar ke 8 pada tanggal 22/8/17, dilanjutkan sinar ke 9 pada tanggal 24/8/17, sinar ke 10 pada tanggal 25/8/17, pada tanggal 28/8/17 pasien kontrol ke dokter onkologi radiasi dan terdapat catatan untuk perkembangan tumor bahwa ada perubahan massa yang berkurang. Sinar ke 11 pada tanggal 29/8/17, selanjutnya sinar ke 12 dan dilanjutkan sinar ke 13 pada tanggal 31/8/17. Pada tanggal 4/9/17 pasien kontrol radiasi ke 14 disini terdapat respon tumor kembali dengan keterangan massa orbita dextra kembali berkurang. Sinar ke 15, ke 16, ke 17, ke 18 pasien tidak kontrol. Sinar ke 19 pada tanggal 12/9/17, sinar ke 20 pada tanggal 13/9/17, sampai ke sinar 21 masih belum menunjukkan respon tumor yang terlihat. Sampai selesai sinar yaitu sinar ke 23 dalam catatan dokter untuk respon sudah tidak terlihat lagi dan dokter memberikan keterangan bahwa pada tanggal 18/9/17 selesai radiasi eksternal mata kanan status quante (tidak ada pengecilan/tetap). Jadi menurut dari penuturan responden (R1) respon tumor kasus karsinoma sel skuamosa di daerah orbita pasien ini meskipun beberapa menunjukkan bahwa massa berkurang namun hasil akhir tetap menunjukkan hasil yang kurang bagus karena pengecilan yang ditunjukkan tidak bermakna, dalam penilaian untuk respon tumor yang bagus menunjukkan 50% berkurang, namun di bawah angka 50% maka respon tersebut tidak bagus. Respon yang ditunjukkan tumor merujuk pada kriteria respon tumor menurut WHO terdapat 4 kriteria yang pertama respon komplit (CR), respon parsial (PR), *stable disease* (SD), dan *progressive disease* (PD), dalam kasus ini respon tumor menunjukkan kriteria *stable disease* yaitu tidak adanya tanda respon parsial (PR) ataupun *progressive disease* (PD).

KESIMPULAN

Tatalaksana Radioterapi 3D Conformal kasus karsinoma sel skuamosa di daerah orbita pasien ini terdiri: tahapan pemeriksaan CT Simulator, tahapan perencanaan TPS (*Treatment Planning System*), verifikasi dan yang terakhir *treatment* (penyinaran radioterapi).

Respon tumor secara visual terhadap radiasi yang diberikan kasus karsinoma sel skuamosa di daerah orbita pada pasien ini: respon tumor/massa berkurang pada sinar ke 7, ke 10, dan ke 14. Selanjutnya respon tumor sudah tidak nampak pada radiasi ke 15 sampai ke 23.

Meskipun telah terdapat pengurangan/pengecilan pada massa/tumor, respon tumor tidak bagus (respon <50%) menurut kriteria dari WHO menunjukkan kriteria *stable disease* (SD).

DAFTAR PUSTAKA

- Akhadi, Mukhlis. 2000. *Dasar – Dasar Proteksi Radiasi*. Jakarta : PT Rineka Cipta.
- Akmal, Mutaroh, dkk. 2010. *Ensiklopedi Kesehatan*. Jogjakarta : Ar-Ruz Media.
- Badiah, Atik. 2002. *Sistem Penginderaan dan Integumen, Departemen Kesehatan Republik Indonesia*. Pusat pendidikan Tenaga Kesehatan.
- Beyzadeoglu, Murat., Ozyigit, Gokhan., Ebruli, Cuneyt. 2010. *Basic Radiation Oncology*. Springer: Verleg Berlin Heidelberg.
- Darmawati, Suharni. 2012. *Implementasi Linear Accelerator Dalam Penanganan Kasus Kanker*, ISSN 1411-1349 volume 14.
- Dixon, A. D. 1993. *Anatomi Untuk Kedokteran Gigi Edisi 5*. Jakarta : Hipokretes.
- Donaldson, M. J., Sullivan, T. J., Whitehead, K. J., Williamson, R. J. 2002. *Squamous Cell Carcinoma of The Eyelids*. Br J Ophthalmol (86): 1161-1165.
- Dorland's. 2007. *Medical Dictionary for Health Consumers*. by Saunders, an imprint of Elsevier.
- Fitzpatrick, Peter. J., Hompson, George. A., Easterbrook, Michael. W., Gallie, Brenda. L., Payne, David G. 2009. *Basal and Squamous Cell Carcinoma of The Eyelids and Their Treatment by Radiotherapy*. Inr. I Radiation Oncology Bid Phys.. Vol. IO : pp. 449-454.
- Harsal. Asrul, DR., Rachman. Andhika, DR. 2016. *Mengenal Lebih Dalam Tentang kanker*. Medicinus volume 29 No 1.
- <http://antranik.org/wp-content/uploads/2011/10/orbits-skull-lateral-wall-medial-wall-floor-roof-lacrimal-bone.png> diakses 10 Desember 2017.
- Khan F. M. 2003. *The Physics of Radiation Therapy, Third Edition*. Maryland : William and Wilkins.
- Kian, Ang., Garden, Adam. 2006. *Radiotherapy for Head and Neck Cancers*. Philadelphia : Lippincott Williams and Wilkins.
- Kemenkes. *Komite Penanggulangan Kanker Nasional (KPKN)*. 2012.
- Maesadji, Tjokronagoro S. 2011. *Booster Radioterapi Konformal 3 Dimensi Pasca Radiasi Whole Pelvis Menggunakan Digital Linear Accelerator pada Kanker Leher Rahim: Suatu Studi Pendahuluan*. Radioterapi & Onkologi Indonesia (2): Issue 2 July 2011, ISSN 2086-9223.
- Ollivier. L, Padhani. A. R, Leclere. J. 2015. *International Criteria For Measurement Of Tumour Response*. BioMed central The Open Acces Publisher, Cancer Imaging 2001; 2(1): 31-32.
- Partogi, Donna, DR. 2008. *Karsinoma Sel Skuamosa*. Sumatera Utara: USU digital library.
- Perez, C. A., Brady, R, L. 2013. *Principles and Practice of Radiation Oncology, Sixth Edition*. Philadelphia : Lippincott Williams & Wilkins, A Wolters Kluwer Business.
- Podgorsak E. B. 2006. *Radiation Physics for Medical Physicists*. Springer: Verleg Berlin Heidelberg.
- Putz. R, Pabst. R. 2007. *Sobotta Atlas Anatomi Manusia, Jilid kedua, Edisi 22*. Jakarta : EGC.
- Su. Shiqin, Moran., Kathryn, L., Robar, James. 2014. *Design and Production of 3D Printed Bolus For Electron radiation Therapy*. Journal of Applied Clinical Medical Physics, Vol. 15, No. 4.
- Susworo, R. 2007. *Radioterapi: Dasar-Dasar Radioterapi, Tata Laksana Radioterapi Penyakit Kanker*. Jakarta: UI-Press.
- Wibowo. 2009. *Anatomi tubuh manusia*. Bandung : Graha Ilmu.
- Wijokongko, Sigit. 2016. *Protokol Radiologi jilid I*. Magelang : Inti Medika Pustaka.