

Accidente ponzoñoso por arañas del género *Loxosceles* spp en bovinos del departamento de Córdoba

Poisonous accident by spiders of the genus *Loxosceles* sp in cattle of Córdoba Department

Violet L, Lina^{1*} MVZ, Montes V, Donicer² Ph.D, Cardona A, José³ Ph.D.

¹Universidad de Córdoba, Facultad de Medicina Veterinaria y Zootecnia, Departamento de Ciencias Pecuarias, Montería, Colombia.

²Universidad de Sucre. Facultad de Ciencias Agropecuarias, Departamento de Zootecnia. Sincelejo, Colombia.

³Universidad de Córdoba, Facultad de Medicina Veterinaria y Zootecnia, Grupo de Investigación en Medicina de Grandes Animales (MEGA), Montería, Colombia.

Keywords:

Dermonecrotic toxin;
diagnostic;
spider bit;
venom.

Abstract

The objective of this study was to analyze and describe the clinical characteristics of Poisonous dermatitis compatible with cutaneous loxoscelism (*Loxosceles* sp) in two cattle (a Romosinuano male, 9 years old and 450 kilos and a Brahman female of 5 years old and 400 kilos), coming from the municipality of Montería, Department of Córdoba, (Colombia). The clinical examination and anatomopathological characterization of the lesions were performed, with similar manifestations in both animals, which consisted of the presence of edema and a focal erythematous area, when detailing the injured area, a central necrotic point and two halos were observed, a medial white halo and a more external violet halo; As well as absence of neurological and systemic signs. The diagnosis was made based on the clinical characteristics in the animal and anatomopathological analysis of the lesions, which are characteristic in this type of poisonous accident by spiders of the genus *Loxosceles*. Although it is known that spiders of this genus share habitats with domestic species, this is the first report of this type of accidents in cattle of the department of Córdoba and Colombia.

Palabras Clave:

Diagnóstico;
picadura de araña;
toxina dermonecrotica;
veneno.

Resumen

El objetivo de este estudio fue analizar y describir las características clínicas de dermatitis ponzoñosa compatibles con Loxoscelismo cutáneo (*Loxosceles* spp) en dos bovinos, (un macho Romosinuano, de 9 años de edad y 450 kilos y una hembra Brahman, de 5 años de edad y 400 kilos), procedentes del municipio de montería, Departamento de Córdoba, (Colombia). Se realizó el examen clínico y caracterización anatomopatológica de las lesiones encontrándose manifestaciones similares en ambos animales, las cuales consistieron en la presencia de edema y un área eritematosa focal, al detallar el área lesionada, se observó un punto necrótico central y dos halos al rededor, un halo blanco medial y un halo violáceo más externo; así como ausencia de signos neurológicos y sistémicos. El diagnóstico se realizó basado en las características clínicas en el animal y análisis anatomopatológico de las lesiones, que son características en este tipo de accidente ponzoñoso por arañas del género *Loxosceles*. A pesar de que es conocido que las arañas de este género comparten hábitat con especies domésticas, este es el primer reporte de este tipo de accidentes en bovinos del departamento de Córdoba y Colombia.

INFORMACIÓN

Recibido: 21-06-2016;

Aceptado: 20-10-2016.

Correspondencia autor:

linaviolet14@gmail.com

INTRODUCCIÓN

Se le conoce como Loxoscelismo, al accidente en el cual se da la inoculación de veneno o ponzoña por arañas del género *Loxosceles* (SWANSON y VETTER, 2006), término que proviene del griego *loxos* (curvas) y *kelos* (patas) (WENDELL, 2003); a este tipo de arañas también se le conoce como araña parda, araña reclusa, y araña violinista debido a una coloración parda en el cefalotórax que tiene la apariencia de un violín invertido (WENDELL, 2004; SWANSON Y VETTER, 2006).

En Colombia el accidente ponzoñoso de origen arácnido no es considerado un problema en salud pública y por ende no es de reporte obligatorio, caso contrario a lo que sucede en otros países como Brasil, Chile, Argentina y Perú (MALAQUE *et al.*, 2011), esta situación favorece a que no se conozcan estadísticas reales acerca de la problemática a nivel nacional, limitándose a un único estudio en el que se describen 111 casos en humanos entre los años 2006 a 2010, sólo para los departamentos de Antioquia, Cundinamarca y Valle del Cauca (RODRÍGUEZ-VARGAS, 2012). Este desconocimiento no sólo se limita a humanos, pues a pesar de que se conoce que los animales domésticos comparten hábitat con las arañas, no existen registros que describan las características de este tipo de accidentes en animales.

Aunque existe un gran número de arañas, y todas ellas producen veneno, sólo una pocas tienen piezas bucales capaces de producir un accidente ponzoñoso (ZAVALA *et al.*, 2004; GARRIDO *et al.*, 2006; ISBISTER y FAN, 2011); en Colombia se tiene reporte de 4 géneros, Género *Theraphosa*, conocidas como tarántulas; género *Latrodectus* (*L. curacaviensis* y *L. geometricus*), también llamadas Viuda negra; género *Phoneutria* o arañas bananeras; y género *Loxosceles* o arañas violinistas (*Loxosceles rufipes*, *L. rufescens* y *L. laeta*) (RODRÍGUEZ-VARGAS, 2012; ESCOBAR *et al.*, 2016). Las arañas de este último género, por su distribución cosmopolita, gran abundancia y variedad de hábitats tanto naturales como domésticos (prefiriendo troncos de árboles, rincones, parte trasera de los cuadros y lugares oscuros pero con poca humedad), quelíceros dispuestos de manera horizontal que cuando muerden se entrecruzan como una pinza y lesión dermo-necrótica característica (SWANSON y VETTER, 2006), se convierten en el género de mayor importancia clínica desde el punto de vista epidemiológico.

El Loxoscelismo en la mayoría de los casos tiene un curso leve, en humano se han descrito dos cuadros clínicos según su gravedad, siendo Cutáneo (85% - 95%) y visceral (5% - 15%) (CABRERIZO *et al.*, 2009), y se cree que su presentación está asociado al tamaño corporal y sistema inmune de la víctima, estadio, sexo y última alimentación de la araña (DA SILVA *et al.*, 2004 y RÍOS *et al.*, 2007).

El veneno es rico en enzimas de bajo peso molecular, como esfingomielinasa, metaloproteasa, hialuronidasa, colagenasa, proteasa, fosfatasa alcalina, hidrolasa y lipasa, siendo la más importante la esfingomielinasa D, siendo la que activa el complemento, las células polimorfonucleares y las plaquetas, y es la responsable de la necrosis y la hemólisis; mientras que la hialuronidasa permite la difusión del veneno hacia las zonas declives por la fuerza de gravedad, característica típica de las lesiones en piel (ESPINOSA *et al.*, 2014). Este Loxoscelismo cutáneo se caracteriza por dolor, ardor, edema y eritema (RÍOS *et al.*, 2007), puede haber dos pequeños puntos necróticos con un puente entre sí (SWANSON y VETTER, 2006), luego aparecen al redor del eritema dos halos uno blanco medial y uno violáceo más externo que se extiende alrededor de la mordedura (ESPINOSA *et al.*, 2014); el eritema es remplazado por una mácula sanguinolenta o gris oscura rodeada de una zona de placa rojiza amoratada, sobre estas pueden aparecer vesículas de contenido seroso o sero-hemático, que estallan y desaparecen espontáneamente; esta lesión necrótica se va ensanchando y los bordes se van haciendo irregulares, convirtiéndose en una costra que al desprenderse deja una zona ulcerada (SWANSON y VETTER, 2006; RÍOS *et al.*, 2007). El centro de la lesión usualmente está por debajo de la superficie de la piel, lo cual junto a la coloración violácea, ayudan a diferenciar esta mordedura de las de otros artrópodos. En la zona central de la placa violácea, existe pérdida de la sensibilidad térmica y dolorosa en contraposición con la región periférica donde hay sensibilidad muy aumentada (hiperestesia) (RÍOS *et al.*, 2007). Las arañas del género *Loxosceles* son las únicas capaces de producir este tipo de lesión demo-necrótica (SWANSON y VETTER, 2006).

A diferencia del Loxoscelismo cutáneo, el visceral es reportado con mayor frecuencia en pacientes pediátricos (victimas con poca masa corporal) y personas inmunocomprometidas; en estos pacientes, el veneno que se difunde a través de la membrana basal del tejido conectivo, haciendo que se libere grandes cantidades de interleuquina-8, proteína 1 quimio-atrayente de monocitos, factor estimulante de colonias de macrófagos y aumento de expresión de selectinas, las cuales son las responsables de incrementar la respuesta inflamatoria (ESPINOSA *et al.*, 2014), la esfingomielinasa D impide la inhibición de la cascada de complemento, al unirse a glucoforinas presentes en la membrana eritrocitaria, produciendo hemólisis dentro de las primeras seis horas post-picadura. Se ha reportado Hemólisis, rabdomiolisis y más comúnmente falla renal por efecto de la hemólisis intravascular mediada por complemento y la coagulación intravascular diseminada (ESPINOSA *et al.*, 2014).

El diagnóstico del loxoscelismo cutáneo se basa en las características clínicas de la lesión, epidemiología, identificación de la araña (aunque esta se es posible en muy pocos casos) (CABRERIZO *et al.*, 2009), y una biopsia, en la cual se observan obliteración de pequeños vasos e infiltración de polimorfonucleares, un proceso inflamatorio progresivo con vacuolización de la capa basal de la epidermis, acumulación de líquido en el límite dermo-epidérmico, vasculitis leucocítica y coagulación intravascular en los capilares de la dermis con la consiguiente necrosis (SCHENONE, 2003). En la actualidad se han desarrollado pruebas de ELISA e inhibición pasiva de hemaglutinación, que buscan identificar de forma rápida en accidente, estas pruebas se han adelantado en animales y se encuentran disponibles comercialmente (ESPINOSA *et al.*, 2014).

El tratamiento se basa en desinflamatorios de tipo corticoides y prevención antitetánica (DE ROODT *et al.*, 2002), para los casos en que se captura y se confirma la identificación de la araña por entomología se puede hacer uso del suero específico anti arácnido, aunque su uso aún es cuestionado y en países como Estados Unidos no está permitido (ESPINOSA *et al.*, 2014). Para el caso de pacientes humanos, en Colombia, el Ministerio de la Protección Social recomienda el uso de antihistamínicos como Difenhidramina, dexametasona, Dapsona, Colchicina, transfusión de plasma y suero anti arácnido (ARROYABE *et al.*, 2008). El objetivo de este estudio fue analizar y describir las características clínicas de dos casos de dermatitis ponzoñosa compatibles con loxoscelismo cutáneo (*Loxosceles* spp) en dos bovinos procedentes del departamento de Córdoba, (Colombia).

MATERIALES Y MÉTODOS

Dos bovinos puros, un macho entero Romosinuano, de 9 años de edad y 450 kilos y una hembra Brahaman, de 5 años de edad y 400 kilos, procedente del municipio de Montería (Córdoba, Colombia), fueron atendidos en el servicio clínico ambulatorio de grandes animales de la Facultad de Medicina Veterinaria y Zootecnia de la Universidad de Córdoba. A los animales se les realizó examen clínico general y dermatológico especializado, consistente en evaluación de la región comprometida. Un animal (toro Romosinuano), presentó lesión a nivel de la región posterior del escroto (Figura 1), mientras que el otro animal (vaca Brahaman) presentó la lesión a nivel de la región lateral izquierda de la cara (Figura 2). Ambas lesiones presentaron características similares, siendo una más avanzada que la otra, las cuales consistieron en la presencia de edema y un área eritematosa focal, al detallar el área lesionada, se observó un punto necrótico central y dos halos alrededor (un halo blanco medial y un halo violáceo más externo)

y la presencia de un área de necrosis progresiva; así como ausencia de signos neurológicos y sistémicos. El diagnóstico se realizó basado en las características clínicas en el animal y análisis anatomopatológico de las lesiones, que son características en este tipo de accidente ponzoñoso por arañas del género *Loxosceles*.

Posteriormente, previa sedación (Acepromacina 1%, Zoo®, Colombia) y aplicación de anestesia local (Lidocaina 2%, Synthesis®, Colombia) fue tomada una biopsia de tejido desde la periferia de la lesión necrótica (CARDONA *et al.*, 2013), con punch de 6 mm, posteriormente fijada en formol al 10% y llevadas al laboratorio de Patología del Departamento de Ciencias Pecuarías de la Universidad de Córdoba, Colombia, donde fueron procesadas hasta su inclusión en parafina. Posteriormente, la muestra fue teñida con la coloración de Hematoxilina - Eosina (H-E).

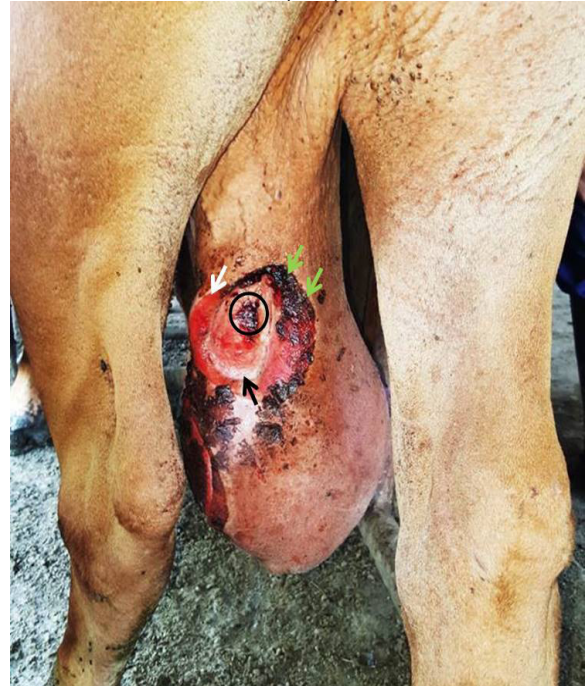

Figura 1. Osqueítis ponzoñosa en un toro. Observe la severa dermatitis necrótica, con presencia de un punto necrótico central (círculo), un halo blanco medial (flecha negra), un halo violáceo más externo (flecha blanca) y un área de necrosis progresiva (flechas verdes).

RESULTADOS Y DISCUSIÓN

No existen reportes en la literatura consultada sobre las características clínicas y dermatológicas sobre accidentes ponzoñosos por loxoscelismo en bovinos del Departamento de Córdoba y Colombia.

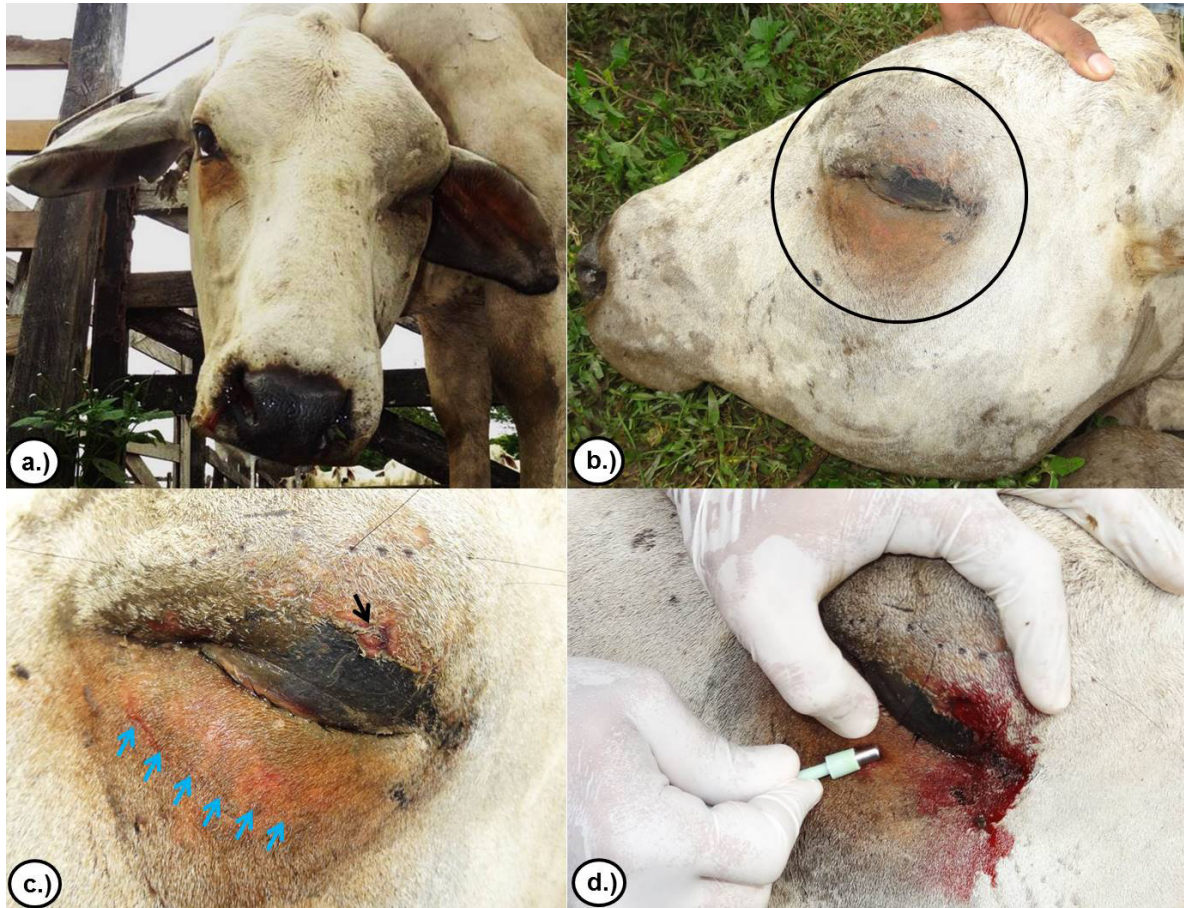


Figura 2. Dermatitis ponzoñosa en una vaca. a.) asimetría de la cara con aumento del lado izquierdo. b.) edema e inflamación a nivel ocular y palpebral (círculo). c.) presencia de un punto necrótico central (flecha negra) y un área eritematosa marcada (flechas azules).

Los datos de la anamnesis y la historia clínica, así como las manifestaciones obtenidas en la exploración física, las características anatomopatológicas de las lesiones y los resultados histopatológicos, confirmaron el diagnóstico de accidente ponzoñoso por *Loxosceles* spp. En los dos bovinos estudiados, de acuerdo con lo reportado como método diagnóstico de la condición patológica (SWANSON y VETTER, 2006; RÍOS *et al.*, 2007; ESPINOSA *et al.*, 2014).

En la histología, se observó la presencia de grandes cantidades de infiltrado polimorfonuclear, además de un proceso inflamatorio progresivo con vacuolización de la capa basal de la epidermis y acumulación de líquido en el límite dermo-epidérmico; concordado con lo descrito en humanos SCHENONE, (2003); DA SILVA *et al.* (2004); CABRERIZO *et al.* (2009) y Martínez *et al.* 2014 para el diagnóstico de Loxoscelismo cutáneo.

El tratamiento establecido para ambos animales fue a base de Dexametasona (Aziium®, Schiring ploung, Colombia); a dosis de 0,08 mg/kg Intramuscular, cada 24 horas por 5 días; acorde a lo establecido por DE ROODT *et al.* (2002).

En Colombia, a pesar de ser un país con condiciones agroecológicas tropicales, en los que la oferta alimenticia favorecen la presencia de insectos durante todo el año, el Loxoscelismo es una entidad poco descrita y subdiagnosticada, por lo que es necesario seguir haciendo estudios sobre caracterización, periodicidad e incidencia en animales de producción, en los cuales se desconoce si pueden estar siendo causantes de importantes pérdidas económicas y descarte temprano en las producciones; por lo que se hace el primer reporte de Loxoscelismo cutáneo en Bovinos descrito en el país.

REFERENCIAS

- ARROYAVE C; GALLEGO H; TELLEZ, J. RODRÍGUEZ, J. ARISTIZABAL J; MESA M. 2008. Guías para el manejo de urgencias toxicológicas. Ministerio de Protección Social: 200-204.
- CABRERIZO S; DOCAMPO P; CARI C; ORTIZ M; DÍAZ M; DE ROODT A; CURCI O. 2009. Loxoscelismo: epidemiología y clínica de una patología endémica en el país. Archivos argentinos de pediatría 107(2): 152-159.
- CARDONA, J.; VARGAS, M.; PERDOMO, S. 2013. Estudio clínico e histopatológico del carcinoma de células escamosas de bovinos en el departamento de Córdoba, Colombia. Rev. Fac. Cs. Vets. UCV. 54 (2):68-77.
- DA SILVA P; DA SILVEIRA R; APPEL H; MANGILI O; GREMSKI W; VEIGA W; SANCHES S. 2004. Brown spiders and loxoscelism. Toxicon 44(7): 693-709.
- DE ROODT A; SALOMON O; LLOVERAS S; ORDUNA T. 2002. Envenenamiento por arañas del género Loxosceles. Medicina (Buenos Aires) 62: 83-94.
- ESCOBAR D; DIOSA C; GONZALEZ I. 2016. Prevención pre hospitalaria y general de la mordedura o picadura de araña en áreas rurales de Colombia.
- ESPINOSA; OLARTE M; RODRIGUEZ C; RONCANCIO G. 2014. Caso sospechoso de envenenamiento por araña reclusa (Loxosceles) y revisión de la literatura. Acta Colombiana de Cuidado Intensivo 14(4): 295.
- GARRIGA S; MONTERO M; NOGUÉ S. 2006. Picadura por Loxoscele Rufescens. Rev Toxicol 23: 156-157.
- ISBISTER G; FAN H. 2011. Spider bite. The Lancet. 378(9808): 2039-2047.
- MALAUQUE C; SANTORO M; CARDOSO J; CONDE M; NOVAES C; RISK J; FRANÇA F; DE MEDEIROS C; FAN H. 2011. Clinical picture and laboratorial evaluation in human loxoscelism. Toxicon 58(8): 664-671.
- MARTÍNEZ L; GONZÁLEZ P; SARMIENTO K; SALAMANCA N; SEGURA J; VARGAS L. 2014. Accidente por araña Loxosceles spp.: Reporte de caso y revisión de literatura. Universitas Médica. 55(3): 340-348
- RÍOS J; PÉREZ M; SÁNCHEZ P; BETTINI M; MIERES J; PARIS E. 2007. Caracterización clínico-epidemiológica telefónica de la mordedura por araña de rincón, en un centro de información toxicológica de Chile, durante el año 2005. Revista médica de Chile 135(9): 1160-1165.
- RODRÍGUEZ-VARGAS A. 2012. Comportamiento general de los accidentes provocados por animales venenosos en Colombia, 2006-2010. Revista de Salud Pública 14(6): 1005-1013.
- SCHENONE F. 2003. Cuadros tóxicos producidos por mordeduras de araña en Chile: latrodectismo y Loxoscelismo. Revista médica de Chile 131(4): 437-444.
- SWANSON D; VETTER R. 2006. Loxoscelism. Clinics in Dermatology 24(3): 213-221.
- WENDELL P. 2003. Brown recluse spiders: a review to help guide physicians in nonendemic areas. (Review Article). Southern medical journal 96(5): 486-491.
- ZAVALA T; DÍAZ J; SÁNCHEZ J; CASTILLO L; RUIZ D; CALDERÓN L. 2004. Picaduras por alacranes y arañas ponzoñosas de México. Rev Fac Med UNAM 47(1): 6-12.