

# Meningoencefalitis criptocócica en SIDA asociada a síndrome inflamatorio de reconstitución inmune

Perrotti, Pedro Pablo; Corrales, José Luis; Popescu, Bogdan Mihai

## RESUMEN

Se presenta el caso de un paciente de sexo masculino de 25 años de edad con diagnóstico de síndrome de inmunodeficiencia adquirida (SIDA) que cumple criterios para una meningoencefalitis criptocócica asociada a un síndrome inflamatorio de reconstitución inmune (SIRI), de evolución aguda, que debuta con un cuadro de encefalitis, mejorando la misma luego de 48 horas de iniciado el tratamiento. El objetivo de la presentación de este caso es resaltar la asociación entre la meningoencefalitis por *Cryptococcus neoformans* y el SIRI, descrita con poca frecuencia en la literatura y que se empieza a observar con más frecuencia desde la utilización del tratamiento de alto impacto.

Palabras claves: meningoencefalitis criptocócica, síndrome inflamatorio de reconstitución inmune.

## INTRODUCCION

En los pacientes con SIDA al mejorar la respuesta inmune secundaria a la terapia antiretroviral de alta eficacia se puede desenmascarar una infección latente ocasionando un SIRI.

La meningoencefalitis criptocócica es la manifestación más común de infección fúngica sistémica en pacientes infectados con el virus de inmunodeficiencia humana (VIH) y es la tercera complicación neurológica más frecuente en pacientes con SIDA.<sup>1</sup>

Presentamos el caso de un paciente con diagnóstico de SIDA, que en relación a la instauración de la terapia antiretroviral de alta eficacia, presentó un cuadro clínico de meningoencefalitis por *Cryptococcus neoformans* asociada a SIRI, asociación descrita con poca frecuencia en la literatura.

Servicio de Clínica Médica Hospital Escuela Gral. J. San Martín  
Pablo Perrotti, H. Yrigoyen 930. CP: 3400. Corrientes. Capital.  
E-mail: pepaperrotti@hotmail.com

## CASO CLINICO

Paciente de sexo masculino de 25 años de edad, al que se le diagnosticó SIDA hace un año por presentar candidiasis esofágica con prueba de Western blot positiva; se lo medicó con lamivudina 300mg, zidovudina 600mg y nevirapina 400mg. Presentó recuento basal de linfocitos T CD4+ de 55 células/ml y un nivel plasmático de VIH/RNA de 63.000 copias/ml; a los cuatro meses de haber iniciado la terapia antiretroviral de alta eficacia, en el laboratorio se observó un aumento del recuento de linfocitos T CD4+ a 196 células/ml y una disminución de los niveles plasmáticos de VIH/RNA a 13.300 copias/ml con descenso de 1 logaritmo.<sup>10</sup> Evolucionó asintomático hasta seis días antes de la internación, cuando presentó náuseas y vómitos, seguidos de cefalea intensa holocraneana. Presentó luego alteración del estado de conciencia (desorientación en tiempo y espacio) y al examen físico de ingreso se constató signo de Babinski derecho y rigidez de nuca terminal. Se realizaron punciones lumbares sucesivas, con tinción de tinta china, Ziehl-Nielsen y GRAM negativas; en la cuarta muestra se registró pleocitosis con recuento de 40 células y el test de látex para *Cryptococcus neoformans* resultó positivo. El dosaje en líquido cefalorraquídeo (LCR) de adenosindeaminasa (ADA), la reacción en cadena de la polimerasa (PCR) para herpes virus simple (HVS) I y II resultaron negativos. La tomografía axial computada (TAC) y la resonancia nuclear magnética (RNM) de cerebro fueron normales. Se inició tratamiento con aciclovir, tuberculostáticos, anfotericina B y dexametasona que se suspendió al tercer día, continuando la terapia con fluconazol 400mg y glucocorticoides, presentando mejoría a las 48 horas de instituido el mismo.

## DISCUSION

Las infecciones oportunistas del sistema nervioso central (SNC) son complicaciones comunes de inmunodeficiencia avanzada en pacientes con SIDA. Entre las más frecuentes se encuentran la encefalitis por *Toxoplasma gondii*, encefalitis

- » Meningoencefalitis por *Cryptococcus neoformans*
- » Encefalitis por *Toxoplasma gondii*
- » Encefalitis por *Citomegalovirus*
- » Meningoencefalitis por *Micobacterium tuberculosis*
- » Leucoencefalopatía multifocal progresiva

Cuadro 1: "Causas de Meningoencefalitis más comunes en SIDA"

por *Citomegalovirus* y la meningoencefalitis por *Cryptococcus neoformans*.<sup>2</sup> (cuadro 1).

Nuestro paciente presentó un cuadro de meningoencefalitis aguda, en la cual las primeras muestras de LCR resultaron normales, registrándose recién en la cuarta muestra pleocitosis y test de látex positivo para *Cryptococcus neoformans*, todo esto en el contexto de un paciente con SIDA y sometido a terapia antiretroviral de alta eficacia con recuperación de su sistema inmune, cumpliendo con los criterios que nos permiten establecer el diagnóstico de una meningoencefalitis criptocócica asociada a SIRS.

La afección neurológica es la primer manifestación de SIDA en un 10-20% de los pacientes. Antes de la introducción de la terapia antiretroviral de alta eficacia la meningoencefalitis por *Cryptococcus neoformans* era una complicación común. Los pacientes debutan con cefalea, fiebre, náuseas y vómitos. Solo un tercio de ellos presentan características clínicas clásicas de meningismo (fotofobia, rigidez de nuca y signo de Kerning positivo).<sup>3</sup> No está bien establecido si el *Cryptococcus neoformans* aparece como resultado de una

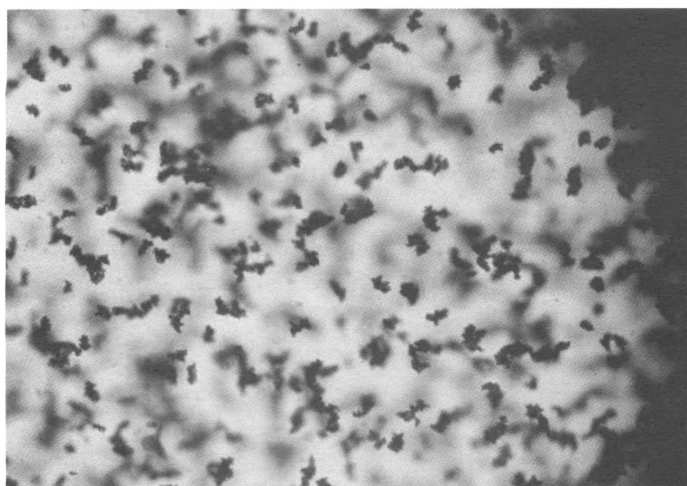


Figura 1: "Reacción de aglutinación en látex de LCR positiva para *Cryptococcus neoformans*"

#### CRITERIOS MAYORES

- ≈ Presentación atípica de infecciones oportunistas o tumores en pacientes que responden a la terapia antiretroviral de alta eficacia.
- ≈ Disminución de los niveles plasmáticos de VIH/RNA igual o mayor a 1 logaritmo<sub>10</sub>.

#### CRITERIOS MENORES

- ≈ Aumento del recuento de linfocitos T CD4+ post terapia antiretroviral de alta eficacia.
- ≈ Aumento de la respuesta inmune específica para un patógeno relevante.
- ≈ Resolución espontánea de la enfermedad sin tratamiento antimicrobiano específico o quimioterápico tumoral sin continuación de la terapia antiretroviral de alta eficacia.

Cuadro 2: "Criterios diagnósticos del síndrome inflamatorio de reconstitución inmune"

diseminación de la infección recientemente adquirida o representa la reactivación de una infección latente. La localización del hongo en el SNC puede ser influida por la capacidad del LCR para sostener el crecimiento activo del *Cryptococcus*, puesto que el LCR carece de factores anticriptocócicos solubles que están presentes en el suero normal. El LCR y el tejido encefálico también son deficientes en factores quimiotácticos y opsonicos como los componentes del complemento, lo que tal vez contribuya a la habitualmente mínima respuesta inflamatoria encefálica a los *cryptococcus*. La lesión característica en el interior del encéfalo consiste en grupos quísticos de hongos sin ninguna respuesta inflamatoria que se propagan de forma difusa. Los síntomas son inespecíficos y el hecho de que el paciente tenga una evolución indolente o rápidamente progresiva parece correlacionarse con el grado de inmunosupresión.<sup>4</sup>

El SIRS se define como un deterioro paradójico en el status clínico atribuible a la recuperación del sistema inmune, generalmente pocas semanas después de la iniciación de la terapia antiretroviral de alta eficacia.<sup>5</sup> El intervalo de tiempo entre el inicio de la terapia y la instalación del SIRS

es muy variable con un rango de menos de una semana hasta varios meses.<sup>6</sup> Se han postulado criterios diagnósticos para el SIRS, existiendo dos criterios mayores y tres criterios menores. Con dos criterios mayores o dos menores más uno mayor se establece el diagnóstico de SIRS.<sup>7</sup> (Cuadro 2). La meningoencefalitis por *Cryptococcus neoformans* asociada a SIRS es rara.<sup>8</sup> La respuesta celular en el LCR no es un buen indicador diagnóstico de la misma, sin embargo estos pacientes tienen una presión elevada en el LCR, pleocitosis, glucorraquia elevada y examen de tinta china negativo.<sup>9</sup> El estudio diagnóstico de elección es el test de látex para detección del antígeno del *Cryptococcus* siendo positivo en el 99% de las muestras séricas y en el 91% de las muestras de LCR<sup>10</sup> (figura 1). Las neuroimágenes en la mayoría de los casos pueden no ser útiles. La terapéutica se lleva a cabo con corticoides y antiinflamatorios no esteroideos para el mantenimiento, sin suspender la terapia antiretroviral de alta eficacia.

En pacientes con SIDA en tratamiento con terapia antiretroviral de alta eficacia, que presentan una recuperación del recuento de los linfocitos T CD4+ y una disminución de los niveles plasmáticos de VIH/RNA, con presentación de infecciones oportunistas a pesar de una mejoría en la respuesta inmune, se debería pensar en SIRS, en el cual la infección por meningoencefalitis criptocócica está descrita como infección asociada.

## BIBLIOGRAFIA

1. Mamidi A, DeSimone J.A, Pomerantz R.J. Central nervous system infections in individual with HIV-infection. *Journal of Neuro-Virology* 2002; 8:158-167.
2. Zunt J.R. Central nervous system infection during immunosuppression. *Neurologic Clinics* 2002;20:1-18.
3. Manji H, Miller R. The neurology of HIV infection. *J. Neurol. Neurosurg. Psychiatry* 2004;75:29-35.
4. Mandell G., Bennett J. *Principles and Practice of Infectious Diseases*. 5ta ed. Philadelphia: Churchill Livingstone. 2002.
5. Lortholary O, Fontanet A, Memain N, Martin A, Sitbon K, Dromer F. Incidence and risk factors of immune reconstitution inflammatory syndrome complicating HIV-associated cryptococcosis in France. *AIDS* 2005; 19: 1043-9.
6. Shelburne SA III, Hamill RJ. The immune reconstitution inflammatory syndrome. *AIDS Rev* 2003; 5:67-79.
7. French MA, Price P, Stone SF. Immune restoration disease after antiretroviral therapy. *AIDS* 2004; 18:1615-27.
8. Venkataramana A, Pardo C.A, McArthur J.C, Kerr D.A, Irani D.N, Griffin J.W, Burger P, Reich D.S, Calabresi P.A, Nath A. Immune reconstitution inflammatory syndrome in the CNS of HIV-infected patients. *Neurology* 2006; 383-388.
9. Shelburne S.A, Darcourt J, White A.C, Greenberg S.B, Hamill R.J, Atmar R.L, Visnegarwala F. The role of Immune Reconstitution Inflammatory Syndrome in AIDS-Related Cryptococcus neoformans Disease in the Era of Highly Active Antiretroviral Therapy. *CID* 2005; 40:1049-1052.
10. Powderly WG, Cloud GA, Dismukes WE, Saag MS: Measurement of cryptococcal antigen in serum and cerebrospinal fluid: Valued in the management of AIDS-associated cryptococcal meningitis. *CID* 1994; 18:789-792.