

Flujos atrioventriculares normales evaluados por la técnica Doppler espectral en caninos

Pérez Valega, E.¹; Maidana, H.R.¹; Kaenel, R.M.¹; Barrios, J.²; Lightowler, C.²

¹ Cátedra de Semiología, Facultad de Ciencias Veterinarias, UNNE, Sargento Cabral 2139, Corrientes (3400), Argentina. Tel/Fax: 03783-425753. E-mail: semiol@vet.unne.edu.ar. ² Unidad de Cardiología, Hospital Escuela de Medicina Veterinaria, Facultad de Ciencias Veterinarias, UBA, Buenos Aires, Argentina.

Resumen

Pérez Valega, E.; Maidana, H.R.; Kaenel, R.M.; Barrios, J.; Lightowler, C.: *Flujos atrioventriculares normales evaluados por la técnica Doppler espectral en caninos*. Rev. vet. 17: 2, 61-66, 2006. Los autores realizaron un estudio de las posiciones más adecuadas para estudiar los flujos transmitral y transtricuspídeo por medio de Doppler espectral pulsado en caninos normales y determinar los valores medios de los siguientes parámetros: velocidad pico, velocidad media, gradiente pico de presión, gradiente medio de presión, integral tiempo-velocidad y relación entre ondas E y A. Las mejores posiciones para la obtención de valores del flujo mitral y tricuspídeo fueron la imagen apical de cinco cámaras captada desde la ventana paraesternal izquierda para la primera y la oblicua del tracto de entrada ventricular derecho en la misma ventana para la segunda.

Palabras clave: perro, corazón, flujo mitral, flujo tricuspídeo, Doppler espectral.

Summary

Pérez Valega, E.; Maidana, H.R.; Kaenel, R.M.; Barrios, J.; Lightowler, C.: *Atrioventricular normal flows evaluated by spectral Doppler technique in dogs*. Rev. vet. 17: 2, 61-66, 2006. A study was performed for the different echocardiography windows to evaluate the transmitral and transtricuspid flows through spectral Doppler in normal dogs and to determine the mean values of the following parameters: peak velocity, mean velocity, peak pressure gradient, mean pressure gradient, velocity-time integral and E/A ratio. The best positions for determine the mitral and tricuspid flows were the apical five chambers view obtained from the left parasternal window for the first one and the oblique view of the right ventricular inlet in the same window for the second.

Key words: dog, heart, mitral flow, tricuspid flow, spectral Doppler.

INTRODUCCIÓN

La ecocardiografía Doppler es una moderna herramienta diagnóstica que permite evaluar la velocidad, el flujo y la dirección de la sangre dentro del corazón y vasos sanguíneos, variables que se alteran no sólo en los procesos patológicos sino también en ciertos estados fisiológicos^{3,4,8}.

A pesar que este medio diagnóstico es utilizado cada vez con mayor frecuencia, a la fecha existe escasa información respecto de las imágenes más adecuadas para evaluar los flujos atrioventriculares y de los valores de los diferentes parámetros que se evalúan en los flujos ventriculares izquierdo y derecho en caninos, cuando dichos flujos son explorados por medio del Doppler espectral^{3,9}.

El objetivo del presente estudio, continuación de otros previamente publicados¹⁵, fue evaluar las ven-

tanías más adecuadas para explorar los flujos transmitral y transtricuspídeo y determinar, para cada una de las mencionadas válvulas, los valores medios de los siguientes parámetros: velocidad pico (V_p - m/s), velocidad media (V_m - m/s), tiempo de eyección (T_{ey} - s), integral tiempo-velocidad (ITV - m/s²), gradiente de presión pico (G_p - mmHg), gradiente de presión medio (G_m - mmHg) y relación entre ondas E y A (RE/A).

MATERIAL Y MÉTODOS

Se estudiaron 72 perros cardiológicamente sanos, con edades variables y pesos entre 8 y 49 kg. La normalidad cardiovascular se corroboró a través de exploración física y electrocardiográfica (6 derivaciones), así como estudio ecocardiográfico bidimensional. Los caninos no registraron soplos, sus ruidos cardíacos eran de sonoridad y timbre normales y no presentaron arritmias patológicas ni signos de sobrecarga de cámaras cardíacas. Tomando como base el estudio ecocardiográfico bidimensional se eliminaron los pacientes

que presentaban signos de ruptura de cuerda tendinosa, diámetros telediastólico y telesistólico superiores al valor máximo para el rango de peso correspondiente, porcentaje de acortamiento fraccional menor de 26 o mayor de 49 y fracción de eyección menor de 0,5%.

Los equipos empleados fueron un ecógrafo ATL modelo HDI 3.500 (Koninklijke Philips Electronics), configurado con los siguientes transductores: sectorial mecánico multifrecuencia de 2,5 a 4 MHz, microconvex fase-array multifrecuencia de 5–10 MHz, convex electrónico multifrecuencia de 2,5 a 5 MHz y pedoff de 2 MHz; un ecógrafo Acuson modelo 128 (Siemens), configurado de la siguiente manera: transductores sectorial fase array de 4 MHz y pedoff de 2,5 mHz; un ecógrafo Kontron modelo Iris 440, configurado con los siguientes transductores: sectoriales mecánicos de 3,5 MHz, 5 MHz, 7,5 MHz y lápiz Doppler de 2 MHz y un ecógrafo Sonoscape modelo SSI 1.000 con un transductor fase-array multi-frecuencia de 3 a 7 MHz y electrónico microconvex multifrecuencia de 2 a 6 MHz. Todos los equipos contaban con módulo electrocardiográfico.

Debido a la variabilidad de equipos y transductores se utilizó un protocolo básico para estandarizar el procesamiento de imágenes, de tal manera que se obtuvieran registros de calidad comparable. En todos los casos se utilizó el transductor de mayor frecuencia que permitiera una aceptable imagen bidimensional.

Para el caso de las imágenes bidimensionales los controles se ajustaron de la siguiente manera: TGC máxima para campo alejado y baja para niveles superiores, ganancia general para modo-B: 50%, nivel de

rechazo: 50%, realce: 0, postprocesado: variable según equipo, profundidad de foco: 5 con enfoque del transductor para campo lejano. No se empleó filtro de movimiento. Durante los estudios, con el objeto de mejorar la definición de las interfaces a identificar para efectuar las mediciones, sólo se modificó el nivel de ganancia general y de rechazo de ecos.

Para el ultrasonido Doppler los controles se ajustaron de la siguiente manera: ganancia general: 50%, filtro de pared: no mayor a 600Hz, tamaño del analizador: 4 mm, frecuencia del transductor para Doppler: 3 MHz, corrector de ángulo: desactivado, supresión del espectro: 25 dB, velocidad de exploración: 50 o 100 según frecuencia cardíaca, escala de velocidad: 1,5 m/s. Para todas las mediciones Doppler el analizador de volumen se ubicó en el punto medio equidistante entre la punta de las valvas atrioventriculares en el momento de su máxima apertura.

El flujo mitral se evaluó desde las siguientes ventanas y ecotomogramas: ventana paraesternal derecha en las imágenes apicales de cuatro cámaras (Figura 1–A) y ventana paraesternal izquierda en las imágenes apicales de cinco (Figura 1–B) y cuatro cámaras (Figura 1–C). La evaluación del flujo del tracto de entrada ventricular derecho se evaluó desde la ventana paraesternal derecha, en la imagen en eje corto a nivel de la base cardíaca (Figura 2–A) y desde la ventana paraesternal izquierda, en las imágenes apical de cuatro cámaras (Figura 2–B) y oblicua del tracto de entrada del ventrículo derecho (Figura 2–C). En algunos casos y con el objeto de detectar el flujo de mayor velocidad se recurrió al auxilio del mapeo de flujo en color.

Los distintos parámetros evaluados fueron medidos de la siguiente manera: velocidad pico (V_p – m/s): desde la línea de base 0 hasta el máximo punto alcanzado para ambos picos; velocidad media (V_m – m/s): calculada automáticamente por el software de los equipos sobre la base de la medición de velocidad pico; gradiente de presión pico (G_p – mmHg) y gradiente de presión medio (G_m – mmHg): ambos se calcularon automáticamente una vez medida la velocidad pico, aplicando la ecuación de Bernoulli modificada ($4 \times V^2$); integral tiempo-velocidad (ITV): el contorno de la onda de flujo se marcó con el “trackball” del equipo, el cual calculó el valor expresándolo en $m/s.^2$; relación E/A: se calculó manualmente tomando los valores de la velocidad pico de ambas curvas.

Todos los valores computados fueron el promedio de cinco mediciones tomadas de espectros diferentes y captados desde ecotomo-

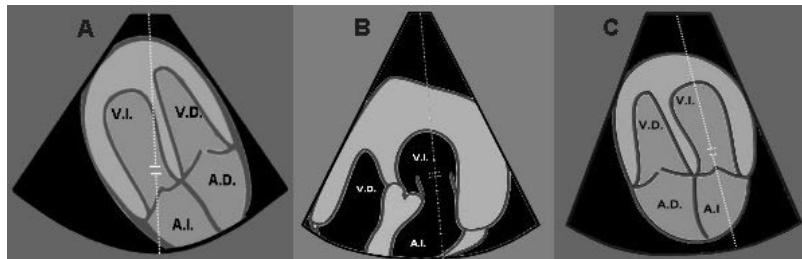


Figura 1. A: ventana paraesternal derecha, imagen de cuatro cámaras; B: ventana paraesternal izquierda, imagen de cinco cámaras; C: ventana paraesternal izquierda, imagen de cuatro cámaras. En todos los casos el analizador se colocó en el centro de la apertura valvular, a la altura del ápice de las valvas.

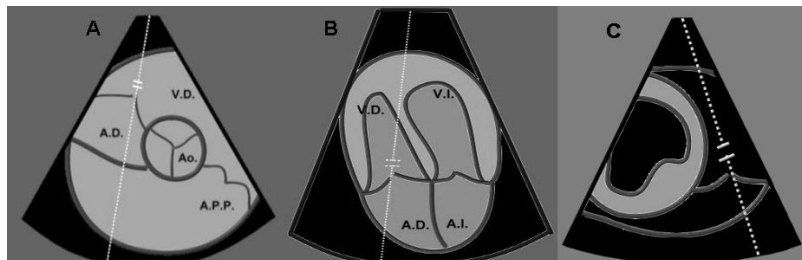


Figura 2. A: ventana paraesternal derecha, eje corto, imagen de la base cardíaca; B: ventana paraesternal izquierda, imagen de cuatro cámaras; C: ventana paraesternal izquierda, imagen oblicua del tracto de entrada del ventrículo derecho. En todos los casos el analizador se colocó en el centro de la apertura valvular, a la altura del ápice de las valvas.

Tabla 1. Valores de los parámetros determinados para el flujo transmitral.

		M (m/s)	DE (m/s)	CV (%)	MED (m/s)	1C (m/s)	3C (m/s)	Vmax (m/s)	Vmin (m/s)
onda E	Vp	0,70	0,15	21	0,61	0,53	0,72	1,09	0,47
	Vm	0,38	0,09	24	0,36	0,30	0,39	0,59	0,25
	Gp	2,14	0,72	34	2,12	1,79	3,32	4,02	1,32
	Gm	0,81	0,09	1,1	0,87	0,42	1,32	1,95	0,32
onda A	Vp	0,54	0,11	20	0,47	0,41	0,56	0,84	0,36
	Vm	0,29	0,004	1,3	0,30	0,22	0,38	0,50	0,19
	Gp	1,50	0,32	21	1,59	0,89	2,01	2,45	0,62
	Gm	0,98	0,32	33	0,91	0,48	1,42	1,90	0,36
RE/A	–	1,30	0,29	22	1,41	0,76	3,56	4,32	0,56
ITV	–	11,90	1,83	15,4	12,03	9,98	15,54	16,02	9,07

RE/A: relación onda E/onda A; ITV: integral tiempo–velocidad; M: media; DE: desviación estándar; CV: coeficiente de variación; MED: mediana; 1C: primer cuartil; 3C: tercer cuartil; Vmax: valor máximo; Vmin: valor mínimo; Vp: velocidad pico; Vm: velocidad media; Cp: gradiente pico de presión; Gm: gradiente medio de presión.

Tabla 2. Valores de los parámetros determinados para el flujo transtricuspidéico.

		M (m/s)	DE (m/s)	CV (%)	MED (m/s)	1C (m/s)	3C (m/s)	Vmax (m/s)	Vmin (m/s)
onda E	Vp	0,57	0,18	32	0,50	0,43	0,59	0,88	0,38
	Vm	0,25	0,08	10	0,28	0,19	0,26	0,3	0,17
	Gp	2,21	0,82	37	2,32	1,71	2,97	3,23	1,23
	Gm	1,02	0,07	0,7	1,18	0,52	1,62	2,01	0,42
onda A	Vp	0,39	0,009	2,3	0,34	0,30	0,40	0,60	0,26
	Vm	0,18	0,006	3	0,17	0,14	0,19	0,28	0,12
	Gp	1,62	0,64	40	1,50	0,92	2,12	2,62	0,71
	Gm	0,87	0,08	9	0,90	0,44	1,36	2,00	0,34
RE/A	–	1,46	0,30	20	1,38	0,64	2,04	2,80	0,33
ITV	–	9,81	1,08	11	9,99	7,98	13,26	14,12	6,02

RE/A: relación onda E/onda A; ITV: integral tiempo–velocidad; M: media; DE: desviación estándar; CV: coeficiente de variación; MED: mediana; 1C: primer cuartil; 3C: tercer cuartil; Vmax: valor máximo; Vmin: valor mínimo; Vp: velocidad pico; Vm: velocidad media; Cp: gradiente pico de presión; Gm: gradiente medio de presión.

gramas distintos. Las mediciones que tuvieron diferencias entre sí mayores del 10% fueron descartadas. Con el objeto de minimizar la variación inter–explorador, si las mediciones tomadas por dos operadores distintos difirieron en más del 12 % no fueron consideradas.

El procesamiento estadístico consistió en la obtención de las medidas resumen de la estadística descriptiva (valores máximos y mínimo, media, mediana, desviación estándar, coeficiente de variación y cuartiles 1° y 3°). Con el objeto de comparar los valores medios de los parámetros obtenidos en las distintas ventanas e imágenes para cada una de las válvulas estudiadas se utilizó la distribución t de Student.

RESULTADOS

Los valores obtenidos para cada parámetro se muestran en Tablas 1 y 2.

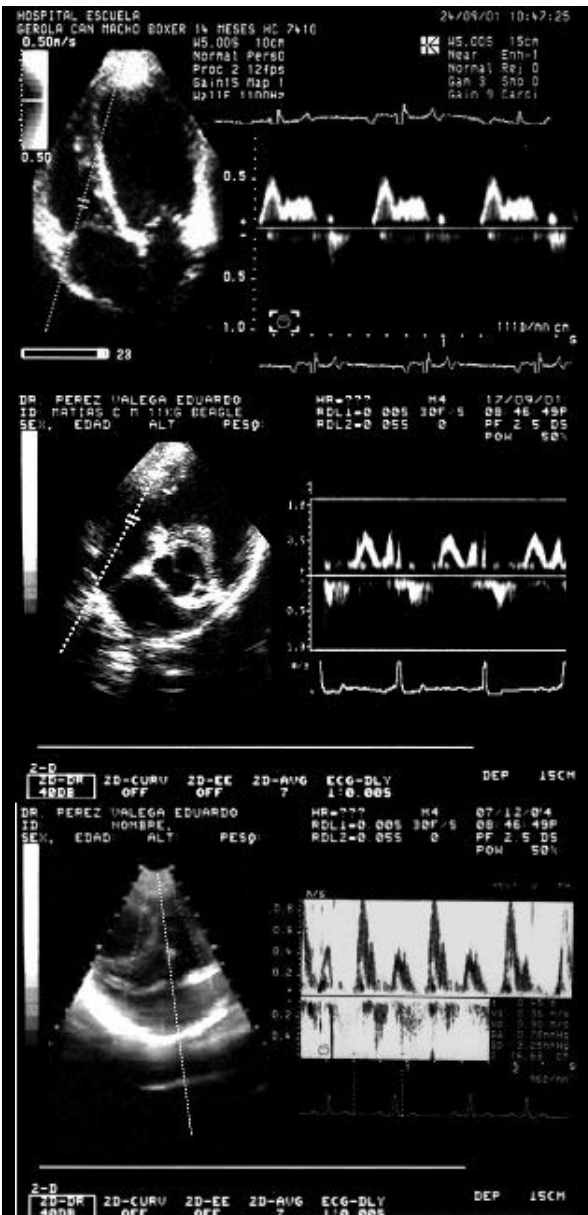
Con relación a las posiciones utilizadas para derivar los flujos transvalvulares se obtuvieron los siguientes resultados:

1. *Válvula mitral* (Figura 3). De las tres posiciones estudiadas (ventana paraesternal derecha en la imagen apical de cuatro cámaras y ventana paraesternal izquierda en las imágenes apicales de 4 y 5 cámaras), los valores más altos y reproducibles fueron obtenidos de la ventana paraesternal izquierda en las imágenes de 4 y 5 cámaras. Los valores entre ambas posiciones no resultaron significativos. Los valores medidos en la posición apical de 4 cámaras sobre la ventana paraesternal derecha fueron un 20% menores a los obtenidos en las anteriores posiciones, difiriendo significativamente de éstos ($p < 0,01$). Los valores presentados aquí son los obtenidos en la imagen apical de cinco cámaras, registrada desde la ventana paraesternal izquierda.

2. *Válvula tricúspide* (Figura 4). Fueron tres también las posiciones exploradas para medir el flujo ventricular derecho (imagen en eje corto a nivel de la base cardíaca desde la ventana paraesternal derecha, e imágenes apical de cuatro cámaras y oblicua del tracto de entrada del ventrículo derecho, desde la ventana paraesternal izquierda). En orden decreciente, la con-

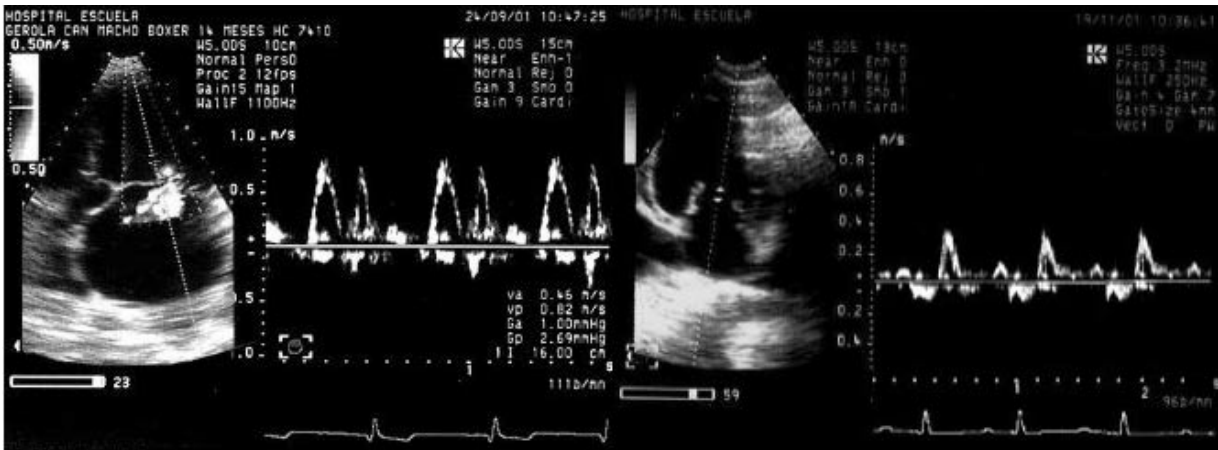

Figura 3. Dos ejemplos del flujo transmitral en dos de las posiciones exploradas. La imagen de la izquierda corresponde a la ventana paraesternal izquierda en la imagen de cinco cámaras que es la que arroja mejores resultados en las mediciones. En este caso se observan las ondas E y A casi de la misma altura. El ejemplo de la derecha corresponde a la imagen de cuatro cámaras, captada también desde la ventana paraesternal izquierda. La onda A es mucho más pequeña que la E. Obsérvese que el analizador de volumen está ubicado entre las dos valvas y a la altura de las puntas en su máxima apertura.



fiabilidad de los valores obtenidos fue: imagen oblicua del tracto de entrada registrada desde la ventana paraesternal derecha, imagen en eje corto de la base cardíaca tomada desde la ventana paraesternal derecha y finalmente la imagen apical de cuatro cámaras desde la ventana paraesternal izquierda. No existieron diferencias significativas entre los valores obtenidos desde las dos primeras posiciones, pero las diferencias fueron significativas ($p < 0,01$) entre los valores obtenidos en las dos primeras posiciones y la tercera. Los valores presentados en este estudio corresponden a los determinados desde la posición oblicua del tracto de entrada ventricular, tomadas desde la ventana ventricular izquierda.

DISCUSIÓN

A partir de las ondas espectrales de flujo pueden cuantificarse importantes datos valorativos de la función sistólica ventricular^{6,10}. La técnica Doppler también permite evaluar cuantitativamente varios aspectos de importancia en las enfermedades cardíacas^{1, 2, 5} y, en particular, los flujos de llenado ventricular (derecho e izquierdo), de importancia decisiva en la evaluación precoz de las disfunciones diastólicas^{12,13}.

Estos hechos justifican la necesidad de contar con valores normales para los distintos parámetros de las

◀ **Figura 4.** Tres ejemplos del flujo transtricuspídeo en cada una de las ventanas exploradas. La imagen superior corresponde a la ventana paraesternal izquierda en la imagen de cuatro cámaras, la del medio a la imagen de la base cardíaca captada desde la ventana paraesternal derecha y la inferior a la imagen oblicua del tracto de entrada del ventrículo derecho registrada desde la ventana paraesternal izquierda, que resultó ser la posición más adecuada para la exploración Doppler.

ondas de flujos atrioventriculares, que a la fecha y específicamente para la especie canina, presentan una amplia dispersión en la escasa bibliografía existente^{11, 17}. Se entendió que era necesario ampliar esta rama del conocimiento, enfatizando en el valor de la velocidad de flujo y el cálculo de gradientes.

El flujo diastólico a través de la válvula mitral es positivo, dado que desde las posiciones utilizadas frecuentemente, éste se dirige hacia el transductor y está representado por dos ondas sucesivas: el pico (onda) de velocidad diastólica más temprano (onda E) que corresponde al ingreso pasivo de sangre al ventrículo izquierdo (período de llenado ventricular rápido) y el pico de velocidad tardío (onda A) que representa la aceleración sanguínea producida por la contracción atrial (“patada” atrial)¹⁴.

La onda E se inscribe inmediatamente después de la onda T del electrocardiograma, mientras que la onda A lo hace al culminar la onda P de despolarización atrial. Si la diástole es prolongada, se observa un período entre ambas curvas, donde el flujo sanguíneo es enteramente pasivo, denominado “diastasis”. Cuando la diástole es corta (por ejemplo, en la taquicardia sinusal) la onda A se va superponiendo a la rama descendente de la onda E, hasta ocultarse y configurar una onda única. Cuando se obtiene una buena alineación entre el ultrasonido y el flujo, ambas ondas presentan escasa dispersión espectral; en el presente estudio tal condición fue hallada especialmente en la posición apical de cinco cámaras captada desde la ventana paraesternal izquierda, donde no solo se observó la menor dispersión espectral, sino que también registró la mayor velocidad de flujo¹⁴.

Es importante recordar que en la exploración con ultrasonido Doppler, la velocidad tiende a ser subestimada porque para obtener el valor real, ultrasonido y flujo deben ser exactamente simultáneos, lo cual resulta imposible en la práctica. Por ello, cuando se indica que la selección de las posiciones de exploración fue realizada en función de la confiabilidad de los valores obtenidos, se refiere específicamente a los de mayor velocidad. Como se mencionó previamente, en algunos casos se trabajó con auxilio de mapeo de flujo en color¹⁶.

El perfil del flujo transtricuspídeo fue semejante al observado para el tracto de entrada del ventrículo izquierdo (dos ondas E y A, separadas por un período de diastasis). El flujo transtricuspídeo fue menos estable y el valor de la velocidad fue influenciado por los movimientos respiratorios. La inspiración produce un incremento de la velocidad de flujo, particularmente sobre el llenado ventricular rápido (onda E), mientras que la espiración lo disminuye^{7, 8, 14}.

A diferencia de lo que ocurre con el flujo ventricular izquierdo, en el derecho suele existir mayor dispersión espectral, debido, fundamentalmente a que ninguna de las posiciones permite, en el perro, una alineación adecuada, siendo al respecto y en base a los resultados aquí presentados, la imagen oblicua del tracto de entrada registrada desde la ventana paraesternal izquierda, la más adecuada para su exploración.

Es destacable la importancia que tiene la colocación del analizador de volumen en la exploración con Doppler pulsado. Dado que durante el Doppler pulsado el flujo que se analiza es exclusivamente el que pasa por el analizador, su posición es decisiva. Para el caso particular de las válvulas atrioventriculares, la ubicación del analizador de volumen debe estar en el punto equidistante de la punta de las valvas en el momento de su máxima apertura. En dicha posición la relación normal de la onda E respecto a la onda A (relación E/A), en el perro es mayor a 1, mientras que si es colocado a nivel del anillo mitral, la onda E tiende a disminuir de amplitud, paralelamente al incremento de la onda A, alterándose la relación E/A normal.

Es dable destacar que la disminución de la onda E simultánea al incremento de la onda A, es una de las características de los patrones de disfunción diastólica, razón por la cual en la exploración de los flujos atrioventriculares debe cuidarse mucho la colocación del analizador¹.

En conclusión, se demuestra que las ventanas más idóneas para explorar los flujos transmitral y transtricuspídeo, así como para determinar los parámetros de tiempo, velocidad y presión, son la ventana paraesternal izquierda a nivel del quinto espacio intercostal (para la válvula mitral) y la ventana paraesternal derecha a nivel del cuarto espacio intercostal (para la válvula tricúspide).

REFERENCIAS

1. Akasaka T, Yoshikawa J, Yosida K. 1987. Age-related valvular regurgitation: a study by pulsed Doppler echocardiography. *Circul* 76: 262–265.
2. Berger M, Hecht SR, Van Tosh A. 1989. Pulsed and continuous wave Doppler echocardiography assessment of valvular regurgitation in normal subjects. *J Am Coll Cardiol* 13: 1540–1546.
3. Boon J. 1998. *Manual of Veterinary Echocardiography*, Williams & Wilkins, Baltimore, p. 184–186.
4. Brown DJ, Knight DK, King RR. 1991. Use of pulsed-wave Doppler echo-cardiography to determine aortic and pulmonary velocity and flow variables in clinically normal dogs. *Am J Vet Res* 52: 543–550.
5. Choong CY, Abascal VM, Weyman J. 1989. Prevalence of valvular regurgitation by Doppler echocardiography in patients with structurally normal hearts by twodimensional echocardiography. *Am Heart J* 117: 636–642.
6. Cooper JW, Nanda NC, Philpot EF. 1989. Evaluation of valvular regurgitation by color-Doppler. *J Am Soc Echocardiogr* 2: 56–59.
7. Douglas PS, Berman GO, O'Toole ML. 1989. Prevalence of multivalvular regurgitation in athletes. *Am J Cardiol* 64: 209–212.
8. Feigenbaum H. 1994. *Echocardiography*, 5th ed, Lea & Febiger, Philadelphia, p. 188–195.
9. Gaber C. 1992. Doppler echocardiography. *Prob Vet Med* 3: 479–499.

10. **Hatle I, Angelson B.** 1985. *Doppler ultrasound in cardiology. Physical principles and clinical applications*, 2nd ed, Lea & Febiger, Philadelphia, p. 287–292.
11. **Kirberger RM, Bland–Van Den Berg P, Grimbeek RJ.** 1992. Doppler echocardiography in the normal dog. Part II. Factors influencing blood flow velocities and a comparison between left and right heart blood flow. *Vet Radiol* 33: 326–394.
12. **Kostucki W, Vandebossche JL, Friart A.** 1986. Pulsed Doppler regurgitant flow patterns of normal valves. *Am J Cardiol* 58: 309–313.
13. **Michelsen S, Hurlen M, Otterstad JE.** 1988. Prevalence of tricuspid and pulmonary regurgitation diagnosed by Doppler in apparently healthy women. *Eur Heart J* 9: 61–63.
14. **Nanda NC.** 1996. *Ecocardiografía Doppler*, Atlante, Buenos Aires, p. 149–151.
15. **Pérez Valega E, Barrios J, Lightowler C.** 2002. Evaluación de los flujos mitral y tricuspídeo en perros por ecocardiografía Doppler. *Anales XXIII Sesión de Comunicaciones Científicas, Facultad de Ciencias Veterinarias, UNNE, Corrientes (Argentina)*, p. 17.
16. **Sahn DJ, Maciel BJ.** 1989. Physiological valvular regurgitation. Doppler echocardiography and the potential for iatrogenic heart disease. *Circul* 78: 1075–1079.
17. **Yuill CD, O’Grady MR.** 1991. Doppler–derived velocity of blood flow across the cardiac valves in normal dog. *Can J Vet Res* 55: 185–192.