

DetECCIÓN DE *Leishmania (Viannia) braziliensis* EN GATO DOMÉSTICO DE CORRIENTES, ARGENTINA, POR TÉCNICAS DE BIOLOGÍA MOLECULAR

Ruiz, R.M.¹; Ramírez, N.N.¹; Alegre, A.E.¹; Bastiani, C.E.¹; De Biasio, M.B.²

¹Cátedra Salud Pública, ²Servicio Veterinario de Biología Molecular, Facultad de Ciencias Veterinarias (UNNE), Sargento Cabral 2139, Corrientes (3400), Argentina. Tel/Fax: 379-4425753.
E-mail: raquel_monicaruz@hotmail.com

Resumen

Ruiz, R.M.; Ramírez, N.N.; Alegre, A.E.; Bastiani, C.E.; De Biasio, M.B.: Detección de *Leishmania (Viannia) braziliensis* en gato doméstico de Corrientes, Argentina, por técnicas de biología molecular. Rev vet 26: 2, 147-150, 2015. Las leishmaniasis constituyen un grupo de enfermedades de gran impacto en la salud pública. En gatos, esta parasitosis es considerada de rara ocurrencia, sin embargo, hay un aumento en el número de casos notificados en todo el mundo. En Argentina existe poca información sobre la prevalencia y la importancia de los gatos en la transmisión de la enfermedad. El objetivo del presente trabajo fue comunicar un caso de leishmaniasis felina en la ciudad de Corrientes, Argentina, con una descripción de su presentación y la identificación de la especie aplicando técnicas de biología molecular. El caso fue ratificado como leishmaniasis cutánea ulcerativa y el agente etiológico fue identificado como *Leishmania (V) braziliensis*.

Palabras clave: gato, *Leishmania braziliensis*, Corrientes Argentina.

Abstract

Ruiz, R.M.; Ramírez, N.N.; Alegre, A.E.; Bastiani, C.E.; De Biasio, M.B.: Detection of *Leishmania braziliensis* in a domestic cat using molecular biology techniques in Corrientes, Argentina., Rev vet 26: 2, 147-150, 2015. Leishmaniasis is a parasitic disease of great impact on public health. Feline leishmaniasis is rare, however, there is an increment in the number of cases reported around the world. In Argentina little information is available regarding the prevalence of this disease as well as the role of cats in its transmission. The objective of this work was to report a case of feline leishmaniasis in Corrientes City, Argentina, with a description of the clinical aspects and the identification of the parasite by means of molecular biology techniques. It can be concluded that this is a case of ulcerative cutaneous leishmaniasis, being the etiologic agent *Leishmania (V) braziliensis*.

Key words: cat, *Leishmania braziliensis*, Corrientes, Argentina.

INTRODUCCIÓN

La infección por *Leishmania sp.* en gatos domésticos ha sido reportada en varios países en los cuales esta zoonosis es endémica, tales como Portugal, España, Italia, Francia, Grecia, Israel, Palestina y Brasil⁴. Muchos estudios imputaron a los animales domésticos como reservorios de leishmaniasis cutánea en América; sin embargo, en la literatura los casos en felinos son considerados como raros y esporádicos^{2,9}. Los síntomas clínicos de la leishmaniasis felina son inespecíficos y en ocasiones similares a los signos presentados en la especie canina, lo cual torna difícil el diagnóstico^{15,16}.

En los felinos la sintomatología puede incluir anorexia, depresión, estomatitis, gingivitis, vómitos, diarrea, deshidratación, hipertermia, linfadenopatía local o generalizada, uveítis y atrofia del músculo temporal^{8,10}. Como síntoma clínico dermatológico pueden citarse la dermatitis seborreica y alopecia difusa¹⁰ y en cuanto a la localización de las lesiones, éstas pueden ser divididas según área del cuerpo afectada en aquellas presentes en extremidades, tronco, todo el cuerpo o cabeza, esta última a su vez se divide en zona de área ocular, nariz, orejas, labios y áreas aleatorias. A nivel mundial los casos de leishmaniasis felina registrados tienen diferentes presentaciones tales como nodular, ulcerativa, dermatitis, pápulas y lesiones vegetativas, en ese orden de importancia con respecto a la frecuencia

hallada^{5, 8, 16}. Sin embargo esta enfermedad puede ser frecuentemente confundida con otras como micosis¹². Si bien la leishmaniasis cutánea es la más comúnmente hallada en gatos^{8, 9, 13, 14}, la variedad visceral también está presente en esta especie^{3, 8, 10}.

En cuanto al diagnóstico, las técnicas de biología molecular demostraron ser más sensibles que el cultivo de tejidos de órganos para detectar *Leishmania (L) infantum chagasi*¹⁰. En estudios serológicos realizados en gatos se demostró que los anticuerpo anti-leishmania aparecían más tardíamente que las propias lesiones, lo cual revela que la serología no constituye un buen marcador de enfermedad en aquellos animales que no muestran síntomas clínicos¹⁶.

Los gatos son mamíferos domésticos susceptibles a la infección por *Leishmania sp.* Dado el constante incremento del número de felinos criados como mascotas, resulta necesario esclarecer su participación en el ciclo epidemiológico de la enfermedad, para lo cual deben reportarse casos que permitan establecer su prevalencia en gatos e identificar la/s especie/s del parásito hallada/s. El objetivo de la presente comunicación fue reportar un caso de leishmaniasis felina en la ciudad de Corrientes, Argentina, con identificación de la especie de *Leishmania* circulante en la zona.

MATERIAL Y MÉTODOS

El hallazgo se produjo durante una campaña de vacunación antirrábica, desparasitación y diagnóstico de leishmaniasis en caninos y felinos de zonas periféricas de la Ciudad de Corrientes (barrios Anahí y Canal 13). Datos de la Dirección de Zoonosis de la Municipalidad local dan cuenta que se trata de un área con elevado número de casos de leishmaniasis canina. Entre las actividades de campaña, se identificó un gato que presentaba una lesión cercana al ángulo interno del ojo, cuyo dueño manifestó que la lesión tenía una antigüedad de aproximadamente un año hasta la fecha.

El paciente fue un gato doméstico (*Felis domesticus catus*), de sexo hembra, de aproximadamente 5 años de edad y pelo de mediana longitud, bicolor (plata-gris con líneas atigradas). A la inspección reveló buen estado general. La lesión cutánea medía 1,5 por 2 cm y era de tipo ulceroso con bordes medianamente elevados, estando situada en un área cercana al ángulo interno del ojo derecho (Figura 1). A la palpación el animal no presentó ganglios inflamados.

Se tomó una muestra de la lesión, previo lavado con agua estéril, realizando un suave raspado en los bordes de la úlcera, colocando el material en tubo Eppendorf estéril para ser sometido en primera instancia al diagnóstico por reacción en cadena de la polimerasa (PCR) con el fin de detectar la presencia del parásito para luego, en caso afirmativo, identificar la especie mediante biología molecular.

Para la detección molecular de *Leishmania* se procedió a la extracción de ácido desoxirribonucleico de la muestra mediante la digestión con detergente CTAB

(bromuro de cetil trimetil amonio) y la purificación se llevó a cabo con cloroformo: alcohol isoamílico. El ADN obtenido fue sometido a la técnica de PCR anidada para la detección de genomas de *Leishmania sp.*, la cual comprende dos rondas de amplificación. Para la primera ronda se utilizaron los iniciadores externos S4 y S12¹⁶ los cuales amplifican fragmentos de 520 pares de base (pb).

Para incrementar la sensibilidad y la especificidad de la reacción con el producto de la primera reacción se aplicó una segunda ronda de amplificación con iniciadores internos S17 y S18¹¹ que generan fragmentos de 490 pb. Se utilizó ADN de *Leishmania chagasi* (proveniente del Instituto Nacional de Parasitología "Dr. Mario Fatała Chaben") como control positivo y agua destilada como control negativo. Para ambas rondas se realizaron las reacciones propuestas en 1994 por Uli-



Figura 1. La flecha indica la lesión ulcerosa en la zona periocular del ángulo interno del ojo derecho del gato.

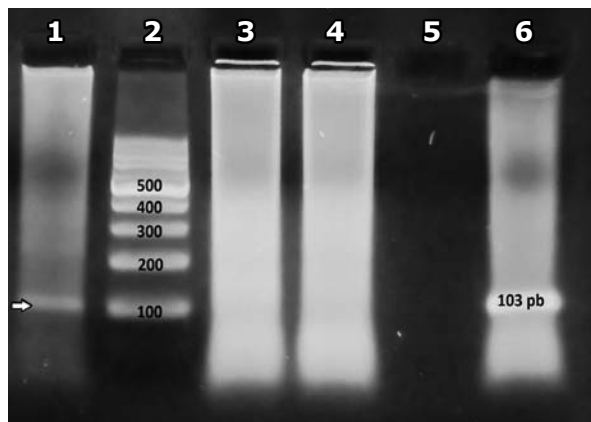


Figura 2. Electroforesis en gel de agarosa 2%. PCR sencilla para *Leishmania braziliensis*. Calle 1: corresponde al material genético de gato y la flecha a la izquierda señala la banda de 103 pb. Calle 2: marcador de peso molecular (Ladder 100). Calles 3 y 4: pertenecen a muestras de caninos no detectables para *Leishmania braziliensis* y si detectables para *Leishmania chagasi*, utilizadas también como controles. Calle 5: control negativo y calle 6: control positivo a *Leishmania braziliensis*.

na y colaboradores¹⁷. Para identificar especie de *Leishmania* se desarrollaron reacciones de amplificación específicas para *Leishmania chagasi* y *Leishmania (V) braziliensis*.

Según técnica descrita por investigadores brasileños, para *Leishmania (V) braziliensis* se utilizaron los iniciadores b1 y b2 que flanquean una región de 103 pb y para *Leishmania chagasi* se utilizaron los iniciadores RV1 y RV2 que amplifican fragmentos de 145 pb¹. Como control positivo se utilizó *Leishmania (V) braziliensis* provista por el Centro Nacional de Parasitología y Enfermedades Tropicales de la Ciudad de Corrientes - CENPETROP (gentileza del Dr. C. Borda) y agua destilada como control negativo.

Todos los productos de PCR fueron separados por electroforesis en gel de agarosa al 2% y buffer TBE1X, teñidos con bromuro de etidio y visualizados por transiluminación UV. Para la comparación de tamaños de los fragmentos amplificados se utilizó un marcador de peso molecular (Ladder 100).

RESULTADOS

Las pruebas de laboratorio confirmaron el diagnóstico. Como ratificación de la presencia de ADN del género *Leishmania*, en el material del raspado de los bordes de la lesión ulcerosa, se verificaron bandas de amplificación de 520 pb para la técnica anidada en la primera ronda y de 490 pb para la segunda ronda de amplificación.

Para la identificación de la especie, se constató la presencia de una banda de amplificación de 103 pb, señalando la presencia de ADN de *Leishmania (V) braziliensis* (Figura 2). No hubo evidencias de bandas para *Leishmania chagasi*.

DISCUSIÓN

Existe gran controversia sobre el rol que desempeñan los gatos en la cadena epidemiológica de la leishmaniasis: algunos investigadores los consideran reservorios⁶ y otros afirman que son reservorios secundarios o huéspedes accidentales¹⁶. Es importante destacar que la mayoría de los reportes de casos en gatos se originan en zonas endémicas de leishmaniasis canina^{7, 10, 16}, situación que coincide con lo descrito en el presente reporte. Catalogada como leishmaniasis cutánea, la sintomatología consistente en una lesión ulcerosa ubicada topográficamente en la cabeza, coincide con la más comúnmente hallada en esta especie, con localización periocular, como se presenta en numerosos casos estudiados en Sudamérica¹⁶. En cuanto a la especie hallada, *Leishmania braziliensis*, es dable destacar que es una de las más frecuentemente identificadas en esta especie animal en Sudamérica, especialmente en Brasil⁷.

En conclusión, se reporta leishmaniasis en un gato doméstico de la Ciudad de Corrientes, Argentina, zona geográfica para la cual no se habían encontrado publicaciones que acreditaran casos anteriores con fehacien-

te identificación del parásito. Tal circunstancia quizás deba atribuirse al subdiagnóstico o bien, con respecto al perro, a la menor frecuencia de consultas veterinarias de pacientes felinos. Se infiere la necesidad de promover la denuncia de nuevos casos de leishmaniasis en gatos, así como la realización de estudios epidemiológicos para establecer de manera fidedigna el rol que desempeñan en la cadena epidemiológica de esta enfermedad en el nordeste argentino.

REFERENCIAS

1. **DaCosta Lima MS, Andreotti R, Cavalheiros ME, Teruya OE, Gutiérrez OA, Cepa MF.** 2009. Identificação de espécies de *Leishmania* isoladas de casos humanos em Mato Grosso do Sul por meio da reação em cadeia da polimerase. *Rev Soc Bras Med Trop* 42: 303-308.
2. **Laruelle C, Toga I.** 1996. Un cas de leishmaniose féline. *Prat Med Chir Anim Comp* 31: 255-261.
3. **Leiva M, Lloret A, Peña T, Roura X.** 2005. Therapy of ocular and visceral leishmaniasis in a cat. *Vet Ophthalmol* 8: 71-75.
4. **Maia C, Gomes J, Cristóvão J, Nunes M, Martins A, Rebêlo E, Campino L.** 2010. Feline leishmania infection in a canine leishmaniasis endemic region, Portugal. *Vet Parasitol* 174: 336-340.
5. **Mancianti F.** 2004. Feline leishmaniasis: what's the epidemiological role of the cat? *Parassitologia* 46: 203-206.
6. **Maroli M, Pennisi MG, Di Muccio T, Khoury C, Gradoni L, Gramiccia M.** 2007. Infection of sandflies by a cat naturally infected with *Leishmania infantum*. *Vet Parasitol* 145: 357-360.
7. **Passos VM, Lasmar EB, Gontijo CM, Fernandes O, Degraive W.** 1996. Natural infection of a domestic cat (*Felis domesticus*) with *Leishmania (Viannia)* in the metropolitan region of Belo Horizonte, State of Minas Gerais, Brazil. *Mem Inst Oswaldo Cruz* 91: 19-20.
8. **Pirajá GV, DaSilva DT, Baldini LC, Alves MF, DosSantos F, Baldini S, DosSantos WJ, Guiraldi LM.** 2013. Leishmaniose felina: Revisão de Literatura. *Vet e Zootec* 20: 203-216.
9. **Santos GP, Sanavria A, Marzochi MC, Santos EG, Silva VL, Pacheco RS, Mouta E, Espindola CB, Souza MB, Ponte CS, Conceição NF, Andrade MV.** 2005. Prevalência da infecção canina em áreas endêmicas de leishmaniose tegumentar americana, do município de Paracambi, Estado do Rio de Janeiro, no período entre 1992 e 1993. *Rev Soc Bras Med Trop* 38: 161-166.
10. **Savani ES, Camargo MC, Carvalho MR, Zampieri RA, Santos MG, D'Audria SR, Shaw JJ, Floeter LM.** 2004. The first record in the Americas of an autochthonous case of *Leishmania (Leishmania) infantum chagasi* in domestic cat (*Felis catus*) from Cotia county, São Paulo, Brazil. *Vet Parasitol* 120: 229-233.
11. **Savani ES, Almeida MF, Oliveira MC, D'Auria SR, Silva MM, Oliveira ML, Sacramento D.** 2010. Detection of *Leishmania (Leishmania) amazonensis* and *Leishmania (Leishmania) infantum chagasi* in Brazilian bats. *Vet Parasitol* 168: 5-10.

12. **Schubach TM, Schubach AO.** 2000. Esporotricose em cães e gatos: revisão. *Clin Vet* 29: 21-24.
13. **Schubach TM, Figueiredo FB, Pereira SA, Madeira MF, Santos IB, Andrade MV, Cuzzi T, Marzochi MC, Schubach A.** 2003. Leishmaniose tegumentar americana em gato doméstico (*Felis catus*) naturalmente infectado no Rio de Janeiro. *Rev Soc Bras Med Trop* 36: 342.
14. **Schubach TM, Figueiredo FB, Pereira SA, Madeira MF, Santos IB, Andrade MV, Cuzzi T, Marzochi MC, Schubach A.** 2004. American cutaneous leishmaniasis in two cats from Rio de Janeiro, Brazil: first report of natural infection with *Leishmania (Viannia) braziliensis*. *Trans R Soc Trop Med Hyg* 98: 165-167.
15. **Shaw SE, Birtles RJ, Day MJ.** 2001. Arthropod-transmitted infectious diseases of cats. *J Feline Med Surg* 4: 193-209.
16. **Simões L, Bevilaqua CM, Mattos MR, Pompei MM.** 2004. Feline leishmaniasis uncommon or unknown? *Rev Portug Ciênc Vet* 550: 78-87.
17. **Uliana SR, Nelson K, Beverley SM, Camargo EP, Floeter LM.** 1994. Discrimination amongst *Leishmania* by polymerase chain reaction and hybridization with small subunit ribosomal DNA derived oligonucleotides. *J Euk Microbiol* 41: 324-330.